Après avoir enduit de vaseline un spéculum bivalve (celui de Trélat est le plus convenable), on l'introduit fermé dans l'anus et l'on procède peu à peu sans secousses, mais avec une certaine force, à la dilatation. A un moment donné, on sent une résistance vaincue et on arrête la dilatation transversale. D'une manière générale, il faut arriver à une dilatation suffisante pour pouvoir introduire dans l'anus le poing fermé. C'était le précepte de Trélat.

La dilatation occasionne toujours des petites solutions de continuité de la muqueuse et un peu de sang. Il est bon de profiter de la dilatation pour irriguer largement l'anus à l'eau boriquée chaude.

Il est bon aussi de constiper le malade pendant trois jours, à l'aide de pilules d'opium à 1 centigramme, dont on donnera 10 par jour.

La dilatation fait cesser les douleurs comme par enchantement. C'est une excellente opération qui, bien faite, réussit toujours et n'est pas grave.

Traitement électrique. — Un autre traitement est celui que préconise le professeur Doumer (de Lille). Il consiste à porter au niveau du sphincter à l'aide d'une électrode soit en métal nu, soit en métal recouvert d'un manchon de verre, le courant de haute fréquence et de haute tension fourni par un moteur électrique.

Les applications sont absolument indolores et soulagent dans la très grande majorité des cas, dès la première séance ; M. Doumer a obtenu des guérisons en deux ou trois applications.

PROLAPSUS DU RECTUM

On observe le prolapsus chez l'*enfant* et chez l'*adulte*.

La thérapeutique est un peu différente.

Chez l'enfant. — Le prolapsus du rectum est une maladie fréquente qu'on observe dans deux ordres de circonstances :

1° Tantôt il s'agit d'enfants en bas âge, faibles, débilités par la diarrhée et la gastro-entérite, athreptiques, en un mot. Chez eux le prolapsus n'est qu'un épiphénomène, mais qui peut nécessiter néanmoins des soins ;

2° Tantôt il s'agit d'enfants plus grands (seconde enfance) ; le prolapsus, plus rare, n'est pas souvent très prononcé. Il devient rarement irréductible et se produit constamment pendant la défécation.

Chez l'enfant. — Dans le premier cas (enfants en bas âge), il faut pratiquer soigneusement la réduction et ne pas laisser la muqueuse en contact avec les vêtements. On enduira de vaseline les doigts et, par des pressions douces, on fera le *taxis* du prolapsus. Un bon moyen consiste à pratiquer le toucher rectal à travers l'orifice du prolapsus et d'entraîner peu à peu dans le rectum la tumeur procidente.

Les prolapsus, à cet âge et dans ces conditions, ont une tendance insurmontable à se reproduire. Nous nous sommes bien trouvés, dans certains cas, d'user de l'artifice suivant pour maintenir le prolapsus. Après réduction, on fait entre les deux fesses un point de suture. Les matières et le gaz trouvent encore un chemin suffisant pour sortir et, au bout de trois jours, quand on enlève le point de suture, si on a traité aussi l'intestin, on a souvent la satisfaction de ne pas voir se reproduire le prolapsus.

Si l'enfant est plus résistant, on peut toucher la muqueuse rectale à l'acide nitrique, la réduire et appliquer sur le sphincter deux pointes de feu.

C'est le traitement qu'il faut instituer pendant la seconde enfance.

Il consiste à toucher le prolapsus avec l'acide nitrique, à réduire bien exactement et à pratiquer autour de l'orifice de l'anus, trois ou quatre pointes de feu. Ces pointes de feu ont, pour moi, une action spéciale. Elles réveillent la contractilité du sphincter et agissent à la manière de la fissure à l'anus en produisant un certain spasme dans le muscle.

Avant d'user de ces moyens, on n'oubliera pas de faire les recommandations hygiéniques habituelles : ne pas laisser longtemps l'enfant assis sur le vase de nuit, obtenir une selle par jour dans une serviette ; réduire exactement chaque fois que la muqueuse sort ; régulariser les selles : donner

un traitement général (huile de foie de morue, phosphate de chaux). Régler surtout l'alimentation. L'électricité pourrait donner de bons résultats. Il faut avouer, d'ailleurs, que cette petite maladie guérit avec l'âge.

On aura soin de bien examiner l'enfant pour découvrir parfois la cause du prolapsus. Le phimosis, les maladies des voies urinaires, les polypes du rectum, sont des causes fréquentes de prolapsus. Dans ces cas, le traitement de la maladie principale guérira le prolapsus.

Chez l'adulte. — Il se produit un *étranglement*, accident aigu, qu'il faut savoir soigner. Il est indispensable, dans ces cas, ou de donner le chloroforme ou de cocaïniser la région pour pouvoir réduire.

La réduction sera faite par malaxation, de manière à exprimer la tumeur et à réduire son volume.

Quand le prolapsus est irréductible et adhérent, il ne faut plus songer aux petits moyens, et une opération s'impose : ce sera l'*excision*, la *rectopexie*, la *péronéorrhaphie* ou la *colopexie*. L'indication de ces opérations doit être cherchée dans la variété anatomique du prolapsus. Avec Duret nous pouvons poser les indications suivantes :

Le *prolapsus congénital*, s'il persiste chez l'adulte, est justiciable de la recto-pexie (G. Marchaut).

Le *prolapsus acquis caractérisé par l'élongation* et *l'élargissement* de l'ampoule doit être traité par l'exérèse de lambeaux elliptiques de la muqueuse suivie de recto-pexies et de périnéorrhaphies.

Le *prolapsus accompagné d'ulcères* est justiciable de la résercion (procédé de Duret, de Roberts ou Segond-Nélaton).

Le *prolapsus très étendu* avec ptoses viscérales nécessite la *colopexie* (Jeannel).

ÉPITHÉLIOMA DU RECTUM

L'épithéliome occupe : 1° la région anale ou sphinctérienne ; 2° la région ampullaire ; 3° la région sus-ampullaire.

Il est caractérisé par une *tumeur* tantôt exubérante, tantôt infiltrée et dure. C'est le toucher rectal qui permet de faire le diagnostic.

C'est encore à l'aide du toucher qu'on se rendra compte de l'*étendue* du néoplasme et de sa *profondeur*.

Devant un cancer du rectum, on doit donc déterminer :

1° Son siège (sphinctérien, ampullaire sus-ampullaire) ; 2° son étendue par rapport à la circonférence du rectum ; 3° sa limite supérieure ; 4° ses connexions et sa mobilité (cloison recto-vésicale ou recto-vaginale, connexions avec les os), examiner ensuite : 1° l'état des ganglions (inguinaux) ; 2° l'état général du malade.

Ces éléments de diagnostic sont les meilleurs guides de l'intervention opératoire.

Avec ces éléments, on doit se poser la question suivante :

Doit-on proposer une *opération radicale* ou une *opération palliative?*

Opération radicale. — *Indications.* — Pour être justiciable d'une *extirpation facile*, le cancer doit réunir les conditions suivantes :

1° Être anal ou sphinctérien ; 2° ou ampullaire, c'est-à-dire le doigt pouvant atteindre et dépasser sa limite supérieure ; 3° être mobile sur la vessie, sur la prostate et sur les os ; 4° coïncider avec un état général qui permette une opération.

Si l'épithéliome réunit les conditions sus-indiquées, il est sûrement justiciable d'une *extirpation facile* et peu dangereuse.

Mais l'extirpation est *encore possible :*

1° Quand le cancer est situé très haut et qu'il est inaccessible au doigt, au niveau de sa limite supérieure ;

2° Quand il est adhérent au coccyx, à la prostate ou à la cloison vésico-vaginale.

Ces conditions doivent cependant toujours coïncider avec un état général assez bon. L'extirpation, dans ces cas, est une *opération grave* et *difficile*. Elle est aggravée par l'opération préliminaire qu'il faut faire pour se créer une *voie d'accès* (opération osseuse, opération abdominale). La mortalité primitive de ces opérations varie de 20 à 55 0/0.

L'*extirpation* consiste dans l'*amputation du rectum* ou dans la *résection*.

Amputation et résection peuvent se faire : 1° par les voies naturelles ; 2° par la voie périnéale ; 3° par la voie sacrée ; 4° par la voie abdomino-périnéale ou abdomino-sacrée.

Par la voie périnéale (Lisfranc), on peut enlever 8 à 10 centimètres du rectum. Par la voie sacrée (Kraske), on peut remonter beaucoup plus haut, tout en conservant le sphincter. Par la voie abdomino-périnéale ou abdomino-sacrée (Gaudier, Chalot, Quénu), on recule encore les limites de l'extirpation.

On est actuellement d'accord pour suivre le conseil de Polloson et de faire un *anus contre nature* pré-opératoire, avant de pratiquer une extirpation importante du *rectum*.

Quand le cancer du rectum n'est pas justiciable d'une opération radicale, on peut presque toujours soulager le malade par l'établissement d'un *anus contre nature* (*traitement palliatif*).

Voici ma manière de faire :

Je ne fais jamais d'extirpations difficiles. Je me contente de pratiquer l'extirpation *dans les cas faciles*, où la tumeur est accessible au doigt et mobile.

Je pratique toujours l'anus contre nature quinze jours avant l'opération, avec l'idée bien arrêtée de faire un *anus définitif*, soupape de sûreté contre la récidive.

Je repousse jusqu'à nouvel ordre le Kraske et, à plus forte raison, les meurtrières opérations abdomino-périnéales, et je me contente d'extirper par la voie périnéale les cancers accessibles (8 à 10 centimètres du rectum), selon le procédé de Quénu, c'est-à-dire en traitant le rectum comme une poche infectée, qu'il faut libérer de ses connexions antérieures d'abord, de ses connexions latérales et postérieures

ensuite. Je suture le bout supérieur à la plaie (anus sacré, coccygien), tout en conservant l'anus iliaque, établi préalablement.

Je ne conserve pas le sphincter, n'y trouvant aucun avantage (l'anus iliaque est pour moi définitif) et trouvant beaucoup de complications et de dangers à tenter une conservation hypothétique.

Faut-il justifier ma manière de faire ? Si la curabilité du cancer du rectum enlevé est certaine (les statistiques de Finet en font foi), la fréquence de la récidive n'est pas contestée, la mortalité opératoire, à la suite des résections osseuses (Kraske, Hochenegg), est très considérable.

Je ne parle même pas des opérations abdominales où la mortalité est effrayante (4 morts sur 7 opérations).

L'anus contre nature est, par contre, une opération bénigne et donne souvent, dans ces cas, des survies de un, deux ou trois ans.

De toutes les opérations proposées dans le cancer du rectum, l'*anus contre nature* est l'opération la plus bénigne et celle qui a donné les succès les plus nombreux, sinon les plus durables.

Je commence donc toujours par l'établissement de l'anus contre nature.

Après, je veux bien donner au malade les chances d'une cure radicale, en faisant une opération radicale qui n'expose pas trop et immédiatement sa vie ; mais je ne voudrais pas tenter une opération difficile qui, dans la moitié des cas, entraîne immédiatement la mort et qui, dans l'autre moitié, ne donne que de faibles chances de guérison.

ANUS CONTRE NATURE

Technique opératoire. — *Précautions d'usage.* — Lavage de la paroi et détermination du champ opératoire *à gauche*, à *deux travers du doigt* en dedans de l'épine iliaque. Le milieu de l'incision répond à l'épine iliaque antéro-supérieure.

Placez-vous à gauche, faites à la peau l'incision droite ou curviligne. Coupez le tissu cellulaire et l'*aponévrose du grand oblique*.

Dissociez les muscles avec la sonde cannelée et le doigt, le long des interstices musculaires ; déchirez, dissociez les muscles, de manière à les écarter.

Vous arriverez sur l'*aponévrose* profonde, que vous pincez avec la pince et que vous coupez avec les ciseaux.

Reste le tissu graisseux *sous-péritonéal jaune et le péritoine*. Soulevez la séreuse en un pli, que vous ouvrez prudemment.

Agrandissez l'ouverture, introduisez le doigt. Sur le doigt, sectionnez le péritoine dans l'étendue de 5 à 6 centimètres. Les deux lèvres sont repérées avec des pinces hémostatiques (2 ou 3 de chaque côté).

En ce moment, on peut explorer du *doigt* et de l'*œil* la cavité abdominale. Avec le doigt, on peut sentir l'S iliaque, la suivre et arriver jusqu'au rectum. Avec la vue on peut, en écartant les deux lèvres de la plaie, regarder les anses intestinales et l'S iliaque.

Jusqu'ici, c'est une *laparotomie exploratrice* par une ouverture latérale.

Fixation de l'S iliaque. — L'S iliaque se présente dans la plaie, ou bien c'est une anse du grêle. Quelle que soit l'anse qui se présente, examinez-la. Est-elle bien calibrée, mince, sans *bandes* ni *appendices*, elle appartient à l'intestin grêle. Rentrez-la. Allez *en dedans*, près du *promontoire*, pour trouver l'S iliaque.

L'S iliaque est parcourue de bandes longitudinales et parsemée de franges épiploïques; elle est épaisse et toujours plus pâle que l'intestin grêle.

Attirez au niveau de la plaie une anse entière jusqu'à ce que vous ayez sous les yeux le mésentère. En général, l'anse ne vient que trop facilement; après avoir traversé le mésentère à l'aide d'une pince hémostatique, qui entraîne à sa suite une *tige de verre*, un *bout de sonde*, etc.; cherchez à faire rentrer l'excédent. L'anse est à cheval sur la plaie, il s'agit de la fixer.

Deux procédés sont possibles :

1° Tantôt (le plus souvent), vous n'ouvrirez pas l'anus immédiatement. Vous ferez l'*opération en deux temps*. (Procédé de Maydl). Il suffit de rétrécir la plaie et de placer quatre points de suture, qui unissent l'anse avec le péritoine pariétal et l'aponévrose. Deux points sont placés sur les côtés.

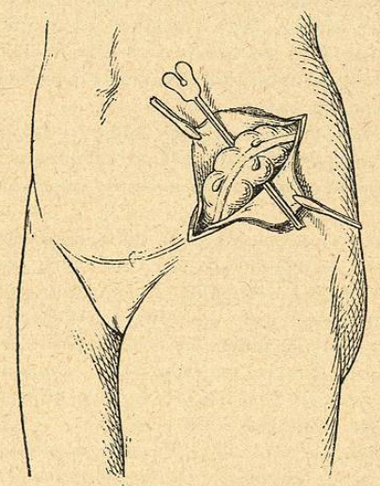

Fig. 95. — Anus contre nature.

Deux autres en haut et en bas. Un pansement recouvrira l'anse et la plaie.

Au bout de vingt-quatre ou quarante-huit heures, vous ouvrirez l'anse au thermo-cautère, en excisant une petite portion de la paroi intestinale, une *calotte* large comme une pièce de 20 sous. Inutile de faire l'anus très large.

Une modification du procédé Maydl-Reclus est le procédé d'Audry-Jeannel, où la baguette rigide qui soutient l'intestin est remplacé par un pont cutané, passé à travers le mésentère.

2° Tantôt l'opération sera *faite en un seul temps*. — L'anse soulevée avec une tige rigide traversant son mésentère, sera alors suturée par une suture au *catgut*. Cette suture peut se faire *perpendiculairement* à l'intestin et à la paroi, *parallèlement* à l'intestin et à la paroi. Elle peut se faire par des points de suture séparés ou par une suture en surjet. Quelle que soit la manière de faire la suture, il faut adosser *séreuse* contre *séreuse*, faire traverser à l'aiguille une certaine épaisseur dans les tuniques de l'S iliaque et adosser ces tuniques contre la *séreuse pariétale*, répérée d'avance par des pinces hémostatiques.

La suture *séro-séreuse* sera très soignée et excluera complètement l'anse éviscérée du reste de l'abdomen. On rétrécit la plaie abdominale au-dessus et au-dessous de l'anse herniée.

Une compresse aseptique sera alors disposée autour de cette suture et protégera la ligne. On ouvre l'anse intestinale avec les ciseaux ; on incise sur une petite étendue ; on repère la muqueuse avec des pinces hémostatiques et on suture de nouveau la muqueuse *avec la peau*. Ces derniers points de suture peuvent être faits avec n'importe quel fil, catgut, soie, crin de Florence. Ils sont destinés à être enlevés au bout de cinq à six jours.

Il est entendu qu'avant de faire cette dernière suture on aura enlevé la tige mésentérique qui maintenait l'anse accrochée à la paroi.

L'*ouverture de l'anus* est, en général, faite par excision d'un copeau de la paroi intestinale parallèlement à sa direction.

Tillaux a proposé de couper l'intestin *transversalement*, de fermer le bout inférieur et de fixer le bout supérieur à la plaie.

Shwartz a mis en pratique le même procédé dans l'opération en deux temps ; avec le thermo-cautère, on divise l'anse éviscérée en deux parties perpendiculairement à sa direction ; le bout supérieur est séparé de l'inférieur.

Toutes les variantes sont possibles. On pourrait adosser les deux bouts en double canon de fusil, les suturer séparément à la paroi ; les ouvrir immédiatement ou attendre pour les ouvrir que les adhérences soient faites.

D'autres auteurs ont cherché à rendre l'anus continent (procédé de Witzel, Rydygier) soit en faisant passer l'intestin à travers un canal oblique musculaire, soit en le tordant sur un axe.