TESTICULE ET SES ANNEXES

ECTOPIE DU TESTICULE

Le testicule peut s'arrêter dans sa migration. Il est très rare de trouver les deux testicules absents. Nous avons vu un enfant de treize ans qui offrait cette malformation. Il était bien développé pour son âge. En général, si un testicule n'est pas dans le scrotum, on le trouve dans la région inguinale; plus rarement on peut trouver le testicule à la région périnéale ou crurale.

Le danger de ces ectopies est la hernie concomitante pendant le jeune âge; l'inflammation ou la torsion du testicule, la perte de la fonction, les dégénérescences malignes du testicule ectopique chez l'adulte.

Il faut savoir que le testicule peut reprendre sa place dans le scrotum jusqu'à l'âge de sept à huit ans.

Les opérations sont donc inutiles chez les enfants jeunes, quand la hernie concomitante n'est pas prononcée, et que le testicule peut se séparer facilement de la hernie. On doit alors essayer avec des massages à faire descendre la glande, pendant qu'on maintient la hernie réduite par un bandage en fourche. Si la hernie est derrière le testicule et qu'on ne peut la refouler sans refouler la glande, il est actuellement contre-indiqué de faire porter un bandage. La cure radicale doit être faite le plus tôt possible, à l'âge de un à deux ans.

C'est encore par les massages qu'on cherchera à fixer les *testicules oscillants* des enfants jeunes. Cette petite malformation, quand elle n'est pas accompagnée d'une hernie manifeste est souvent sous la dépendance d'une persistance partielle du canal péritonéo-vaginal ou d'une malformation du gubernaculum testis. A l'âge de trois ou quatre ans, elle est justiciable de l'opération.

Enfin l'opération est formellement indiquée dans l'ectopie testiculaire, à l'âge de sept à huit ans quand le testicule n'a pas de tendance à descendre dans le scrotum.

L'opération, dans ces cas, consiste à faire une cure radicale de hernie et à fixer le testicule au fond des bourses, d'où le nom *orchidopéxie* donné par Pozzi à cette opération.

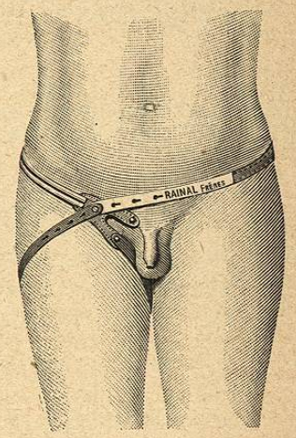

Fig. 103. — Bandage en fourche.

Que peut-on espérer de l'orchidopéxie? Il ne faut pas croire que, dans les véritables ectopies testiculaires, le testicule peut être abaissé et maintenu au fond du scrotum. Les résultats consécutifs démontrent que cette fixation est illusoire et que presque toujours le testicule reste près de la racine de la verge. Aussi je conseille de faire tout le nécessaire pour allonger le cordon; mais je me garde de pratiquer ces fixations directes de la glande, dont l'inconvénient est d'amener parfois l'atrophie.

Chez l'enfant, il est donc indiqué de tenter toujours la destruction des adhérences, la cure radicale de la hernie, de conserver le testicule, mais de prévenir que, très probablement, il n'occupera jamais sa place normale, ce qui d'ailleurs n'est pas un très grand malheur, puisque la fonction persiste.

Chez l'adulte, il n'en est pas ainsi, et la conduite à suivre dépend de l'état du testicule. Si la glande n'est pas atrophiée, on doit chercher à la sortir du canal inguinal et à l'amener aussi près que possible de sa position normale; mais, si le testicule est atrophié, le plus simple est de l'enlever. C'est la *castration* qu'il faut aussi pratiquer, toutes les fois qu'on opère un adulte avec une hernie volumineuse et un testicule ectopique ou enflammé.

ORCHI-ÉPIDIDYMITE BLENNORRHAGIQUE

A la fin de la blennorrhagie, l'orchi-épididymite se manifeste par un gonflement, une douleur plus ou moins vive et quelques phénomènes généraux.

On a préconisé un grand nombre de traitements.

Indications. — *Calmer la douleur. Aider à la résolution.* — Le moyen le plus sûr de calmer la douleur est l'immobilisation qu'on obtient par le repos au lit, les bourses relevées sur une planchette échancrée ou par le suspensoir de Langlebert (suspensoir ouaté et ceinture), si le malade ne peut garder le repos.

Le *stypage* au chlorure de méthylè a été employé par Du Castel avec succès. Deux fois par jour, on maintient sur le scrotum pendant dix à vingt secondes un tampon d'ouate refroidi par la projection de chlorure d'éthyle. Ce moyen calme les douleurs.

L'application de la glace sur les bourses (vessie de glace) est aussi un bon moyen.

S'il existe du liquide dans la vaginale, une ponction avec l'aiguille de l'aspirateur peut rendre des services.

Tous ces moyens peuvent calmer la douleur.

Mais on ne connaît pas de moyen thérapeutique qui hâte la guérison en amenant la résolution rapide de l'orchi-épididymite.

En tout cas, il faut cesser, pendant l'orchite, le traitement actif de la blennorrhagie (Diday).

Les médicaments internes n'ont pas de valeur. On a préconisé le sulfate de quinine et le salicylate de soude.

Suivant Du Castel, le suspensoir ouaté et la réfrigération permettent de ne pas aliter les malades et de les laisser vaquer à leurs occupations.

HYDROCÈLE VAGINALE

Tout le monde connaît l'*hydrocèle commune*, celle qu'on observe à un certain âge avec ses caractères de limitation, d'égalité de surface, de transparence. Pour cette hydrocèle, je ne dirai pas que les procédés opératoires sont innombrables. En réalité, il n'y en a que deux : la *ponction avec injection irritative* ou la *cure radicale*.

Décrivons les deux procédés :

Ponction et injection irritative. — Soins pré-opératoires : Raser le scrotum, le laver. Flamber le trocart (trocart de

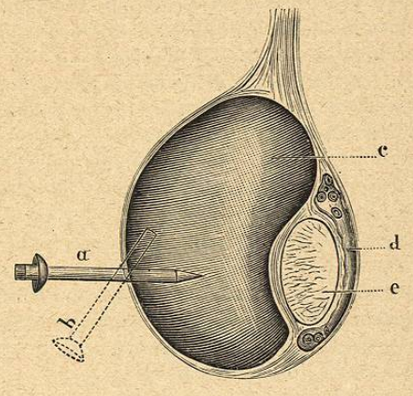

Fig. 103. — A. trocart. — C. liquide. — B. trocart après ponction.

3 millimètres de diamètre, d'après Sébileau). Essayer la seringue à hydrocèle.

Opération. — 1° Le chirurgien saisit de la main gauche la tumeur, et tend la peau, et, après s'être assuré de la position

du testicule (en bas, en dedans et en arrière, dans la majorité des cas), il ponctionne d'un coup sec les bourses, il enfonce le trocart de 2 ou 3 centimètres, et se rend compte que l'extrémité de l'instrument est libre dans la cavité vaginale. Le trocart est alors retiré, et la canule mousse enfoncée davantage dans la direction qu'indique la figure.

2° *Anesthésie de la vaginale.* — On peut l'obtenir par une injection de cocaïne ou d'antipyrine (Pousson) (solution de 2 ou 3 0/0). La solution de cocaïne a donné lieu à quelques accidents. Il ne faut pas dépasser 5 centigrammes de cocaïne. Voici la solution que préconise Sébileau.

Eau distillée	10 gr.
Chlorure de sodium	0,010
Chlorhydrate de cocaïne	0,025

pousser 10 à 20 centimètres cubes de cette solution avec une seringue de Lüer et laisser la solution pendant dix minutes.

3° *Injection de teinture d'iode.* — Avec une seringue à hydrocèle, on pousse, dans la vaginale, soit de la teinture d'iode pure, soit de la teinture d'iode mélangée d'eau au 1/3, au 1/4, par moitié. Dans ce dernier cas, on ajoute à la solution de l'iodure de potassium.

On dispose de 50 à 100 grammes de solution modificatrice.

On en injecte suffisamment pour distendre modérément les bourses.

Pendant l'injection, on vérifie la position de la canule, et on la maintient en place, de crainte d'injecter de la teinture d'iode dans les enveloppes des bourses. La teinture d'iode reste dans la vaginale, pendant trois à cinq minutes, et, pour cela, on bouche avec le doigt la canule.

Évacuation du liquide. — On ouvre la canule, et on laisse écouler le liquide en totalité. Quelques chirurgiens conseillent d'abandonner une petite quantité de teinture d'iode dans la vaginale.

On retire la canule et on met sur la plaie un peu d'ouate avec du collodion iodoformé.

Les suites opératoires sont, par ce procédé, assez longues.

Le scrotum gonfle, rougit, devient douloureux. Cet état dure six à huit jours, et, à la fin de la première semaine, les phénomènes s'apaisent, et le malade guérit au bout de trois semaines environ. En tout cas, il peut se lever vers le dixième jour avec un suspensoir ouaté.

Les modifications de détail dans l'injection iodée sont, on peut le dire, innombrables. Chaque auteur a son petit procédé : les uns veulent employer de la teinture d'iode pure, d'autres l'emploient mitigée. Les uns abandonnent une petite quantité dans la vaginale ; d'autres veulent tout enlever et pratiquent un lavage de la vaginale, etc. L'injection elle-même est faite avec la seringue à hydrocèle, avec l'appareil de Dieulafoy, avec un entonnoir et un tube de caoutchouc ajusté au pavillon de la canule.

Sébileau, qui est partisan convaincu de l'injection, conseille de la faire avec une petite quantité de teinture d'iode pure (30, 40, 50 grammes), d'évacuer complètement le liquide au bout de quelques minutes et pratiquer ensuite un lavage de la vaginale. Il reconnaît à cette manière de faire de grands avantages. La guérison est toujours rapide. Les malades peuvent se lever le surlendemain de l'opération.

Des accidents sont à craindre : la *piqûre du testicule*, la *piqûre d'une veine*, l'*injection de la teinture d'iode dans le scrotum*.

La cure radicale. — Renouvelée des anciens, la cure radicale de l'hydrocèle est actuellement couramment pratiquée (Volkmann, Julliard, Bergman, Doyen).

Soins pré-opératoires. — Prendre les précautions antiseptiques d'usage. Raser le scrotum. Laver à l'eau savonneuse et au sublimé. Prendre les précautions d'usage pour les mains et les instruments. Un bistouri et quelques pinces hémostatiques, une paire de ciseaux, de quoi faire les sutures, voilà tout le matériel.

Opération. — 1° Incision de la peau sur le scrotum tendu de la main gauche ; la peau est incisée sur la convexité de la masse dans l'étendue de 4 à 5 centimètres. Cette incision ne doit pas intéresser la séreuse.

2° Décollement du testicule et de la vaginale. Toute la peau avec les enveloppes du testicule doit être détachée de la vaginale distendue. La poche liquide doit s'extérioriser complètement. Cette dissection se fait rapidement avec les doigts. En arrière, elle est plus difficile ;

3° Incision de la vaginale sur une toute petite étendue ; évacuation du liquide ;

4° Retournement de la vaginale. A travers l'ouverture de la vaginale, les doigts de la main gauche poussent le testicule et l'énucléent. La vaginale est aussi retournée en doigt de gant, de manière à présenter sa face interne en dehors ; le testicule est mis à découvert, ainsi que l'épididyme. On peut inspecter ces parties et faire le nécessaire (kystes, productions fibreuses, etc.).

Dans cette situation, on lave le testicule et la séreuse et on réapplique la peau sur la face interne de la vaginale, qui contracte des rapports avec le tissu cellulaire.

Suture. — On suture soigneusement la peau.

La faute qu'on peut faire est de pratiquer une ouverture trop large de la vaginale ou une dénudation parcimonieuse d'avec les autres enveloppes du testicule. Alors il arrive que la réintégration du testicule remet la vaginale en place. Il faut donc se pénétrer de ce fait. Le dernier temps est une réapplication de la peau sur le testicule retourné et non une réintégration du testicule dans les bourses. Pour cela, je le répète, l'incision de la peau doit être large et l'incision de la vaginale étroite.

La faute est facile, d'ailleurs, à réparer. Il suffit, si on s'aperçoit que la vaginale ne reste pas retournée, de la fixer sur le tissu cellulaire du cordon à l'aide de quelques points de suture, comme l'a conseillé Legueu, qui a voulu ériger en principe ce temps complémentaire.

Je crois qu'il faut laisser à l'opération sa simplicité et, en règle générale, la faire vivement en deux ou trois minutes.

L'anesthésie est absolument inutile. Tout au plus pourrait-on user du bromure ou du chlorure d'éthyle en inhalations chez les sujets pusillanimes.

Soins post-opératoires. — Très simples. Pansement asep-

tique. Les points de suture sont enlevés le sixième jour.

Si la vaginale est très épaisse et que l'inversion n'est pas praticable, il faudrait revenir aux procédés de résection et, après avoir séparé la vaginale des autres enveloppes, la réséquer au ras de l'épididyme.

La cure radicale de l'hydrocèle par le procédé de l'inversion est le traitement de choix.

Je ne veux pas faire ici un parallèle en règle entre les deux méthodes ; mais je ne retiendrai que les arguments suivants : la cure radicale est moins grave que la ponction. Elle est plus facile. Elle est préférée par les malades.

Il paraît qu'on a relevé contre la cure radicale quelques accidents. Mais ces accidents sont d'ordre septique, et, par conséquent, possibles à éviter. A ce compte, les accidents analogues ne manquent pas dans la pratique des injections. J'ai soigné une suppuration de la vaginale provenant d'une injection de teinture d'iode.

On dit que la cure radicale a été toujours pratiquée par des hommes expérimentés. Mais on ne pense pas que la plupart des accidents publiés de l'injection (gangrènes, piqûre du testicule, etc.), sont arrivés aux plus grands chirurgiens. C'est même le reproche capital que je fais à la méthode. Si Velpeau, Verneuil, Gosselin, pour ne parler que des disparus, n'ont pas su éviter les accidents, c'est que ces accidents étaient à peu près inévitables entre des mains moins expérimentées. Et ces accidents n'étaient pas d'ordre septique et post-opératoire. Ils étaient dus à une *faute opératoire.*

On dit que la cure radicale nécessite la chloroformisation. Mais, si l'injection iodée ne la nécessite pas, ce n'est toujours pas à cause de son indolence, car je ne connais rien de plus douloureux que l'arrivée de la teinture d'iode dans la vaginale. La cocaïne évite cè désagrément au malade ; mais elle a été quelquefois funeste.

La cure radicale par incision est très facile ; l'éversion se fait parfois avec une facilité surprenante. J'avais l'habitude de la réaliser autrefois avant qu'elle fût érigée en méthode, rien que pour explorer le testicule, dans les cures radicales