

le kyste est irrégulièrement couvert de bosselures, qui correspondent à des points affaiblis de la paroi. Ainsi, dans la figure 26, on voit une série alternative de renflements et de dépressions qui correspondent aux plis cutanés palmaires. Là où la peau adhère fortement aux gaines tendineuses, la tumeur est déprimée; elle se renfle au contraire dans l'intervalle de ces plis.

Le signe caractéristique des tumeurs à grains riziformes est la production d'un bruit particulier lorsqu'on cherche à obtenir la fluctuation par un double mouvement de pression alternative. On a comparé ce bruit à plusieurs autres; on a dit qu'il ressemblait au frôlement de la soie, au choc des anneaux d'une chaîne métallique les uns contre les autres, à la sensation qu'on éprouve en froissant de l'amidon; mais toutes ces comparaisons n'expriment pas suffisamment la vérité.

La description qui précède s'applique surtout aux kystes des véritables gaines tendineuses, mais il est facile de comprendre que les caractères de la tumeur soient différents quand il s'agit d'un épanchement dans ces bourses séreuses arrondies, qu'on voit au-dessous de certains tendons, comme est la synoviale du jumeau interne, par exemple. Les kystes de ces dernières bourses tendineuses sont arrondis, fluctuants, indolents et sans changement de couleur à la peau. Si l'on se rappelle bien ce que nous avons dit plus haut en traitant de l'anatomie pathologique des kystes développés dans la bourse synoviale du jumeau interne, on comprendra facilement qu'en comprimant la tumeur dans l'extension de la jambe, il ne s'y produise aucun changement, mais que dans la flexion une pression un peu soutenue fasse disparaître le liquide et qu'en même temps la rotule soit soulevée. Il ne faut pas confondre cette réductibilité du kyste avec son effacement, durant lequel la rotule n'est pas soulevée du tout.

Ces tumeurs, en augmentant de volume, gênent les mouvements de la partie malade, déforment et amincissent les os voisins. Elles ont une marche très-lente, et restent souvent stationnaires pendant un certain nombre d'années pour s'accroître de nouveau et subir toutes les conséquences d'une inflammation aiguë du kyste.

La peau amincie qui recouvre ces tumeurs peut alors s'ulcérer, et à travers la solution de continuité on voit s'écouler du liquide mêlé à quelques corpuscules riziformes. Il reste en ce cas une fistule qui peut durer longtemps, comme dans une observation citée par Boyer (1), où elle a persisté deux ans.

ÉTIOLOGIE. — Ces épanchements surviennent quelquefois spontanément, mais assez souvent aussi ils reconnaissent pour cause des violences de différentes sortes, comme des contractions répétées de certains muscles, des contusions, des entorses, qui font effort sur les tendons.

DIAGNOSTIC. — Dans certaines régions, la forme de la tumeur peut mettre immédiatement sur la voie du diagnostic. Ainsi la forme bilobée de cer-

(1) *Traité des maladies chirurgicales*, t. XI, p. 9, édit. 1831.

taines tumeurs de la face palmaire de la main doit faire songer tout de suite à l'existence d'un épanchement dans les gaines séreuses des fléchisseurs des doigts; mais cette forme n'a rien de caractéristique, car on trouve au-devant du pied, des kystes de cette espèce qui n'ont aucune disposition bilobée, et d'autre part, certaines tumeurs fongueuses des synoviales tendineuses sont aussi disposées en bissac.

C'est le bruit de crépitation qui éclaire le mieux le diagnostic des kystes à grains riziformes. Il importe donc de préciser les conditions de sa production. Or ces conditions sont de trois sortes: 1° l'existence de corpuscules durs nageant dans un liquide; 2° une cavité divisée par un rétrécissement naturel ou artificiel, permanent ou passager; 3° la possibilité de faire passer le liquide et les corpuscules d'un côté à l'autre, de manière qu'il y ait frottement de ces derniers contre les bords du rétrécissement.

Michon, qui a analysé avec soin les conditions de ce phénomène, a cherché à reproduire dans une vessie cette sorte de crépitation. Ainsi il a introduit dans une vessie environ 125 grammes d'eau et une demi-cuillerée de riz à demi cuit. La vessie a été liée de manière à former une poche parfaitement privée d'air, et contenant le liquide et les grains de riz. Placée sur un plan résistant, elle a été explorée dans tous les sens, en cherchant à y déterminer des mouvements de fluctuation. Les mouvements et la fluctuation n'ont été accompagnés d'aucune espèce de bruit. Alors, dit Michon, j'ai placé un lien circulaire qui étranglait la poche en bissac; immédiatement la fluctuation fut accompagnée d'un bruit crépitant, tellement analogue à celui qu'on rencontre dans les tumeurs, qu'on aurait pu s'y méprendre. L'expérience, variée de différentes façons, a toujours montré que le bruit ne se laisse pas entendre sans un rétrécissement à la poche. Michon a pu constater aussi que le bruit de crépitation se produit avec un très-petit nombre de corpuscules, et que passé une vingtaine, ce bruit n'augmente plus. Il disparaît quand le nombre en est trop considérable. Ce bruit est d'autant plus marqué, que les corpuscules sont plus durs; il se produit le mieux quand le liquide ne distend pas la poche, et il s'étend avec trop ou trop peu de liquide; enfin il cesse également avec un rétrécissement trop large ou trop étroit.

L'observation clinique confirme les études expérimentales de Michon sur les conditions qui peuvent faire manquer la crépitation dans des kystes à grains riziformes: ce sont aussi le petit nombre de corpuscules solides et l'absence ou l'étroitesse d'un détroit dans la cavité du kyste. Rappelons, à propos de cette dernière circonstance, que Chassaignac a fait voir à la Société anatomique (1) un kyste riziforme et en bissac du poignet où la communication des deux poches était si petite, qu'il n'y avait ni crépitation ni refoulement d'une poche dans l'autre.

Les dispositions favorables à la crépitation peuvent se rencontrer dans

(1) *Bulletins de la Société anatomique*, t. XX, p. 13.

des collections de liquides autres que les kystes à grains riziformes. Ainsi un abcès contenant des grumeaux, et divisé en deux loges par une portion rétrécie, se trouve dans les conditions énoncées plus haut, et peut aussi donner lieu à une certaine crépitation. C'est ce que Michon a observé sur un abcès du cou.

La position superficielle, la direction allongée, l'isolement des kystes, des gaines tendineuses, empêche qu'on confonde cette affection avec les hydarthroses. Quand au diagnostic différentiel avec le *ganglion*, il sera fait ultérieurement.

PRONOSTIC. — La maladie dont nous parlons est grave, et le pronostic devient plus sérieux, suivant le siège des kystes. Ainsi ceux qui occupent la face palmaire de la main sont les plus graves, car ils augmentent par les travaux rudes qu'exigent un grand nombre de professions. L'existence des corpuscules ajoute encore aux mauvaises conditions de la lésion.

TRAITEMENT. — On a traité ces tumeurs par des moyens très-variés que nous allons faire connaître.

Les *vésicatoires* souvent répétés ont quelquefois, mais très-rarement, fait diminuer le volume de ces kystes, et il en est de même des divers liquides résolutifs appliqués sur ces tumeurs. On trouve cependant dans la thèse de Michon (page 102) un fait que lui a communiqué Houzelot, chirurgien distingué de Meaux, et où la guérison d'un kyste synovial de l'avant-bras, du poignet et de la main, a été obtenue au bout de deux mois par l'application répétée sur la tumeur de compresses imbibées d'alcool rectifié. Mais c'est là malheureusement un fait exceptionnel.

Parmi les moyens plus directement chirurgicaux, on a proposé l'*extirpation*, l'*incision*, l'*excision*, la *ponction simple*, le *séton* et les *injections*.

L'*extirpation*, malgré quelques faits en sa faveur, n'est pas une méthode rationnelle, et ne mérite pas qu'on s'y arrête.

L'*incision* a été plus souvent pratiquée, et, dans un bon nombre de cas, deux incisions ont été faites de façon qu'un séton puisse être placé entre ces deux points. Par l'incision, on débarrasse le kyste du liquide et des corpuscules qu'il renferme, et en remplissant ensuite la cavité de charpie de manière à amener la suppuration, on espère que la face interne de cette poche bourgeonnera, et que l'occlusion se fera par l'agglutination des bourgeons charnus.

C'est là une opération malheureusement trop souvent suivie de graves complications immédiates, telles que des abcès limités, des fusées purulentes, et de la mort même, comme dans un fait de Dupuytren. Mais outre les accidents immédiats qui, comme le phlegmon diffus, peuvent compromettre la vie des malades, il faut encore craindre une autre terminaison de ces opérations qui mettent largement à découvert la cavité des gaines synoviales, c'est-à-dire une synovite tendineuse chronique, dont les fongosités ont un caractère autrement grave que le simple kyste séreux de la synoviale tendineuse.

Nous en dirons autant de l'*excision partielle du kyste* qu'on a quelque-

fois mise en usage, et c'est pour éviter l'explosion de tels accidents qu'on a conseillé l'irrigation continue des parties sur lesquelles on venait de pratiquer l'incision ou l'excision.

Le *séton*, volumineux ou étroit, a aussi été employé pour déterminer l'inflammation des parois du kyste et leur adhérence consécutive; mais c'est encore là un traitement incertain, long, entouré de dangers.

La *ponction* directe ou oblique suivant les règles de la méthode sous-cutanée, ne peut suffire seule à la guérison de la tumeur, car le liquide ne tarde pas à se reproduire. Mais la *ponction* suivie de l'*injection d'un liquide irritant* paraît être de tous les moyens chirurgicaux proposés celui qui compte le plus de succès avec le moins d'accidents.

Si le kyste ne contient pas de corpuscules, on peut se contenter de le ponctionner avec un trocart ordinaire à hydrocèle; mais s'il existe des grains riziformes, il faut se servir d'un gros trocart, et au besoin pratiquer une ponction oblique avec un bistouri. On vide le kyste le plus complètement possible du liquide et des grains riziformes qu'il contient, et l'on procède ensuite à l'injection. La teinture d'iode est encore dans ce cas le liquide qu'on doit préférer à tous les autres, mais on peut augmenter l'action de la teinture iodique sur la paroi du kyste en soumettant d'abord celui-ci à plusieurs lavages avec de l'eau tiède, qu'on injecte par la canule et qu'on fait sortir ensuite par la pression du kyste. Lorsque cette cavité morbide est par ces lavages successifs débarrassée du liquide gluant qu'elle renfermait, on y pousse l'injection iodée. Velpeau se sert d'un mélange d'une partie de teinture d'iode contre deux d'eau; mais si le kyste est ancien et pourvu de parois épaisses, on peut se servir sans crainte de teinture d'iode presque pure. On ne doit pas laisser l'injection iodée plus de dix minutes dans le kyste d'où on l'en expulse ensuite avec le plus de soin possible. Cette injection est en général suivie de peu de douleurs; la réaction inflammatoire est modérée, et, dans les cas heureux, on observe, après une dizaine de jours, une diminution dans le volume des parties. Peu à peu le dégonflement s'effectue, et l'on ne constate plus à la place du kyste qu'un noyau dur, indolent, qui persiste encore pendant quelque temps et s'efface à la longue. On constate souvent, au bout de quelques mois, le rétablissement complet des mouvements dans la partie qui avait été le siège du kyste. Toutes ces circonstances nous font donner la préférence à ce moyen qui, s'il ne réussit pas complètement tout d'abord, peut être renouvelé jusqu'à l'occlusion complète du kyste.

On a cru que la présence de grains riziformes était une contre-indication à l'injection iodée. On craint en effet que quelques-uns de ces corpuscules, restant dans un enfoncement de la cavité, ne servent à reproduire le liquide déjà exhalé. Cependant on voit dans une observation de Chassaignac, où l'on a pu examiner anatomiquement la partie plusieurs mois après la guérison, que si ces petits corpuscules n'étaient point résorbés, ils n'avaient donné lieu à aucune menace de récurrence.

4^e Kystes synoviaux folliculaires. — Ganglion.

Nous désignerons sous ce nom un certain nombre de tumeurs arrondies, circonscrites, à contenu synovial, et qui se développent principalement autour des articulations du pied et de la main. Longtemps étudiées sous le seul nom de *ganglion*, ces tumeurs ne peuvent pas garder aujourd'hui une dénomination vague qui ne répond plus à nos connaissances anatomiques. J'ai donné plus haut les raisons qui m'ont engagé à décrire ici ces kystes, quoiqu'ils soient plus souvent une variété de lésions articulaires qu'une affection des gaines synoviales.

ANATOMIE PATHOLOGIQUE. — Les kystes synoviaux folliculaires forment de petites masses dont le volume varie depuis celui d'une noisette jusqu'à celui d'une noix. Leur forme est en général arrondie; mais souvent on y trouve des bosselures qui leur donne un aspect multilobaire, comme variqueux. Dépouillées de la peau, ces tumeurs, vues par transparence, sont quelquefois bleuâtres, et l'on pourrait les croire remplies de sang veineux.

La paroi de ces kystes est assez souvent épaisse, transparente, formée d'un tissu fibreux dense et recouverte sur sa face interne d'une couche d'épithélium pavimenteux. Le contenu du kyste varie beaucoup; c'est tantôt un liquide visqueux comme la synovie, tantôt une matière gélatiniforme de couleur rosée, renfermant des granulations amorphes et des cellules d'épithélium pavimenteux. La cavité de ces kystes est unique ou divisée en plusieurs loges.

Quand on dissèque ces kystes folliculaires synoviaux, on en trouve quelques-uns de complètement isolés dans le tissu cellulaire sous-cutané, tandis que d'autres tiennent encore aux synoviales voisines par un pédicule plus ou moins étroit. Nous verrons plus loin la raison des rapports réciproques de ces divers éléments, quand nous aurons examiné une question importante d'anatomie qui a été récemment soulevée à propos de l'origine de ces kystes synoviaux.

Quelques chirurgiens, trouvant ces kystes isolés dans le tissu cellulaire, avaient admis que c'était une production particulière de ce tissu. Mais cette opinion, acceptée par Léveillé, Boyer et Richerand, était déjà réfutée par ce fait, que ces kystes contiennent, au lieu de sérosité, un liquide visqueux, analogue à la synovie, et qu'on ne rencontre point dans le tissu cellulaire. Frappés de ce dernier fait, d'autres chirurgiens ont soutenu avec Bégin que ces kystes étaient dus à une hernie de la synoviale à travers une éraillure aponévrotique. Mais cette hypothèse suppose l'existence préalable d'une hydarthrose, or cette dernière maladie est loin d'exister toujours concurremment avec les kystes que nous étudions; d'autre part, le kyste synovial ne serait par aussi complètement isolé et irréductible, s'il s'agissait d'une hernie de la synoviale. Il n'y a pas de meilleures raisons pour admettre que ces tumeurs sont dues à une rupture, à une sorte d'anévrysme d'une gaine tendineuse. La dissection n'a point démontré cette origine, et de plus il est facile de voir que dans aucune

observation on ne constate la présence des tendons au fond du kyste.

La question en était là lorsque Gosselin vint soutenir que ces *ganglions* prenaient naissance dans des espèces de follicules des synoviales articulaires. Les faits annoncés par cet habile chirurgien ont été souvent vérifiés depuis lors par différents anatomistes, et en particulier par Foucher, qui a montré que des follicules analogues se rencontraient aussi dans les synoviales tendineuses, et en particulier dans les gaines des doigts et des orteils. Nous allons nous arrêter un instant sur ces faits d'anatomie normale, car ils jettent une assez vive lumière sur l'histoire de ces singuliers kystes.

A une époque où le raisonnement tenait une trop large place dans les descriptions anatomiques, on avait admis que les paquets adipeux des articulations étaient des glandes destinées à sécréter la synovie. Il faut venir jusqu'à Bichat pour voir détrôner cette erreur que Clopton Havers avait surtout accréditée, et à partir de cette époque les glandes articulaires disparurent de l'anatomie. Cependant un anatomiste ingénieux, trop tôt enlevé à la science, Lacouchie, chercha à montrer que les paquets adipeux des articulations, en repoussant en dedans la membrane synoviale, augmentaient notablement la surface sécrétante, et il leur donna le nom de *glandes projetées*. Cette multiplication des surfaces s'obtient aussi par les replis en cul-de-sac que forme la synoviale: ces culs-de-sac, qui n'ont rien de glandulaire, sont tantôt des dépressions superficielles de la synoviale, pourvues d'une large ouverture, tantôt des dépressions plus profondes, communiquant seulement avec la synoviale par un orifice étroit. Une semblable disposition a déjà été signalée à la surface des synoviales par Velpeau et les frères Weber (1); mais c'est Gosselin qui en a généralisé l'étude, en décrivant de semblables follicules dans les synoviales de la jambe, du genou, du tarse, des orteils, de l'épaule, du coude, du poignet, etc. Or l'existence de ces follicules sert à expliquer la formation des kystes connus sous le nom de *ganglions*. En effet, dès que l'orifice étroit des follicules synoviaux vient à s'oblitérer, le produit de sécrétion s'amasse dans la poche, la distend, et forme ces petits corpuscules sous-synoviaux qu'on rencontre assez souvent autour des articulations, et que nous devons d'abord mentionner.

Lorsqu'on dissèque un certain nombre d'articulations, et en particulier les articulations radio-carpiennes, on trouve immédiatement au-dessous de la synoviale des corpuscules blanchâtres ou grisâtres qui tantôt font saillie dans la synoviale articulaire, tantôt restent cachés dans le tissu cellulaire sous-synovial. Ces corpuscules (fig. 28) varient du volume d'un

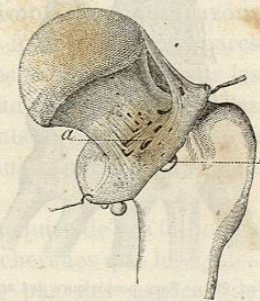


FIG. 28. — Follicules synoviaux dans une articulation coxo-fémorale. *a*, orifice de ces follicules; *b*, follicules dilatés dont l'orifice interne s'est rétréci ou oblitéré.

(1) *Traité d'ostéologie et de syndesmologie*, trad. par Jourdan. Paris, 1843, p. 322 et 360.

grain de millet à celui d'un pois; on en trouve de plus volumineux encore qui ne font pas saillie sous les téguments. Si on les presse, ils ne se vident point dans l'articulation; et si on les ouvre, on en fait sortir une matière onctueuse, transparente, jaunâtre ou rougeâtre, exactement semblable à celle que contiennent toujours les kystes désignés sous le nom de *ganglions*.

Ces corpuscules sous-synoviaux sont le point de départ de ces kystes. Ils se remplissent peu à peu de liquide synovial, augmentent de volume, soulèvent les ligaments, traversent leurs éraillures (fig. 29), et passent à travers les tendons, avec lesquels ils n'ont rien de commun. En perforant ainsi certains feuilletts fibreux, ces kystes se rétrécissent et se renflent tour à tour, et ils semblent souvent formés de plusieurs lobes séparés par des étranglements. Pour donner une idée du développement de ces kystes sous-synoviaux, nous ne pouvons mieux faire que d'emprunter au

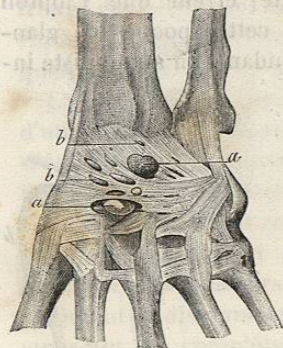


FIG. 29. — Face postérieure des articulations carpiennes. *a, a*, kystes folliculaires qui ont franchi des éraillures des ligaments; *b, b*, tumeurs du même genre à un premier degré de développement.

travail de Gosselin la description d'une de ces tumeurs. « Le cadavre d'une femme de vingt-cinq à trente ans, apporté à l'École pratique, présentait sur la face dorsale du poignet droit, à peu près au niveau de l'interligne radio-carpien, une tumeur arrondie, fluctuante, non dépressible, présentant tous les caractères physiques du ganglion; je me hâtai de faire la préparation, et je constatai les détails suivants : La tumeur arrivait sous la peau en passant entre les radiaux et l'extenseur commun, avec les gaines desquels elle n'avait aucune adhérence; mais elle venait des parties profondes et se trouvait comme divisée en trois lobes par deux sillons circulaires assez superficiels : l'un de ces sillons correspondait à l'aponévrose dorsale de la main à travers laquelle s'engageait la tumeur; l'autre correspondait à une ouverture du ligament postérieur de l'articulation radio-carpienne. Le lobe le plus superficiel était donc entre la peau et l'aponévrose dorsale, le moyen entre cette dernière et le ligament postérieur; le troisième, ou le plus profond, était sous-synovial et occupait l'endroit où se trouvaient fréquemment les corpuscules. « Il n'y a pas de doute pour moi, ajoute Gosselin, qu'un de ces corpuscules, en prenant de l'accroissement, s'était dirigé vers les téguments, et qu'il s'était fait jour à travers les tissus fibreux pour arriver jusqu'à la peau; et quiconque réfléchira à la fréquence de ces corpuscules, d'une part, aux connexions de la tumeur avec la synoviale radio-carpienne, d'autre part, ne doutera pas non plus que le ganglion ne soit, dans la plupart des cas, autre chose qu'un de ces corpuscules considérablement agrandi. »

Gosselin avait été amené à rechercher si des follicules synovipares se rencontraient aussi dans les synoviales tendineuses qui sont légèrement humides; il en trouva quelques-uns, très-petits, il est vrai, aux membres

inférieurs, dans les gaines du jambier postérieur et des péroniers latéraux, mais il n'en constata point au membre supérieur, dans les gaines synoviales tendineuses du poignet. Depuis lors, Foucher a montré des kystes synovipares adhérent à la paroi de la gaine fibreuse des fléchisseurs des doigts par un pédicule étroit qui se continuait à travers cette paroi avec la synoviale tendineuse et était imperforé (1).

Sans mettre en doute les faits avancés par Gosselin, un chirurgien anglais, Barwell, a soutenu que ces prétendus follicules synoviaux ne représentaient pas une disposition normale des articulations. Il existe, selon lui, pour chaque cavité synoviale, une certaine disposition des parties dans laquelle le plus petit espace est accordé au contenu qui presse alors sur les parties libres et réfléchies de la membrane séreuse. Dans cette position, le liquide synovial fait surtout effort contre les points affaiblis ou éraillés de la membrane, et sert à former là une dépression progressivement croissante qui finit par s'isoler du reste de la cavité séreuse. Cette doctrine, qui est, sous une forme plus acceptable, celle de la hernie de la synoviale sans hyarthrose, repose sur les faits suivants que nous n'avons pas vérifiés. Barwell prétend que les prétendus follicules synovipares n'existent pas chez tous les individus, qu'on ne les voit bien que sur les cadavres de gens d'un âge moyen et livrés à de rudes travaux. On ne les trouverait guère, selon lui, sur les mains des enfants ou des femmes qui n'ont pas travaillé avec force; enfin, ils seraient plus communs à la main droite qu'on exerce plus que la main gauche.

Quoi qu'il en soit de la disposition normale ou acquise de ces follicules synoviaux, il ne résulte pas moins de toutes ces recherches que les kystes connus sous le titre de *ganglion* sont constitués par des espèces de follicules synoviaux, articulaires ou tendineux, oblitérés et dilatés par du liquide. Mais ces kystes folliculaires des synoviales peuvent quelquefois conserver une certaine communication avec les articulations. Perrin a montré à la Société anatomique (2) un kyste de la grosseur et de la forme d'un œuf de pigeon qui était couché sur la face antérieure du radius et du muscle carré, que recouvrait l'aponévrose antibrachiale, et qui communiquait au moyen d'un pédicule aplati avec l'articulation radio-carpienne à travers une éraillure du ligament antérieur. Il existait dans le voisinage du premier kyste trois autres petits kystes qui communiquaient aussi avec l'article. Un petit stylet pouvait pénétrer dans les pertuis de communication et, en pressant sur le gros kyste, on faisait sortir par son ouverture une synovie épaisse. On ne constatait toutefois aucune réductibilité du kyste principal pendant la vie et après la mort; mais si l'on exerçait une palpation alternative sur le gros kyste et sur un kyste voisin, on produisait un petit bruit de crépitation, quoiqu'il n'y eût point de grains riziformes dans le kyste. Ce bruit était causé sans doute par le passage d'un liquide très-épais à travers un orifice très-étroit.

(1) *Bulletins de la Société anatomique*, 1854, p. 304

(2) *Ibid.*, 1858, p. 14.