

2° *Procédé de Manec.* — Manec (1) a conseillé un autre procédé. Il fait une incision transversale de 9 centimètres, qui commence au milieu de

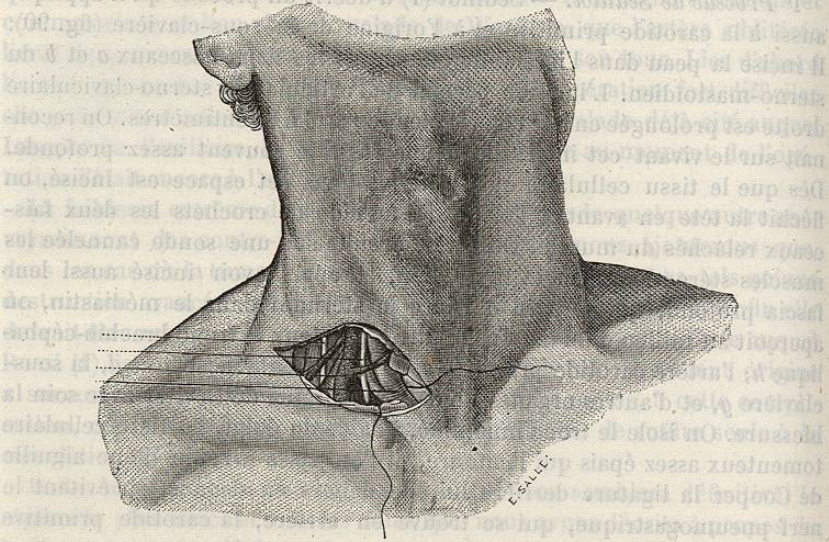


FIG. 91. — Ligature du tronc brachio-céphalique (procédé de Manec).

l'espace compris entre les deux faisceaux du sterno-mastoïdien, et il prolonge cette incision en dehors de 15 millimètres au-dessus de la clavicule et suivant la moitié de la longueur de cet os; il incise directement la peau, le paucier, et sur une sonde cannelée les sterno-mastoïdien *e*, sterno-hyoïdien et thyroïdien. On arrive très-bien par ce procédé sur le tronc brachio-céphalique *d*, qu'on isole facilement avec l'extrémité d'une sonde cannelée des vaisseaux voisins; on passe avec une aiguille courbe un fil au-dessous de cette artère, en ayant soin d'éviter la jugulaire interne *c*, le pneumogastrique *b*, et le phrénique *a*.

3° *Procédé de V. Mott.* — Dans un troisième procédé proposé et mis en pratique par Valentine Mott (2), on réunit l'incision horizontale à l'incision verticale, de façon à donner une plus grande étendue au champ d'action du chirurgien. La tête du malade étant renversée en arrière et sa face tournée à gauche, on fait une incision en L., dont la branche horizontale commence en dedans de l'insertion sternale du sterno-mastoïdien et se plonge en dehors, parallèlement au bord supérieur de la clavicule, dans une étendue de 10 centimètres environ, tandis que la branche verticale, de même longueur, suit le bord interne du sterno-mastoïdien. Ce muscle est divisé au niveau de ses insertions et renversé en dehors. Le muscle sterno-thyroïdien, mis à nu, est également coupé en travers sur une sonde cannelée avec l'aponévrose qui l'entoure. On laisse à droite, ou l'on refoule au

(1) *Traité théorique et pratique de la ligature des artères.* Paris, 1832.

(2) *The Medical and Surgical Register of New-York Hospital*, 1818, t. I, p. 8.

besoin de ce côté les veines jugulaire interne, sous-clavière et innomimée, et, se guidant s'il le faut sur l'origine de la carotide primitive, on arrive sur le tronc brachio-céphalique, qu'on lie comme dans les autres procédés.

Après l'opération, le malade doit être assujéti au repos et à l'immobilité la plus complète possible, la tête étant maintenue dans une légère flexion en avant et à droite, pour mettre l'artère dans le relâchement. On diminuera en même temps l'énergie du courant circulatoire par l'administration de la digitale à l'intérieur. A la chute des ligatures et quelque temps après encore, on devra recommander au malade d'éviter toute sorte d'effort pouvant donner lieu au détachement du caillot sanguin.

Des trois procédés que nous venons de passer en revue, le dernier, combinaison des deux autres, nous paraît réunir les plus grands avantages, car il permet d'arriver sûrement sur l'artère en donnant une plus large place au jeu des instruments.

§ II. — Anévrysmes de la carotide primitive.

Les anévrysmes de la carotide primitive sont ordinairement artériels et spontanés; on n'a que très-rarement observé sur cette artère des anévrysmes artériels traumatiques et des anévrysmes artérioso-veineux.

Anévrysmes artériels spontanés.

ÉTIOLOGIE. — Les anévrysmes de la carotide sont un peu plus fréquents que ceux de la sous-clavière. Crisp en compte 25 sur un total de 551 tumeurs anévrysmales; et sur les 25 malades, 13 sont du sexe féminin. L'anévrysmes de la carotide primitive est par conséquent moins rare chez la femme qu'aucun des anévrysmes qui sont du ressort de la chirurgie. Cette particularité tient peut-être à ce que les causes extérieures jouent dans la production de cet anévrysmes un rôle plus secondaire que dans les autres; la cause essentielle est ici la dégénérescence organique des parois artérielles. Dans quelques cas, néanmoins, une violence extérieure a pu contribuer comme dans tous les anévrysmes spontanés, à la formation de l'anévrysmes. C'est ainsi qu'une fille de vingt-cinq ans éprouva, pendant un effort de vomissement, une sensation analogue à celle d'un coup de fouet au-dessous de l'os hyoïde, à gauche; et six semaines après un anévrysmes carotidien se développa dans ce point (1). Dans un autre cas, la tumeur apparut chez un sujet qui avait subi, peu de temps auparavant, une pression violente sur la région laryngée, comme pour l'étrangler (2). Scarpa pense qu'une violente distorsion du cou a pu produire le même résultat, ce qui n'est pas bien démontré.

Il est également remarquable que l'anévrysmes de la carotide se rencontre plus souvent qu'aucun autre anévrysmes chez des sujets peu avancés en âge: Sykes (de Philadelphie), cité par Érichsen, l'a vu chez une jeune

(1) *Observation de Dropsy et Burnolte* (*Gazette médicale de Paris*, 1856, n° 15).

(2) *Cas de Décès* (*Gazette des hôpitaux*, 1856, n° 67).

femme de dix-huit ans, et Hodgson chez une petite fille âgée de dix ans.

J'indiquerai dans le courant de cet article les principales observations d'anévrysmes carotidiens dont l'étude a servi à faire l'histoire de cette maladie, mais je n'ai point à mentionner ici de monographie étendue sur cette espèce d'anévrysmes.

ANATOMIE PATHOLOGIQUE. — Les caractères anatomiques de cet anévrysmes n'ont rien de particulier. On admet en général qu'il siège le plus habituellement à droite et près de la bifurcation de l'artère; c'était l'opinion d'Hodgson, qui a fait remarquer que ce point du vaisseau est aussi celui qui est le plus sujet aux dégénérescences calcaires. Robert (1) pense, au contraire, que c'est ordinairement sur la partie inférieure de l'artère que se développent les anévrysmes, mais cette opinion ne nous paraît pas reposer sur un nombre suffisant de faits. Il faut pourtant convenir que la racine de la carotide droite est assez souvent dilatée en anévrysmes, tandis qu'il n'existe peut-être pas un seul exemple d'anévrysmes de la portion intra-thoracique de la carotide gauche.

Le plus souvent la tumeur n'a pas un volume très-considérable, et il est fort rare qu'elle occupe tout l'espace compris entre la mâchoire et la clavicule. Elle se développe toujours sur le côté du cou où elle a commencé et n'envahit que rarement le côté opposé (2). Bien qu'elle gagne habituellement sur les parties latérales, et surtout en dehors, elle affecte de préférence une direction verticale ou oblique et peut même tendre à s'engager de haut en bas sous la clavicule, comme dans une observation d'anévrysmes traumatique publiée par Syme (3).

Les effets de la compression ne se remarquent guère que dans les parties molles de la région; car il est peut-être sans exemple que la colonne vertébrale en ait subi les atteintes. La trachée et le larynx sont refoulés du côté opposé, ainsi que le pharynx et l'œsophage, qui sont plus ou moins comprimés. Les nerfs cardiaques, grand sympathique, pneumogastrique, et les branches cervicales ou leurs rameaux sont aplatis, allongés, tirillés, ou bien entourés par l'anévrysmes; ils peuvent finir par faire saillie dans l'intérieur du sac, recouverts seulement par une mince membrane. La veine jugulaire interne est souvent aplatie contre la colonne vertébrale et considérablement dilatée au-dessus de l'anévrysmes. Notons encore que le tronc brachio-céphalique ou l'aorte sont assez fréquemment atteints d'anévrysmes ou au moins d'une dilatation très-notable.

SYMPTOMATOLOGIE. — La tumeur elle-même ne présente aucun caractère particulier; le plus souvent le souffle synchrone à la systole ventriculaire existe seul, mais on y entend parfois un double bruit de souffle. Comme cette tumeur n'est pas située très-profondément et qu'elle repose sur un plan résistant, il est facile d'y reconnaître les caractères propres aux anévrysmes, alors même qu'elle n'a encore qu'un petit volume.

(1) *Des anévrysmes de la région sus-claviculaire*. Paris, 1842.

(2) Cas de Décès, cité plus haut.

(3) *Edinburgh Medical Journal*, août 1857, vol. III, p. 105.

Les symptômes auxquels donnent lieu les lésions des parties voisines sont assez nombreux. Les malades éprouvent souvent, au début, des élancements douloureux dans le cou ou vers la tête; le cuir chevelu, dans un cas d'A. Cooper, était le siège d'une hyperesthésie telle, que la moindre pression était insupportable. D'autres fois les pulsations de la tumeur se propagent dans le côté correspondant de la tête; quelques malades les y ressentent comme des coups de marteau, et il leur semble que leur crâne va éclater.

Les troubles qui se produisent dans la circulation intracrânienne, soit parce que la jugulaire est comprimée, soit parce que le sang ne traverse plus qu'incomplètement l'artère malade, se traduisent au dehors par des symptômes très-variés: insomnie, cauchemars, réveils en sursaut, vertiges, éblouissements, surtout dans la position inclinée, tintements ou bourdonnements dans l'oreille, trouble momentané ou affaiblissement permanent de la vue du côté affecté. Quelquefois enfin les symptômes de la congestion veineuse de l'encéphale sont très-prononcés; le malade est plongé dans un état de somnolence ou de stupeur, etc.

On a constaté, dans un certain nombre d'observations, un rétrécissement notable de la pupille du côté de l'anévrysmes. Ce symptôme, déjà signalé par Gairdner pour les anévrysmes de l'aorte et du tronc brachio-céphalique, a été étudié avec beaucoup de soin par Ogle (1). Il s'explique par la compression des filets nerveux du grand sympathique qui, nés du centre cilio-spinal de Budge, vont se distribuer au muscle dilatateur de la pupille. Il se produit par conséquent de la même manière qu'à la suite de la section du grand sympathique au cou, et il peut exister avec toutes les tumeurs du cou (cancers, engorgements ganglionnaires, etc.), capables de comprimer le grand sympathique. C'est assez dire que sa valeur diagnostique est à peu près nulle.

Souvent les pulsations sont affaiblies dans les branches de la carotide; mais les veines superficielles du cou se gonflent, grâce à l'excès de sang qu'elles reçoivent de leurs anastomoses avec la jugulaire interne comprimée. Dans quelques cas, les glandes salivaires paraissent être affectées d'une vive irritation, et l'on observe une sialorrhée abondante. La déglutition est en général difficile, et cette gêne peut aller jusqu'à la dysphagie la plus complète.

La respiration est presque toujours gênée, et souvent la dyspnée est portée jusqu'à ses dernières limites. Un sifflement trachéal, une toux habituelle et opiniâtre, des accès de suffocation, l'enrouement ou d'autres troubles de phonation accompagnent fréquemment les difficultés de la respiration. Ces symptômes ne résultent pas toujours des déviations que subissent le larynx et la trachée ou des altérations du nerf pneumogastrique ou du récurrent; l'irritation propagée aux larynx peut produire parfois l'engorgement œdémateux de la glotte et des parties voisines.

(3) *On the Influence of the Cervic. Port. of the Sympathetic Nerve and Spinal Cord upon the Eye and its Appendages* (*Medico-surgical Transactions*, 1858, t. XLI, p. 398).

Les anévrysmes de la carotide primitive se développent, en général, assez lentement, et ils existent souvent pendant plusieurs années sans entraîner des accidents bien graves. Porter en a même vu un qui ne rendit la ligature nécessaire qu'au bout de quinze ans. A. Burns (1) a rencontré plusieurs fois des anévrysmes très-petits de la carotide primitive, situés près de sa bifurcation, empiétant généralement sur la carotide interne et dont les malades ne s'étaient pas même aperçus. Chelius (2) rapporte un cas du même genre : la tumeur se produisit à la suite d'un effort violent; elle existait depuis plusieurs années sans faire de progrès, et le malade n'éprouvait d'autre accident que des pulsations importunes. Erichsen (3) a vu également quelques faits qui paraissent appartenir à la même catégorie.

La guérison spontanée est extrêmement rare, bien qu'un fait de ce genre publié par Petit (4) ne soit plus le seul que possède la science. Dans l'immense majorité des cas, la mort survient, soit par une rupture de la tumeur dans l'œsophage, dans le pharynx, dans la trachée ou au dehors, soit par l'asphyxie lente, ou par l'épuisement consécutif à une dysphagie prolongée. D'autres fois, un spasme de la glotte, suite d'une lésion du nerf récurrent, vient terminer la scène.

Il est encore un accident qui menace les malades, qui impose au chirurgien les plus grands ménagements dans les manipulations qu'il peut exercer sur la tumeur pour en constater la nature : nous voulons parler du détachement des caillots déposés dans l'anévrysme. Dans un cas que Esmarch (de Kiel) (5) a publié, on avait exercé quelques pressions sur la tumeur pour la réduire; le malade tomba subitement avec tous les symptômes de l'apoplexie : il fut transporté à l'hôpital avec une hémiplegie du côté opposé à celui qu'occupait la tumeur, et mourut au bout de quatre jours. L'hémisphère cérébral gauche contenait un foyer de ramollissement très-étendu; la carotide cérébrale et l'artère ophthalmique du même côté étaient complètement oblitérées par des caillots dont l'identité avec ceux qui tapissaient la poche anévrysmale fut démontrée par l'examen microscopique. Le ramollissement cérébral avait été la conséquence de l'oblitération de l'artère carotide interne, ainsi que cela arrive souvent à la suite des obstructions des artères qui fournissent le cerveau (6).

DIAGNOSTIC. — Ordinairement facile, il est parfois entouré de difficultés si insurmontables, que les chirurgiens les plus habiles ont échoué contre

(1) *Observat. on the Surgical Anatomy of Head and Neck*. Glasgow, 1824.

(2) Chelius, *Handbuch der Chirurgie*, 7^e édition, t. I, p. 105.

(3) *Loc. cit.*, p. 528.

(4) *Mémoires de l'Académie des sciences*, année 1765.

(5) *Archiv für pathologische, Anatomie und Physiologie*, t. XI, et *Archives générales de médecine*, 5^e série, t. X, p. 601.

(6) Voyez une série de faits de ce genre dans un article de Fritz sur le ramollissement cérébral par oblitération artérielle (*Gazette hebdomadaire*, 1857, p. 911).

elles. On en jugera par un relevé peut-être un peu exagéré d'Erichsen qui, en réunissant au hasard trente-neuf observations, dans lesquelles la carotide a été liée pour un anévrysme de son tronc ou des branches, a trouvé que huit fois il s'agissait d'une autre affection. Non-seulement on est exposé à commettre cette erreur ou celle plus grave de prendre un anévrysme pour une tumeur d'une autre nature, mais encore, ainsi que nous l'avons déjà dit à l'occasion de l'anévrysme du tronc innominé, on peut rester dans le doute sur l'artère affectée, quand on a reconnu l'existence d'un anévrysme du cou.

Comme partout ailleurs, on peut prendre pour un anévrysme un abcès, une tumeur cancéreuse, un kyste, une tumeur ganglionnaire, un lipome, etc. L'erreur est d'autant plus facile pour les tumeurs ganglionnaires, qu'on leur fait souvent subir une réduction apparente en les refoulant dans les interstices cellulaires du cou. Mais un anévrysme peut exister en même temps que des tumeurs ganglionnaires ou autres, et le diagnostic doit être alors extrêmement difficile. Hamilton (1) raconte qu'il passa six semaines à reconnaître un anévrysme de la carotide chez un sujet syphilitique qui portait d'énormes tumeurs ganglionnaires au cou. Dans presque tous ces cas la tumeur était soulevée par les battements de l'artère; mais si la carotide s'ouvrait dans un abcès, comme on le voit dans un cas cité par Liston et dont nous avons donné le dessin (vol. I^{er}, p. 36), les difficultés pour arriver au diagnostic seraient des plus grandes. On devra, pour le diagnostic différentiel de ces diverses tumeurs, se guider sur les principes qui ont été longuement exposés à propos des anévrysmes en général et sur lesquels il est utile de revenir ici.

Diverses affections du corps thyroïde peuvent présenter de grandes analogies avec un anévrysme carotidien : ce sont les cas où l'un des lobes de cette glande est hypertrophié et s'étend latéralement au-devant de l'artère dont les battements le soulèvent; ceux où un kyste se développe dans le corps thyroïde et prend les mêmes rapports avec l'artère; enfin, les goîtres vasculaires animés de pulsations propres et dans lesquels on entend souvent un bruit de souffle. Il faudra tenir compte ici de trois signes distinctifs qui devront toujours mettre le chirurgien à l'abri de l'erreur :

1^o Les tumeurs du corps thyroïde se déplacent avec le larynx pendant la déglutition, par les mouvements respiratoires, et lorsqu'on fait exécuter au malade les diverses notes de la gamme; l'anévrysme ne présente jamais ce caractère. 2^o Les tumeurs du corps thyroïde, alors même qu'elles sont limitées à l'un de ses lobes, s'étendent toujours plus ou moins à son isthme. 3^o Dans les goîtres, la partie la plus rapprochée de la ligne médiane est moins mobile, plus solidement fixée aux parties profondes (trachée) que les côtés; dans l'anévrysme, le point le moins mobile se trouve au-dessous du sterno-mastoïdien.

On pourrait encore croire à l'existence d'un anévrysme carotidien dans

(1) *Dublin quarterly Journal*, 1846, vol. II, p. 539.

les cas, très-rares à la vérité, où la sous-clavière ou la carotide passent à leur origine au-devant d'une côte cervicale surnuméraire. Dans ces conditions, non-seulement on trouve des battements artériels expansifs, très-superficiels, mais encore l'auscultation peut révéler un bruit de souffle au même niveau. L'absence d'une tumeur appréciable et de tous les symptômes propres à l'anévrisme de la carotide fera facilement éviter cette méprise.

On trouvera plus loin l'indication des signes qui permettent de distinguer un anévrisme de la carotide primitive d'une affection semblable de ses branches ou de la sous-clavière; nous dirons seulement qu'on a pu confondre un anévrisme naissant très-bas sur la carotide avec un anévrisme du tronc brachio-céphalique ou de l'aorte. Dans les anévrysmes du tronc brachio-céphalique, il y a du côté du bras droit quelques phénomènes qu'on n'observe pas dans les anévrysmes carotidiens. Ce sont la disparition plus ou moins complète du pouls et un certain engourdissement. Les anévrysmes de l'aorte, en s'échappant du sommet de la poitrine pour arriver au cou, éprouvent une sorte d'étranglement qui, dans deux cas cités par Velpeau (1) a été pris pour un anévrisme carotidien, et a engagé les chirurgiens à pratiquer la ligature de la carotide par la méthode de Brasdor. Il n'y avait là que des anévrysmes de la crosse de l'aorte.

Quant à l'anévrisme artérioso-veineux, il a dans cette région les mêmes signes caractéristiques que partout ailleurs, et ne peut être confondu avec l'anévrisme artériel.

PRONOSTIC.— Lorsque l'anévrisme est encore à son début, le pronostic est un peu moins grave s'il occupe l'extrémité supérieure de l'artère que s'il siège près de son origine; dans ce dernier cas, en effet, il agit plus rapidement et d'une manière plus désastreuse sur les parties voisines.

A une époque plus avancée, le pronostic est toujours très-grave, car non-seulement l'affection abandonnée à elle-même est presque constamment mortelle, mais encore le traitement qu'il faut lui opposer est loin d'être innocent. Le pronostic des anévrysmes de la carotide est, d'ailleurs, encore aggravé par cette circonstance que ces tumeurs s'accompagnent souvent de lésions organiques du tronc brachio-céphalique ou de l'aorte, lésions qui doivent faire craindre le développement d'un nouvel anévrisme après la ligature de la carotide.

TRAITEMENT.— La méthode de Valsalva, appliquée au traitement des anévrysmes carotidiens, a rarement réussi et est presque abandonnée aujourd'hui. On pourrait tout au plus l'employer dans les cas où l'anévrisme serait très-petit et sa marche très-lente; mais dans ces circonstances, nous donnerions encore la préférence à la compression, ainsi qu'il sera dit plus loin, et c'est seulement si elle échouait que nous essayerions de la méthode de Valsalva.

Parmi les autres méthodes de traitement applicables aux anévrysmes en général, il en est plusieurs qui doivent être absolument rejetées quand

(1) *Médecine opératoire*, 1839, t. II, p. 244.

il s'agit d'un anévrisme carotidien : telles sont la *malaxation*, dont nous avons signalé les dangers; la *galvano-puncture*, employée sans succès par Hamilton (1) et suivie de mort chez le malade de Ciniselli (2); les *injections de perchlorure de fer*, qui furent également mortelles dans le cas de Dufour (3); enfin l'*ouverture du sac*, tentée à la fin du XVII^e siècle par Morel, chirurgien de la Charité, qui perdit son malade d'hémorrhagie pendant l'opération. Syme (4) a été plus heureux en imitant cette témérité, mais les difficultés qu'il rencontra furent telles, que personne ne sera tenté de suivre son exemple.

La *compression indirecte* n'a pas été, à notre connaissance, appliquée au traitement des anévrysmes de la carotide, il est incontestable qu'elle est tout à fait impraticable dans les cas où la tumeur est très-volumineuse. Nous croyons cependant qu'elle pourrait réussir lorsqu'un anévrisme peu développé occupe, soit l'origine, soit la partie la plus élevée de l'artère. Dans le premier cas, on la ferait au delà de la tumeur, par la méthode de Vernet; dans le second, entre l'anévrisme et le cœur. Il est difficile, à la vérité, de comprimer exactement l'artère à l'aide d'appareils mécaniques; remarquons pourtant que W. Lyon (5) et Syme ont agi avec assez d'énergie sur l'artère par ce procédé, pour modifier avantageusement des anévrysmes du tronc brachio-céphalique, et que Edwards (6) a également pu arrêter la circulation dans la carotide à l'aide d'un compresseur approprié. Acrel rapporte même (7) qu'il a pu ainsi

ramener à son volume normal l'artère carotide affectée d'une dilatation considérable (*anévrisme vrai*). Si l'on se décide à faire usage de la compression mécanique, on devra employer le compresseur qu'on trouve décrit dans la thèse d'Henry sur l'anévrisme artérioso-veineux, et qui est représenté ci-contre. Voici les principaux détails de cet appareil qui peut être appliqué à droite et à gauche.

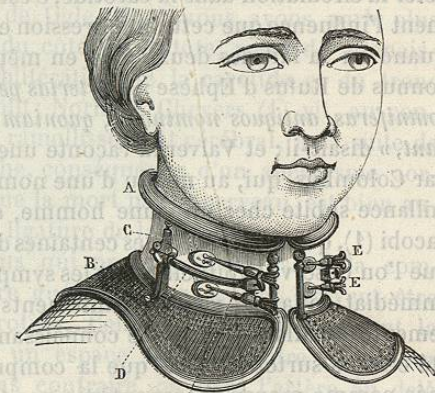


FIG. 92. — Appareil compresseur des carotides.

Deux colliers A et B, rembourrés et brisés, pouvant s'éloigner ou se rapprocher à volonté l'un

(1) *Dublin quarterly Journal*, 1846, vol. II, p. 539.

(2) *Annales de thérapeutique*, 1846, t. IV, p. 385.

(3) *Journ. de méd. et de chir. pratiques*, 1853, 2^e série, t. XXIV, p. 290.

(4) *Edinburgh Medical Journal*, août 1857.

(5) *Monthly Journal of Medical Science*, octobre 1847, vol. VIII, p. 229.

(6) *Lancet*, 9 janvier 1858.

(7) *Chelius, loc. cit.*, t. I, p. 1045.

de l'autre, et emboitant, l'un la partie supérieure du thorax, l'autre la partie supérieure du cou, servent de support au compresseur : c'est l'appareil redresseur du torticolis. A l'extrémité du diamètre transversal de l'instrument est fixée une tige métallique verticale C qui prend son point d'appui sur le collier inférieur. Cette tige, assez forte, porte à sa partie moyenne un ajutage antéro-postérieur, percé dans ce sens d'une ouverture prismatique quadrangulaire. Dans cette ouverture glisse d'avant en arrière une tige métallique D également prismatique quadrangulaire, que l'on fixe au point convenable par une vis de pression. Cette tige horizontale est coudée en avant et à angle droit, de telle sorte que la seconde branche s'étend transversalement au-devant du cou. Sur cette branche antérieure glisse de dehors en dedans un curseur mobile, que l'on fixe par une vis de pression. C'est le curseur qui porte les tiges E, E, à vis, destinées à supporter les deux pelotes.

Afin d'empêcher la carotide de glisser en dehors ou en dedans, la pelote est articulée à l'extrémité de la tige qui la supporte de manière à pouvoir s'incliner à droite et à gauche, et peut être fixée aux divers degrés d'inclinaison par une vis de rappel.

Cet instrument permet de comprimer assez sûrement les carotides primitives; mais c'est surtout la *compression digitale* que nous recommandons à l'attention des chirurgiens. Que cette compression soit suffisante pour arrêter la circulation dans la carotide, c'est là un fait que démontre suffisamment l'influence que cette compression exerce sur les fonctions cérébrales, quand on la fait des deux côtés en même temps. Ces effets étaient déjà connus de Rufus d'Éphèse : « *Arterias per collum subeuntes carotides, id est somniferas, antiquos nominasse, quoniam compressæ hominem sopore gravabant,* » disait-il; et Valverde raconte une expérience faite à Pise, en 1554, par Colombus, qui, au milieu d'une nombreuse société, provoqua une défaillance subite chez un jeune homme, en lui comprimant les carotides. Jacobi (1), qui a fait quelques centaines d'expériences de ce genre, a établi que l'on observe habituellement les symptômes suivants : obscurcissement immédiat de la vue, vertiges, tintements d'oreilles, sentiment d'anéantissement, défaillance, perte de connaissance, etc. (2). Ces phénomènes ont été étudiés surtout depuis que la compression des carotides a été instituée comme moyen thérapeutique par Caleb Parry.

Cette démonstration indirecte n'est pas sans intérêt; mais voici qui est plus important. Vanzetti (de Padoue) (3) a guéri deux anévrysmes de l'artère ophthalmique par la compression digitale et intermittente de la carotide primitive. Or, il n'y a aucune raison pour admettre qu'un anévrysme peu volumineux de la carotide serait plus réfractaire à ce mode

(1) Jacobi, *Die Seelenstörungen in ihren Beziehungen zur Heilkunde*, t. I, p. 379-388.

(2) Voyez une excellente thèse, soutenue à Strasbourg en 1858 par Ehrmann, sous ce titre : *Recherches sur l'anémie cérébrale*.

(3) *Archives générales de médecine*, juin et décembre 1858.

de traitement qu'un anévrysme de l'artère ophthalmique. Toutes les fois donc qu'il restera au-dessous ou au-dessus de la tumeur assez de place pour le doigt, il faudra essayer la compression digitale ou mécanique, intermittente ou continue, avant de recourir à la ligature. Nous aurons à apprécier plus tard la gravité de cette dernière observation; mais disons tout de suite que la compression, si elle réussit, mettra à coup sûr le malade à l'abri des hémorrhagies, et que très-probablement elle l'exposera beaucoup moins que la ligature aux accidents cérébraux que peut entraîner l'oblitération de la carotide.

En effet, si la compression guérit l'anévrysme par l'oblitération progressive du sac, ce qui est la règle, l'abord du sang au cerveau par l'artère affectée ne sera interrompue que peu à peu, tandis que la ligature le supprime brusquement et sans transition. Or, il est bien établi, par un nombre considérable d'observations, que l'oblitération progressive, lente, de l'une des carotides n'amène, dans l'immense majorité des cas, aucun trouble du côté du cerveau. Les premiers faits de ce genre ont d'abord surpris les chirurgiens, mais ils se sont tellement multipliés, et l'on a surtout vu tant de fois la carotide oblitérée par suite d'anévrysmes de l'aorte ou du tronc brachio-céphalique, sans qu'il en soit résulté aucun accident, que l'on est au contraire étonné aujourd'hui que ces accidents aient pu se produire. Il n'en existe d'ailleurs, à notre connaissance, que deux exemples : chez le malade de Ogle, dont nous avons parlé plus haut, « des symptômes graves, du côté de la tête, perte de connaissance, etc. », éclatèrent après l'oblitération de la carotide et du tronc innominé, mais le malade se rétablit; Norman Chevers (1) vit, au contraire, un malade succomber à un ramollissement cérébral, à la suite de l'oblitération de la carotide gauche, conséquence d'un anévrysme aortique. Nous allons voir plus loin que la mort par le cerveau est bien autrement fréquente à la suite de la ligature de la carotide.

Tous les anévrysmes carotidiens qui ne se prêtent pas à la compression, et ceux qui n'ont pu être guéris par ce moyen, doivent être traités par la *ligature* de la carotide. Celle-ci sera faite suivant la méthode d'Anel lorsqu'il restera un espace suffisant entre la tumeur et l'origine de l'artère; dans le cas contraire, on liera l'artère au delà du sac, suivant la méthode et le procédé de Brasdor. La ligature de la carotide avait déjà été pratiquée pour des plaies artérielles, quand A. Cooper (2) la fit le premier, en 1805, pour un anévrysme de la carotide. Mais son opération fut malheureuse, et le premier succès qu'eut à enregistrer la méthode d'Anel appliquée aux anévrysmes carotidiens date de 1808; il appartient également à A. Cooper. Ce ne fut qu'en 1825 que Wardrop traita pour la première fois, et avec succès, un anévrysme de la

(1) *Remarks on the Effects of the Obliteration of the Carotid Arteries upon Cerebral Circulation* (London *Medic. Gazette*, new series, vol. I, p. 1140, 31 octobre 1845).

(2) *Medico-chirurg. Transact.*, vol. I, p. 1 et 222.