

Discutant ce fait malheureux, Cuvellier pense que dans un cas analogue on devrait aller à la recherche des deux bouts de l'artère lésée, après avoir mis la sous-clavière à découvert en dedans de la tumeur, et suspendu le cours du sang, en soulevant le vaisseau sur une anse de fil et en faisant appliquer le doigt d'un aide sur ce vaisseau soulevé. Cette façon d'agir nous paraît préférable à la méthode d'Anel, et nous verrons plus loin, à propos des anévrysmes de l'axillaire, que Syme a mis à exécution une idée analogue en liant directement les deux bouts de l'axillaire, après avoir mis aussi à nu la sous-clavière et l'avoir comprimée sur la première côte.

3^o Anévrysmes artérioso-veineux.

On ne les a rencontrés que sur la troisième partie de l'artère, entre les muscles scalènes et la clavicule. Ce n'est en effet que dans cette portion très-peu étendue de son trajet que l'artère est en contact immédiat avec sa veine satellite. Cette disposition anatomique explique également la rareté des anévrysmes variqueux de la sous-clavière, comparés à ceux de la carotide primitive qui touche la jugulaire interne dans toute sa longueur. On n'a cité qu'un très-petit nombre d'anévrysmes artérioso-veineux de la sous-clavière observés pendant la vie des malades, et parmi ces faits il y en a qui laissent du doute sur l'exactitude du diagnostic, mais celui publié par Larrey est tout à fait probant.

Un coup de sabre dans un cas, un coup de feu dans un autre, ont été la cause de cet anévrysme. Une fois la plaie artério-veineuse produite, les choses se passent comme dans les plaies simultanées de la carotide et de la jugulaire. Les symptômes de l'anévrysme ne diffèrent guère dans ces deux cas; seulement les conséquences de l'obstacle à la circulation veineuse se remarquent surtout du côté de l'extrémité supérieure et très-peu du côté de l'encéphale. Chez l'un des malades de Larrey, au bout de cinq ans le pouls disparut à la radiale et à la cubitale, où il s'était fait sentir cinquante-cinq jours après l'accident.

Chez tous les malades, la tumeur a existé pendant longtemps sans donner lieu à aucun accident grave; la conduite du chirurgien, en présence d'un cas semblable, sera la même que pour l'anévrysme artérioso-veineux de la carotide.

§ X. — Anévrysmes de l'artère axillaire.

1^o Anévrysmes artériels spontanés.

ÉTIOLOGIE. — Les anévrysmes de l'artère axillaire sont moins fréquents que ceux du jarret, de l'aîne ou du cou; cependant on en compte un assez grand nombre d'exemples. Le voisinage de l'articulation scapulo-humérale est une des conditions de leur formation lorsque l'artère axillaire

est malade. On observe en effet ces anévrysmes à la suite de mouvements exagérés de l'épaule, de chutes sur cette région, de tractions violentes pour réduire des luxations scapulo-humérales. Ainsi, dans un cas cité par Valentine Mott (1), un homme de vingt-huit ans fit, en portant un canot, un grand effort qui fut suivi d'une vive douleur, et d'une large ecchymose dans tout le bras droit, et le côté correspondant du thorax. Ces symptômes cédèrent aux moyens qu'on emploie ordinairement dans ce cas; mais trois semaines après cet accident, cet homme aperçut sous son bras droit une tumeur de la grosseur d'un œuf de pigeon, et qui augmentait rapidement de volume: c'était un anévrysme de l'artère axillaire.

On cite à côté de ce fait un cas analogue de Pelletan (2). Un maçon, qui était atteint de douleurs rhumatismales à l'épaule, éprouvait du soulagement en se suspendant de tout son poids par les mains aux boulons de ses échafauds. Il avait abusé de ce secours et lui attribuait sa tumeur anévrysmale. Mais on peut dans ce cas se demander si la douleur rhumatismale de l'épaule ne se rapportait pas déjà au début de l'anévrysme.

On a noté que les anévrysmes de l'artère axillaire étaient plus fréquents à droite qu'à gauche, et plus communs chez l'homme qui se livre à de rudes travaux que chez la femme. Ainsi, dans un relevé fait par Érichsen, on trouve sur 37 cas d'anévrysmes de l'artère axillaire, 34 hommes et 3 femmes seulement.

ANATOMIE PATHOLOGIQUE. — L'anévrysme de l'artère axillaire n'a en lui-même rien de particulier à signaler; mais il importe de bien connaître son action destructive sur les nerfs, les os, les muscles, les veines qui l'entourent. Ainsi, les muscles grand et petit pectoral sont soulevés et amincis; les muscles grand dorsal et grand rond sont refoulés en arrière; les nerfs sont aplatis et séparés les uns des autres; l'humérus est écarté de l'omoplate, la clavicule est atrophiée et soulevée; enfin les premières côtes ont pu être détruites par la compression de la tumeur. On trouve la plupart de ces désordres indiqués dans une observation recueillie par Lawrence (3): il s'agissait là d'une énorme tumeur qui s'étendait en haut jusqu'au cou, et en bas sur les côtes de la poitrine; qui, en avant, gagnait jusqu'au sternum, et, en arrière, vers le bord interne de l'omoplate. Quelques branches du plexus brachial étaient aplaties et si bien confondues avec le sac, qu'on ne pouvait pas les en séparer. Ce sac était en grande partie formé par les muscles pectoraux amincis, par la clavicule, et les premières côtes dénudées et rongées. La tumeur avait deux prolongements, l'un vers la base du cou au-dessous du sternum, l'autre, plus considérable, dans la poitrine, entre la première et la seconde côte.

Du reste, des tumeurs moins volumineuses que la précédente peuvent

(1) *The American Journal of Medical Science*, Febr. 1831, et *Archives de médecine*, 1^{re} série, 1831, t. XXVII, p. 259.

(2) *Clinique chirurgicale*, t. II, p. 49.

(3) *The Lancet*, 1828, t. I, p. 857.

pénétrer quelquefois dans la poitrine, lorsque la clavicule, les capulum et l'humérus opposent une certaine résistance à leur développement vers le haut, et que l'aponévrose de l'aisselle les retient vers le bas. Colles (1) a vu une lésion fort rare dans l'anévrysme axillaire, c'est la communication du sac dans l'articulation scapulo-humérale. D'un autre côté, Pelletan (2) a représenté un cas où l'artère anévrysmale s'était dégagée des branches du plexus brachial, et la veine axillaire oblitérée se confondait avec les parois du sac. Le même chirurgien a trouvé l'artère oblitérée au-dessous du sac, et le pouls avait cessé de battre au poignet. C'est par cette oblitération de l'artère qu'on peut expliquer sans doute la propagation de l'anévrysme vers la partie inférieure du bras. Dans un cas cité par Donald-Monro (3), un anévrysme spontané et sacciforme de l'axillaire ou de l'extrémité supérieure de l'humérale se développa vers le bas, descendit jusqu'à la partie inférieure du bras, et finit par se rompre en donnant lieu à une hémorrhagie mortelle. A l'autopsie, on trouva que l'artère humérale était oblitérée dans l'étendue d'un pouce et demi immédiatement au-dessous de l'orifice du sac et que l'artère axillaire se terminait en cul-de-sac dans l'anévrysme.

SYMPTOMATOLOGIE. — L'anévrysme axillaire s'annonce par l'apparition d'une tumeur qui possède, en général, tous les caractères des anévrysmes, car les cas où, comme dans un fait de Pelletan, il n'y avait ni pulsations ni bruits anormaux, sont très-exceptionnels. La position de cette tumeur varie au début, suivant que la lésion de l'artère malade existe au-dessus du muscle petit pectoral, entre le bord supérieur de ce muscle et la clavicule, ou derrière le petit pectoral. Quoi qu'il en soit, le développement de cet anévrysme est rapide, car l'artère est située au milieu d'un tissu cellulaire assez lâche. Cette tumeur se développe d'abord en avant et en bas; peu à peu le creux de l'aisselle s'efface, et l'anévrysme finit même par tomber de ce côté. Ainsi s'explique la difficulté que le malade éprouve à rapprocher son bras du tronc. Quelquefois, mais rarement, la tumeur prend de l'accroissement vers le haut, au-dessous du muscle petit pectoral et de la clavicule, qui est soulevée notablement. Le malade incline alors la tête du côté de l'anévrysme, afin de relâcher les muscles, qui sont douloureusement tendus. Ce soulèvement de la clavicule est là une complication assez fâcheuse pour le traitement qu'on doit opposer plus tard à l'anévrysme axillaire; en effet, quand on veut lier alors l'artère sous-clavière, on est exposé à ne pas pouvoir trouver le vaisseau dans le creux sus-claviculaire profondément augmenté, ou bien à blesser le sac anévrysmal.

Nous avons signalé plus haut les rapports de l'artère lésée avec les parties voisines. Ces rapports avec les nerfs expliquent les douleurs

(1) *The Edinburgh Med. and Surg. Journal*, January 1815, p. 1.

(2) *Loc. cit.*, t. I, pl. 1.

(3) *Essays and Observ. Physic. and Literary*. Edinburgh, 1771, vol. III, p. 197.

atroces que les malades éprouvent quelquefois dans toute l'étendue du bras, la faiblesse des mouvements musculaires, l'engourdissement du membre; ceux avec la veine rendent bien compte de l'œdème de la main et de l'avant-bras, du refroidissement de la partie et même de la gangrène.

DIAGNOSTIC. — Il y a dans la science un bon nombre d'erreurs de diagnostic relatives à l'anévrysme de l'artère axillaire, mais ces erreurs sont le plus souvent la conséquence d'une observation incomplète du malade. Ainsi, on ne peut attribuer qu'à l'inattention du chirurgien les cas où l'on a pris un anévrysme pour un rhumatisme de l'épaule.

Deux maladies peuvent seules, dans quelques cas rares, en imposer pour un anévrysme de l'artère axillaire; ce sont : 1° l'*hypertrophie avec suppuration des glandes de l'aisselle*; certaines *tumeurs pulsatiles de l'humérus*.

L'artère axillaire peut en effet communiquer ses pulsations aux ganglions de l'aisselle hypertrophiés ou ramollis qui l'entourent, et simuler au premier abord un anévrysme axillaire; mais si l'on étudie bien la marche qu'a suivie la tumeur, une erreur de longue durée n'est guère possible.

Il y a de plus grandes difficultés à séparer les anévrysmes axillaires de ces tumeurs pulsatiles de la tête de l'humérus dans lesquelles l'oreille perçoit aussi un bruit de souffle assez fort; mais on remarquera que la tumeur pulsatile de l'humérus se développe d'abord à la partie antérieure ou externe de l'épaule, et non à la paroi antérieure de l'aisselle dans l'endroit qu'occupe d'habitude l'anévrysme axillaire. La tumeur humérale est d'abord ferme, élastique, incompressible, tous signes qu'on ne rencontre pas dans la tumeur anévrysmale à son début. Les tumeurs pulsatiles de l'humérus, cancéreuses ou non, finissent par détruire l'os dont la coque laisse entendre, par la pression, des craquements caractéristiques. Les anévrysmes, quoiqu'ils puissent altérer les os du voisinage, ne donnent presque jamais lieu à des lésions si étendues, ni à ces déformations caractéristiques dont le développement se fait à la partie supérieure, antérieure et externe de l'épaule.

PRONOSTIC. — La situation de l'artère au milieu d'une cavité celluleuse, facile à distendre, rend cet anévrysme très-grave. Les cas de guérison spontanée de cette tumeur sont excessivement rares, et la plupart des faits de ce genre qui ont été cités par Hodgson (1) et par J. Cloquet (2) se rapportent à des anévrysmes de la sous-clavière en dehors des scalènes.

TRAITEMENT. — La *méthode de Valsalva* n'a pas donné de guérisons dans l'anévrysme axillaire spontané, car le fait souvent cité de Sabatier (3) se rapporte à un anévrysme traumatique à la suite d'un coup d'épée sous l'aisselle.

(1) *Loc. cit.*, t. 1^{er}, p. 94 et 181.

(2) *Arch. de méd.*, 1^{re} série, t. VI, p. 615.

(3) *Médecine opératoire*, 1832, t. III, p. 124.

Le traitement par une *compression indirecte* faite sur l'artère sous-clavière est très-difficile, quelquefois même impossible à supporter, à cause de la présence du plexus brachial que la pelote de l'instrument ou le doigt compriment en même temps que le vaisseau. Il est bon de noter que c'est à propos d'un anévrysme spontané de l'artère axillaire que Desault (1) eut le premier l'idée de guérir les anévrysmes par la compression indirecte. Il comprima la sous-clavière au-dessus de l'anévrysme au moyen d'un petit bâtonnet qui était fixé par son extrémité supérieure contre une planche placée horizontalement au-dessus du chevet du lit, et qui appuyait par son extrémité inférieure sur la face supérieure de la première côte, derrière la clavicule. Mais le malade, effrayé de cet appareil, quitta le service de Desault pour aller mourir entre les mains d'un autre chirurgien de l'Hôtel-Dieu, Ferrand, qui, acceptant trop facilement le diagnostic d'un de ses élèves, prit l'anévrysme pour un abcès et l'ouvrit.

On trouve encore dans une observation de Miller (2) un essai de compression de la sous-clavière pour un anévrysme axillaire, mais cette compression fut efficace, et le chirurgien lia alors la sous-clavière avec succès. Si l'on croyait devoir employer la compression dans ce cas, il faudrait employer la *compression intermittente*, soit avec le doigt, soit avec le compresseur de Bourgery; mais comme les anévrysmes axillaires se développent en général assez vite, il ne faut pas perdre un temps précieux en essais trop longtemps continués de compression indirecte.

Le compresseur de Bourgery, représenté figure 100, se compose d'une pelote pectorale A supportée par une plaque métallique B destinée à former un plan résistant à la paroi

antérieure de l'aisselle. De cette pelote part une autre lame métallique en fer à cheval CDD, qui vient croiser la région sus-claviculaire d'avant en arrière. Cette pelote et cette plaque en fer à cheval sont fixées par des

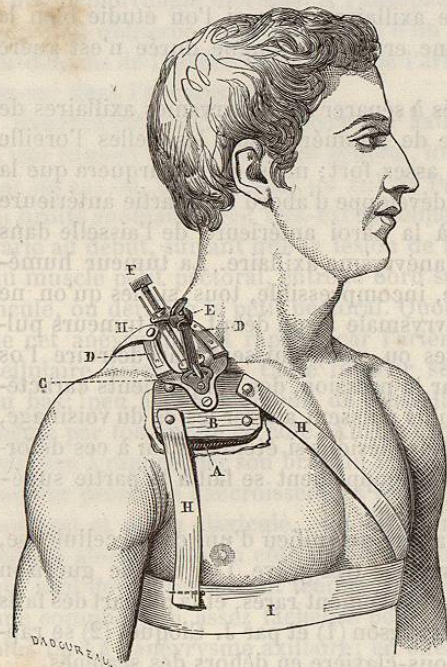


FIG. 100. — Compresseur de Bourgery pour l'artère sous-clavière.

(1) Broca, *loc. cit.*, p. 671.

(2) *Dublin Med. Press*, 1855, vol. XXIX, p. 377.

courroies H, H, H, à une ceinture thoracique I, et supportent la pelote à vis F, dont les mouvements sont-très variés, et qui, grâce à une articulation en boule E, peut s'incliner dans tous les sens. Il suffit d'examiner avec soin la figure ci-dessus pour comprendre mieux que par une description détaillée le mécanisme de cet appareil à l'aide duquel on peut comprimer l'artère sous-clavière dans le creux sus-claviculaire, en dehors des scalènes. La pelote AB empêche la paroi antérieure de l'aisselle d'être trop facilement repoussée en avant, quand on fait descendre la pelote compressive.

C'est à la *ligature par la méthode d'Anel* qu'on a le plus souvent recours dans le traitement des anévrysmes axillaires. Mais quelle artère doit-on lier alors? La *ligature de l'artère axillaire* telle que nous la décrivons plus bas n'est possible que dans un très-petit nombre de cas, et cela s'explique facilement : le sac anévrysmal, en se développant, ne laisse que très-rarement entre lui et le bord inférieur de la clavicule un espace suffisant pour appliquer une ligature. Puis quand cet espace existe, on est exposé à tomber sur une artère malade, et, dans tous les cas, cette ligature au fond d'une incision faite au muscle grand pectoral est plus difficile à pratiquer que la ligature de la sous-clavière.

Pelletan fit en 1786, dans un cas déjà cité plus haut d'anévrysme axillaire, une tentative de ligature du vaisseau au-dessous de la clavicule : il voulait séparer le grand pectoral de la clavicule dans toute la longueur de cet os et mettre l'artère à nu; mais, effrayé par un des assistants, qui fit remarquer que le sac pourrait bien se rompre pendant l'opération, il se borna à enfoncer au hasard, et à plusieurs reprises, son aiguille au travers du muscle. Cette opération absurde fut, vingt jours après, suivie de la mort du malade.

Keate (1), dans un cas où le sac était déjà ouvert au dehors, réussit à passer une ligature sous l'artère au-dessous du sac anévrysmal, en divisant aussi le muscle grand pectoral; mais la ligature de l'axillaire dans ces conditions n'a été que bien rarement mise en usage.

C'est la *ligature de la sous-clavière* qu'on applique surtout au traitement de l'anévrysme axillaire, et le plus souvent on porte le fil constricteur sur la troisième partie du vaisseau, en dehors des muscles scalènes. Cependant Dupuytren a guéri un anévrysme de l'artère axillaire en liant la sous-clavière entre les scalènes, et l'on serait autorisé à agir ainsi dans le cas où le sac anévrysmal, après avoir glissé sous la clavicule, viendrait remplir en totalité le creux sus-claviculaire.

La ligature de l'artère sous-clavière, au niveau ou en dehors des scalènes, peut être suivie de quelques accidents sur lesquels nous devons particulièrement insister ici, car c'est pour des anévrysmes axillaires que l'on pratique le plus souvent la ligature de la sous-clavière.

On doit particulièrement craindre de blesser le nerf phrénique de la

(1) *Med. Review and Magazine*, 1809.

cervicale transverse, quand on lie l'artère entre les scalènes; mais si l'incision ne dépasse pas la moitié de la largeur du muscle scalène antérieur, on ne blessera pas le nerf phrénique, que l'on peut facilement déplacer vers la ligne médiane du corps, grâce au tissu cellulaire lâche dont il est entouré.

On a pensé que la section du nerf phrénique pouvait être la cause d'une pneumonie à laquelle ont succombé quelques malades opérés pour un anévrysme de l'artère axillaire. La section du phrénique paralyse en effet une certaine étendue de diaphragme, arrête de ce côté les mouvements respiratoires, et amène ainsi une véritable congestion pulmonaire voisine de la pneumonie. On a cru pouvoir expliquer aussi, par une propagation de l'inflammation de la plaie au nerf phrénique, le hoquet incessant qu'on a observé dans quelques cas.

Mais c'est sur la troisième portion de la sous-clavière qu'on a le plus souvent fait porter la ligature pour les anévrysmes de l'aisselle. Astl. Cooper, vers 1808, essaya de lier la sous-clavière en ce point pour un anévrysme axillaire, mais il ne put poser le fil sur le vaisseau à cause du trop grand soulèvement de la clavicule par l'anévrysme. Ramsden (1) fut plus heureux en 1809 : il put lier l'artère; la circulation et la température se rétablirent dans le membre vers le cinquième jour, mais il survint chez ce malade des accidents nerveux qui causèrent la mort. C'est un chirurgien américain, Post, de New-York (2), qui obtint le premier succès complet par la ligature de la sous-clavière, et depuis lors la même opération a été souvent répétée dans des cas analogues. Mais ce serait une grave erreur de croire, avec A. Bérard (3), que « depuis cette » époque on compte presque autant de succès que de tentatives de cette » opération, en tant qu'elle a été appliquée aux anévrysmes axillaires. Cette ligature de la sous-clavière est au contraire entourée de dangers immédiats et souvent suivie d'accidents très-graves.

Il y a des difficultés qui se montrent durant l'opération même. Ainsi, quand l'anévrysme axillaire soulève la clavicule, l'artère sous-clavière est parfois si profondément située, qu'on ne peut guère la mettre à découvert pour passer au-dessous d'elle une ligature. Du reste, en dehors de tout soulèvement de la clavicule, l'artère a une position plus ou moins profonde chez les différents individus : tandis que chez les personnes maigres dont le cou est allongé, l'artère est très-élevée; elle paraît bien plus profonde chez les personnes grasses, à cou court, et à épaules saillantes. C'est pour mettre cette artère plus facilement à nu qu'on a eu l'idée de proposer la section préalable de la clavicule; mais ce procédé opératoire ne serait acceptable qu'au cas où cet os ne ferait point, comme dans certains cas, partie du sac.

(1) *Practical Observations on the Sclerocele with four cases of operations for Aneurism*, 1811, 276.

(2) *Medico-chirurg. Transactions*, 1817, vol. XI, p. 185.

(3) *Dict. en 30 volumes*, art. ANÉVRYSMES AXILLAIRES, t. IV, p. 498.

Là où le sac anévrysmal fait saillie au-dessus de la clavicule, il existe durant l'opération un grand danger. On peut, en liant l'artère, piquer le sac anévrysmal et produire ainsi une hémorrhagie des plus graves; contre un pareil accident le tamponnement serait d'abord seul applicable, et dès que le sang cesserait de couler, on s'efforcerait de rechercher l'artère qu'on lierait le plus promptement possible.

Mais même lorsque la ligature de la sous-clavière a été régulièrement faite dans sa troisième portion et sans accidents immédiats, on doit encore s'attendre à des accidents consécutifs redoutables. Ainsi Érichsen, sur un relevé de 45 cas d'anévrysme spontané de l'artère axillaire, où l'on a lié l'artère au-dessus de la clavicule, n'a trouvé que 23 guérisons contre 22 morts; puis, analysant les causes de mort dans ces 22 cas, il note : 9 inflammations thoraciques, 6 suppurations du sac, 2 hémorrhagies, une gangrène de la main et du bras, une gangrène générale, et 3 cas qui ne sont pas déterminés. Il y a donc, à la suite de la ligature de la sous-clavière, pour un anévrysme axillaire, deux causes principales de mort : les inflammations thoraciques et la suppuration du sac. L'hémorrhagie et la gangrène sont loin d'avoir une influence aussi notable sur la mortalité.

Les inflammations thoraciques figurent dans la proportion de 9 sur 22 dans le relevé d'Érichsen. Ce n'est pas seulement la pneumonie qu'on observe là, mais bien plus souvent des phlegmasies de la plèvre ou du péricarde. L'origine de ces phlegmasies si graves s'explique facilement par la propagation au médiastin antérieur, à la plèvre et au péricarde, d'une inflammation primitivement développée dans le tissu cellulaire profond de la racine du cou. On connaît la laxité de ce tissu cellulaire, et l'on comprend bien la facilité avec laquelle l'inflammation s'y développe pour se répandre ailleurs. Dans d'autres cas, la pleurésie survient à la suite de la pression que le sac faisant saillie au-dessus de la clavicule exerce sur la partie correspondante de la plèvre; lorsque ce sac s'enflamme et suppure, la propagation de cette inflammation à la plèvre est encore plus facile à comprendre. Enfin, nous avons dit plus haut que la section du nerf phrénique pouvait favoriser aussi le développement d'une phlegmasie pulmonaire.

La suppuration du sac, qui dans le relevé d'Érichsen, ne compte que pour 6 sur 22, comme cause de mortalité, est représentée dans l'ensemble des faits par 14 sur 45, car on l'a vue aussi dans un certain nombre de cas de guérison. Le tissu cellulaire, abondant et lâche autour de l'anévrysme, est facilement excité par cette tumeur, qui se développe avec rapidité, et devient, après la ligature, une masse indurée, une sorte de corps étranger qui irrite les parties voisines. Cette suppuration du sac peut se montrer depuis les premiers jours après la ligature jusqu'au second mois. La rapidité de son évolution dépend aussi de l'état de ce sac ou moment de l'opération. S'il est déjà enflammé légèrement quand on pratique la ligature, la suppuration se développe plus vite que dans