

va ensuite à la recherche du cordon formé par le nerf médian *b*, et l'on divise la portion de la gaine musculaire qui l'entoure. Dès qu'on s'est assuré de la présence du nerf médian, on l'écarte en dehors et l'on trouve l'artère *c*, en dedans et au-dessous de lui. Il faut isoler avec soin l'artère de ses deux veines satellites *a*, et, cela fait, passer la sonde cannelée au-dessous d'elle de dehors en dedans.

Si l'on opère vers le haut de l'artère, il faut prendre garde de conduire l'incision entre le biceps et le coraco-brachial, et plus bas on doit bien éviter de confondre le nerf médian avec le cubital, ce qui ferait chercher vainement l'artère en dedans du nerf.

Lorsque l'incision est pratiquée directement au milieu du bras, on porte indifféremment le nerf médian en dehors ou en dedans.

*b. Ligature au pli du coude.* — On fait d'abord contracter le muscle biceps, et après s'être assuré de la position de son tendon, on place le membre dans l'extension et dans la supination. On pratique alors une incision de 6 centimètres le long du bord interne du tendon du biceps, à 3 centimètres au-dessus et au-dessous des condyles; on s'arrange de façon à passer en dedans de la veine médiane basilique, qu'on écarte en dehors avec un crochet mousse; on incise ensuite à petits coups l'expansion aponévrotique du biceps, et l'on découvre ainsi le tendon, au côté interne duquel on cherche l'artère longée par ses deux veines satellites, et, à 6 ou 8 millimètres de distance, en dedans, par le nerf médian. Le chirurgien, en faisant fléchir l'avant-bras sur le bras, a plus de facilité pour séparer l'artère de ses veines, et passer le fil de dedans en dehors. Quand on découvre l'artère en ce point, on peut, en prolongeant l'incision, porter la ligature sur l'origine des artères radiale et cubitale.

Après la ligature de l'artère à sa partie supérieure, la circulation anastomotique se fait comme dans le cas où on lie l'axillaire; mais si la ligature est pratiquée au pli du coude, c'est par l'anastomose des récurrentes radiale et cubitale avec les deux collatérales interne et externe que se rétablit la circulation dans le membre.

#### § XII. — Anévrysmes de l'avant-bras et de la main.

On n'a observé sur ces artères que des anévrysmes artériels. Ils occupent le plus souvent le tronc des artères radiale et cubitale, plus rarement les arcades anastomotiques de la paume de la main, et dans ce dernier cas, c'est l'arcade palmaire superficielle qui est affectée. Ils ne sont presque jamais spontanés. Erichsen (1) en cite cependant deux exemples empruntés à Todd et Arnott. Les anévrysmes traumatiques eux-mêmes sont assez rares et succèdent presque toujours à une plaie. On les a vus cependant survenir dans la paume de la main, à la suite d'efforts faits pour réduire une luxation du pouce, et Pilcher, que cite encore Erichsen,

(1) *Loc. cit.*, p. 553.

en a observé un produit sous l'éminence thénar, par les chocs répétés du manche d'un marteau.

Ces anévrysmes sont toujours peu volumineux. Lorsqu'ils occupent l'avant-bras, ils peuvent gêner les mouvements de la main par la compression qu'ils exercent sur les muscles et sur leurs nerfs. Ils sont souvent très-douloureux, parce qu'ils compriment facilement les nerfs radial ou cubital contre le squelette de l'avant-bras. Ceux de la paume de la main apportent une grande gêne dans les mouvements de cette partie.

La guérison spontanée est extrêmement rare, et, par contre, les hémorrhagies sont assez fréquentes. C'est assez dire que les anévrysmes de l'avant-bras et de la main, malgré leur petit volume, ne doivent jamais être abandonnés à eux-mêmes. Quant au diagnostic, il est presque toujours très-facile; cependant Guattani (1) ouvrit comme un abcès une tumeur de la région hypothénar non pulsatile, mais très-rénitente, d'où le sang sortit avec abondance, et qui était sans doute un anévrysme.

TRAITEMENT. — C'est à ces lésions des petites artères qu'on a pu appliquer avec succès toutes les méthodes de traitement conseillées pour guérir les anévrysmes. Mais si la plupart de ces méthodes ont dans ce cas fourni des résultats satisfaisants, il importe au chirurgien de choisir les plus simples, celles qui font courir au malade le moins de danger possible. C'est pourquoi la *cautérisation*, qui a cependant donné deux succès dans les mains de Girouard (2), et la *galvano-puncture*, qui a permis à Amussat (3) de guérir en deux séances un anévrysme de la cubitale, ne doivent point être préférées à la *compression*. Déjà Tulpius (4) rapporte un cas d'anévrysme entre le pouce et l'index de la main gauche, à la suite d'un coup de couteau, où la compression a été très-utile. Il ne manquait pas de chirurgiens, dit Tulpius, qui voulaient à tout prix traiter cette lésion par le fer rouge, mais le remède eût été pire que le mal. Il guérit cet anévrysme par une compression énergique exercée sur un emplâtre astringent que soutenait une lame de plomb. La *compression digitale indirecte*, si facile à appliquer et qui a si bien réussi à Marjolin, Verneuil, Denucé, etc., est particulièrement indiquée ici. Dans le cas de Verneuil (5), il s'agissait d'un anévrysme traumatique de l'arcade palmaire superficielle; on exerça sur l'humérale, pendant quatre jours, une compression intermittente dont les séances augmentèrent de quatre à dix heures; puis, au bout de ce temps, on fit une compression totale de huit heures du matin à onze heures du soir, et la guérison fut obtenue. Denucé (2) eut à traiter un anévrysme qui avait succédé à une

(1) *De externis aneurysmatibus*. Romæ, 1762, p. 80.

(2) *Revue médico-chirurg.*, avril 1855, p. 215.

(3) *Gazette méd. de Paris*, 1851, p. 467.

(4) *Observationes medicæ*, edit. 5. Lugduni Batavorum, lib. IV, cap. XVII.

(5) *Bulletin de la Société de chirurgie*, 1859, t. IX, p. 319.

(6) *Bulletin de la Société de chirurgie*, 1860, t. X, p. 306.

plaie de la radiale au-dessus du poignet. Il fit une compression digitale au-dessus et au-dessous de la tumeur. Commencée à dix heures du matin, elle fut cessée à neuf heures du soir, lorsque les battements avaient disparu tout à fait dans l'anévrysme. On pratiqua cependant une certaine compression mécanique pendant la nuit, et le lendemain on crut devoir faire une séance de compression digitale pendant dix heures; enfin la guérison fut achevée par la compression directe.

Si la compression ne réussissait pas, il faudrait avoir recours à la *ligature*. Dans ce cas, si la disposition des parties le permettait, on devrait ouvrir le sac, en faire sortir le sang, et lier l'artère au-dessus et au-dessous de la lésion artérielle. Le cas rapporté par Petit, de Lyon (1), où un malade atteint d'anévrysme sur la portion carpienne de la radiale, et opéré par l'ouverture du sac, mourut de spasme pendant l'opération, est un fait trop exceptionnel pour effrayer un chirurgien.

Au contraire, si l'on ne peut pas porter une ligature au-dessous du sac, il faut, comme Richard (2) l'a fait une fois avec succès pour un anévrysme de la radiale à son passage à travers le premier espace interosseux, lier l'artère immédiatement au-dessus de la tumeur.

Mais s'il s'agit d'anévrysmes des arcades palmaires, la ligature successive des deux vaisseaux qui concourent à former ces cercles artériels est nécessaire.

**LIGATURE DE L'ARTÈRE RADIALE.** — L'artère radiale suit dans son trajet une ligne qui, partant du milieu du pli du coude, vient aboutir en bas au milieu de l'espace compris entre l'apophyse styloïde et le tendon du grand palmaire. A son origine, elle est située dans l'interstice cellulaire qui sépare le rond pronateur du long supinateur; quelques fibres de ce dernier muscle la cachent même quelquefois. Elle est immédiatement recouverte en ce point par un feuillet aponévrotique assez mince, qui sépare les muscles superficiels des muscles profonds de l'avant-bras. Le nerf radial est situé en dehors d'elle à une certaine distance. Plus bas, vers le tiers moyen de l'avant-bras, l'artère est placée entre le tendon du grand palmaire et celui du long supinateur; elle descend ainsi jusqu'au niveau du poignet, où elle change de direction, s'engage sous les tendons réunis du court extenseur et grand abducteur du pouce, et parvient entre les extrémités postérieures du premier et du deuxième métacarpien. Là elle s'enfonce d'arrière en avant dans cet espace interosseux, pour constituer l'arcade palmaire profonde.

L'artère radiale, au-dessous de son tiers supérieur, n'est plus recouverte que par la peau et l'aponévrose antibrachiale; elle repose en arrière sur les muscles rond pronateur, fléchisseur profond des doigts, fléchisseur propre du pouce, carré pronateur, enfin sur la face antérieure du radius, dont elle n'est séparée que par du tissu cellulaire. Le nerf radial

(1) *Essai sur la médecine du cœur*. Paris, 1823.

(2) *Bulletin de la Société de chirurgie*, t. VII, p. 138.

est toujours situé en dehors de l'artère qu'accompagnent deux petites veines satellites.

On peut lier l'artère radiale depuis son origine jusqu'au point où elle s'enfonce entre les deux métacarpiens, mais les procédés diffèrent suivant qu'on porte le fil: 1° sur son tiers supérieur, 2° sur ses deux tiers inférieurs, ou 3° au delà du poignet.

a. *Ligature au tiers supérieur.* — On fait à la peau (fig. 105) une incision de 6 centimètres sur le bord interne du long supinateur *a*, ou mieux, dans la direction d'une ligne qui se porterait du milieu du pli du coude au côté interne et antérieur de l'apophyse styloïde du radius. L'aponévrose mise à nu, on cherche une ligne d'un blanc jaunâtre qui indique l'interstice musculaire, et l'on incise en ce point l'aponévrose antibrachiale sur la sonde cannelée. On découvre souvent l'artère au fond de cet interstice, recouverte seulement par le feuillet fibreux dont j'ai déjà parlé. Il faut alors diviser cette lame aponévrotique et dégager l'artère *b* de ses veines satellites. Si quelques fibres du grand supinateur recouvrent l'artère, on les repousse en dehors. On peut lier la radiale sans apercevoir le nerf; mais si l'on ne voyait pas facilement le vaisseau, on irait à la recherche du nerf, et à moins d'une anomalie, on devrait trouver l'artère à une certaine distance en dedans du tronc nerveux.

b. *Ligature dans les deux tiers inférieurs.* — Il suffit de diviser (fig. 106) lentement, en dedans du tendon du long supinateur *d*, la peau, l'aponévrose *a* et la gaine cellulaire dans la direction de la ligne que nous avons indiquée plus haut, pour mettre à nu l'artère *c* accompagnée de ses deux veines satellites *b*. Le danger de l'opération en ce point consiste dans l'incision du vaisseau, qui est très-superficiel et peut être traversé par le premier coup de bistouri.

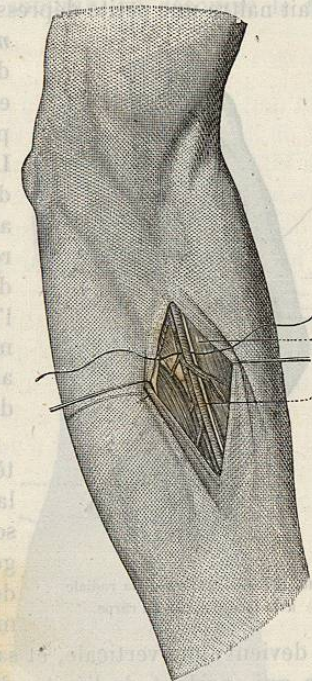


FIG. 105. — Ligature de la radiale au tiers supérieur.

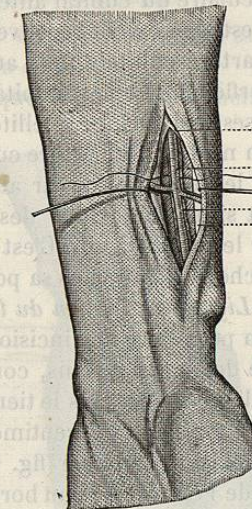


FIG. 106. — Ligature de la radiale dans ses deux tiers inférieurs.

*c.* A la face dorsale du carpe. — Lorsqu'on étend fortement le pouce, on fait naître une petite dépression connue sous le nom de *tabatière anatomique*, et limitée en dehors par les tendons réunis des muscles grand abducteur et petit extenseur du pouce *a*, et en dedans par celui du long extenseur du pouce *d*. L'artère radiale *c* peut être liée au fond de cette dépression (fig. 107). On fait donc au milieu de cet espace, et suivant la direction des tendons saillants, une incision de 3 centimètres; on incise la peau et l'aponévrose, on écarte quelques filaments nerveux et quelques veines *b*, et l'on peut alors facilement passer un fil au-dessous de l'artère.

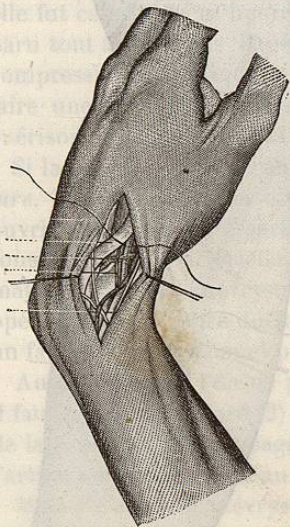


FIG. 107. — Ligature de la radiale à la face dorsale du carpe.

Elle devient alors verticale, et sa direction est représentée par celle d'une ligne qui, partant de l'épitrôchlée, vient au côté radial du pisiforme. Dans la partie supérieure de la portion verticale, elle répond à l'interstice musculaire du cubital antérieur et du fléchisseur superficiel, et plus bas elle est légèrement recouverte par le tendon du muscle cubital antérieur.

L'artère cubitale finit au-dessous du pisiforme par l'arcade palmaire superficielle. Le nerf cubital est situé en dedans de l'artère, qui est longée par ses deux veines satellites.

On ne doit lier l'artère cubitale qu'à partir de l'union du tiers supérieur avec le tiers moyen, car au-dessus de ce point le vaisseau est profondément situé au-dessous des muscles épitrôchléens, qu'il faudrait inciser pour le mettre à nu. C'est seulement dans le cas de plaie qu'on devrait chercher l'artère dans sa portion oblique.

*a.* Ligature à l'union du tiers supérieur avec le tiers moyen de l'avant-bras. — On peut faire une incision de 6 à 7 centimètres, oblique de haut en bas et de dehors en dedans, commençant à trois travers de doigt au-dessous du pli du coude, vers le tiers interne de la face antérieure de l'avant-bras, et se terminant à 6 centimètres plus bas sur le bord interne du cubitus. Une incision verticale (fig. 108) dans la direction d'une ligne qui va de la base de l'épitrôchlée au bord externe du pisiforme, permet aussi d'arriver assez facilement sur l'artère. Après avoir incisé la peau et l'aponévrose, on cherche, à partir du cubitus et en se dirigeant en dehors, le premier interstice musculaire formé par les muscles fléchisseur sublime *a* et

cubital antérieur *c*; on décolle cet intervalle avec le doigt ou la sonde cannelée, et, en soulevant le fléchisseur sublime, on découvre le nerf

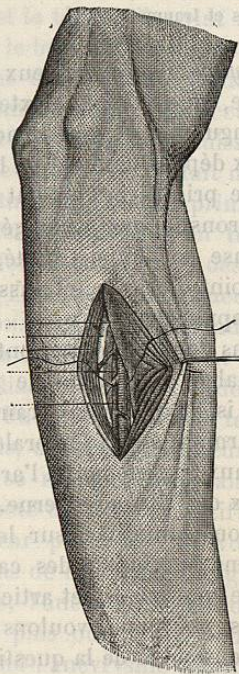


FIG. 108. — Ligature de l'artère cubitale à l'union du tiers supérieur avec le tiers moyen.

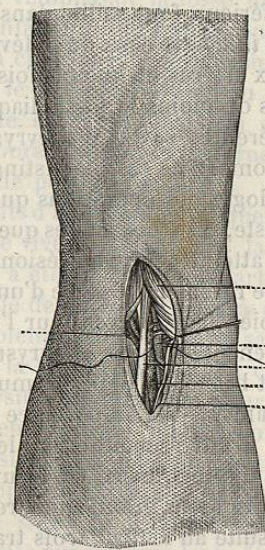


FIG. 109. — Ligature de l'artère cubitale au-dessus du poignet.

cubital *b*, et plus en dehors l'artère *e*, entourée de ses deux veines satellites *d*. On passe la sonde cannelée de dedans en dehors.

*b.* Ligature au-dessus du poignet. — On pratique (fig. 109) une incision verticale de 4 centimètres à la peau, suivant le milieu du tendon du cubital antérieur *a*. La peau *c* et l'aponévrose *e* divisées, on repousse le tendon en dedans, et l'on aperçoit derrière lui l'artère recouverte par un mince feuillet aponévrotique, qu'il suffit de diviser pour mettre le vaisseau à nu.

*c.* Ligature en dehors du pisiforme. — On fait (fig. 110) une incision de 4 à 5 centimètres en dehors du pisiforme, dans la direction du dernier espace interosseux; on coupe la peau, l'aponévrose et quelques fibres musculaires de l'éminence hypothénar; on dégage avec soin l'artère *a* de ses veines satellites *c* et du nerf *b* qui est en dedans.

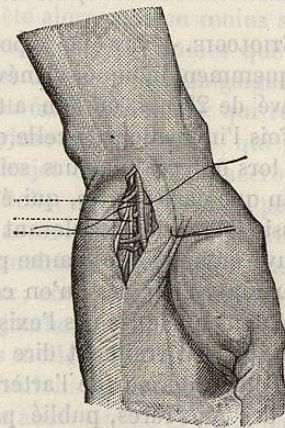


FIG. 110. — Ligature de l'artère cubitale en dehors du pisiforme.