

altérée, enfin par l'amputation du membre. Ces trois ressources de la chirurgie répondent à certaines dispositions du mal.

Quand le kyste est superficiel, peu étendu, sans fracture concomitante de l'os, on peut songer à guérir le malade par l'incision de cette poche, l'expulsion de ses vésicules hydatiques et enfin la cautérisation de la cavité morbide. Si, en se développant, le kyste a complètement détruit la cavité osseuse qui l'entoure, on peut l'inciser à l'aide d'un bistouri; mais dans quelques cas on doit faire sauter, à l'aide d'une ou de plusieurs couronnes de trépan, la paroi osseuse. C'est ainsi qu'ont agi Robert Keate et Langenbeck dans des kystes hydatiques du sinus frontal.

Après l'ouverture de la cavité qui renferme les hydatides, ces vésicules sortent en partie au dehors; mais il faut avoir soin de les expulser toutes à l'aide des doigts, ou, mieux encore, d'une pince ou d'une curette. Le séjour d'une seule vésicule, quelque petite qu'elle soit, suffit à reproduire la maladie. C'est ainsi qu'on peut expliquer les récidives qui ont eu lieu après les opérations de Robert Keate et de Langenbeck. Mais cela ne suffit point encore, et il faut détruire par les caustiques la vésicule mère. Un tampon de charpie, imbibé de quelque caustique, tel que le nitrate d'acide de mercure, conviendrait bien pour cautériser la cavité souvent anfractueuse que laissent les hydatides. Pour les os des membres, au tibia par exemple, on peut recourir avec avantage au cautère actuel. Sous l'influence de ces cautérisations, l'os suppure, peut même se nécroser partiellement, et ce n'est qu'au bout d'un temps assez long que la cavité osseuse se remplit de bourgeons charnus et s'oblitére. Mais quand il s'agit des os du crâne, on ne saurait prendre de trop grandes précautions pour éviter la propagation de l'inflammation jusqu'au cerveau et à ses enveloppes.

On pourrait tenter la résection de l'os si la tumeur était peu étendue et facilement accessible, si le malade était jeune et dans un état de santé générale satisfaisant. Mais le malade de Dupuytren, qui était dans ces conditions, n'en succomba pas moins à une vaste ostéite suppurée de l'humérus. Les tumeurs volumineuses avec amincissement de l'os chez des gens âgés commandent l'amputation de la partie.

§ VIII. — Tumeurs fibro-plastiques, épithéliales et cancéreuses.

Il y a quelques années, on donnait le nom de *cancer des os* à un certain nombre de tumeurs qu'on en sépare aujourd'hui très-nettement. C'est surtout avec les tumeurs à myéloplaxes qu'on confondait très-souvent le cancer, aussi ne doit-on accepter qu'avec de grandes réserves les observations de soi-disant cancer des os publiées avant les recherches récentes sur le tissu myéloplastique.

La même confusion régnait à l'égard des tumeurs fibro-plastiques des os. Aujourd'hui on tend à mieux distinguer les uns des autres ces pseudo-

plasmes hétéromorphes dont nous allons résumer brièvement l'histoire, en renvoyant pour de plus amples développements aux articles généraux consacrés dans le premier volume aux tumeurs fibro-plastiques, épithéliales et cancéreuses.

1° *Tumeurs fibro-plastiques des os.* — Un tissu composé d'éléments fibro-plastiques, noyaux et cellules fusiformes, se produit quelquefois dans les os et surtout dans les os des mâchoires. Dans quelques cas, il naît du périoste, surtout de sa face profonde, et tend à détruire l'os de dehors en dedans. C'est ainsi que, dans une pièce que je possède, la tumeur, née de la face profonde du périoste, avait défoncé la paroi antérieure du maxillaire supérieur et pénétré dans le sinus. Le tissu fibro-plastique constitue dans les os des tumeurs élastiques, résistantes, en général arrondies, rénitentes, et dans lesquelles on découvre les mêmes éléments que ceux que nous avons déjà signalés dans le tissu fibro-plastique en général.

Quand ces tumeurs ont pénétré dans un os, elles tendent à le détruire en l'amincissant. Durant ce travail, toujours assez lent à se faire, on observe souvent des modifications dans l'aspect d'une coupe du tissu morbide; ainsi on découvre, à côté du tissu fibro-plastique pur, des masses un peu granuleuses et friables, d'une teinte jaunâtre, et qui sont dues à l'infiltration des éléments du tissu de la tumeur par des granulations graisseuses et jaunes. Il fut un temps, déjà loin il est vrai, où Cruveilhier désignait ces masses jaunes comme des points de cancer enflammé; mais aujourd'hui nous connaissons mieux la véritable signification de ces masses jaunâtres.

Ces tumeurs ont une marche rapide et fâcheuse. Quand on les enlève, elles sont souvent suivies de récidive, soit au lieu malade, soit aux ganglions, soit dans les viscères. Plus des deux tiers de ces tumeurs fibro-plastiques se voient avant trente ans.

Il n'est guère possible de faire exactement le *diagnostic* d'une tumeur fibro-plastique des os; car les signes sont les mêmes que ceux des tumeurs myéloplaxiques. Il n'y a qu'une ponction exploratrice à l'aide d'un trocart spécial, comme celui qu'a fait construire Duchenne (de Boulogne), qui puisse permettre de faire un diagnostic exact, fondé sur l'examen des fragments de tissu morbide rapportés par le trocart.

Le pronostic de ces tumeurs est grave, et le traitement doit être le même que celui qu'on appliquera aux tumeurs cancéreuses. On trouve de plus amples détails sur les tumeurs fibro-plastiques des os, dans un travail récent de Manuel Cerrera (1), travail fait sous la direction d'un habile micrographe, le docteur Ordonez.

2° *Épithéliomes des os.* — On doute encore de l'existence des épithéliomes primitifs des os, tandis qu'on a recueilli déjà un bon nombre de tumeurs épithéliales développées dans les os par propagation d'un épithéliome situé au voisinage. Tels sont les cas d'épithéliome des os de la mâchoire à la suite d'épithéliome des gencives et de la muqueuse buccale. Dans un

(1) *Essai sur les tumeurs fibro-plastiques des os* (thèse de Paris, 1865).

cas de cancroïde de la peau du conduit auditif externe jusqu'à la tempe, le temporal avait été envahi par la tumeur. J'ai enlevé récemment un vaste cancroïde développé sur une cicatrice de brûlure à la peau de la face postérieure de l'avant-bras. Le tissu morbide avait gagné le cubitus et il m'a fallu ruginer assez profondément la surface osseuse malade. Dans d'autres cas, où j'ai pu examiner complètement les pièces anatomiques, j'ai constaté de longues traînées de tissu morbide qui s'étendaient de la face profonde de la plaque épithéliale adhérente à l'os, jusqu'à une assez grande distance dans l'épaisseur du tissu osseux. Ces tumeurs épithéliales des os ne se développent pas dans d'autres tissus par infection générale de l'économie; mais les ganglions où arrivent, les lymphatiques efférents de la partie malade peuvent se pénétrer des éléments morbides et donner lieu à des tumeurs ganglionnaires récidivantes.

Quand, après avoir enlevé un épithéliome de la peau ou d'une muqueuse, on s'aperçoit que le tissu osseux est envahi par la tumeur, il faut procéder hardiment, soit à la rugination et à l'évidement de l'os, de façon à arriver jusqu'au tissu sain, soit à une résection, si les autres conditions du mal dans les parties molles le permettent, et si le malade n'a point dépassé l'âge ou les résections donnent encore de bons résultats. Si l'on était obligé de pratiquer une amputation, l'opération se ferait dans des conditions favorables, au cas où les ganglions supérieurs au lieu malade ne seraient point encore envahis.

3° *Cancer des os.* — Les tumeurs cancéreuses des os sont primitives ou secondaires; c'est dans le cancer du sein qu'il n'est pas rare de voir le tissu morbide se multiplier dans les os. A ce propos, il est bon de remarquer qu'à la suite du cancer du sein les cancers récidivants se montrent surtout dans les corps des vertèbres, dans le tissu spongieux des os du bassin et dans la partie supérieure du fémur. J'ai vu de beaux exemples de ces cancers récidivants dans les os chez quelques malades de mon service de la Salpêtrière, et sur une femme que j'avais opérée six ans avant à l'hôpital Saint-Antoine et que je retrouvai dans cet hospice d'incurables. Ces cancers récidivants des os s'annonçaient, chez cette malade, par des douleurs sourdes, profondes dans le rachis, par une paraplégie incomplète, et d'autres manifestations douloureuses dans les membres. Le cancer des os est plus fréquent dans les membres inférieurs que dans les supérieurs, où la tête de l'humérus est surtout prise.

Le cancer peut provenir du périoste, dont la couche profonde sert de gangue au développement des éléments hétéromorphes du cancer. Arrivé à un certain point de développement, ce cancer périostal est pénétré d'aiguilles osseuses qu'on découvre facilement en faisant une coupe de l'os de la surface de la tumeur jusqu'à son point d'adhérence à l'os. Ces aiguilles sont des plus nettes sur des pièces qui, après avoir macéré pendant quelque temps, ont été desséchées. Elles semblent être la prolongation des canaux de Havers par suite d'une hypergenèse des éléments osseux à ce niveau. L'os sous-jacent au cancer périostal est quelquefois

excavé superficiellement, érodé, mais le tissu morbide n'a point encore pénétré dans l'intérieur de l'os.

Le cancer qui débute par l'intérieur de l'os est, en général, composé de masses arrondies répandues dans l'étendue de la diaphyse. Ces noyaux composés d'un tissu blanchâtre, gris-perle, quelquefois très-vasculaires, et dont le volume varie de la grosseur d'une tête d'épingle à celui d'une noix, sont pénétrés souvent d'un suc laiteux, qui renferme les éléments micrographiques du cancer.

Ces masses intra-osseuses du cancer dilatent l'os, amincissent les lames du tissu compacte et finissent quelquefois par sortir au dehors après avoir détruit le périoste et les parties molles qui les couvrent. Le tissu cancéreux, en se formant dans les aréoles du tissu spongieux, dilate et amincit ces aréoles (fig. 146) et, quand la couche de tissu compacte est devenue à son tour très-mince, il peut en résulter des fractures produites sans aucun choc, par la seule action des muscles. On a vu ces fractures se cicatrifier par le développement de productions osseuses autour de la solution de continuité; mais, dans d'autres cas, elles permettent au tissu morbide de s'échapper au dehors et de prendre un grand développement. Mais si le carcinome d'extrémités volumineuses, comme l'extrémité inférieure du fémur, se développe facilement au dehors, il n'en est plus de même du côté du cartilage articulaire. Ce cartilage arrête le développement du cancer et on le trouve surmontant la masse cancéreuse.

On voit dans les os différentes formes du cancer: le *squirrhe*, remarquable par la dureté de son tissu et l'abondance des éléments fibreux qu'il renferme; l'*encéphaloïde*, qui se montre sous la forme de noyaux déposés, en général, dans le tissu médullaire de l'os. La forme *colloïde* du cancer est très-rare; Lebert en a cité un exemple, c'était un cancer colloïde développé dans le tibia. J'en dirai autant du cancer *mélanique*. — L'*encéphaloïde* est la forme la plus commune et l'on trouve assez souvent des traces d'épanchement sanguin dans ce tissu morbide; mais, à propos des colorations rouges de ces sortes de tumeurs, il ne faut pas manquer de rappeler qu'elles sont fréquentes dans les tumeurs à myéloplaxes.

On ne connaît rien sur l'origine de ces tumeurs cancéreuses. On sait seulement qu'elles se montrent à peu près également dans les deux sexes et qu'elles se développent le plus souvent de quarante à cinquante ans.

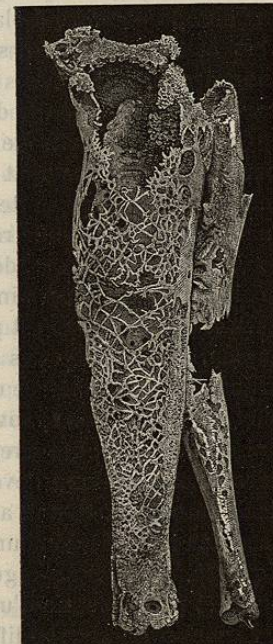


FIG. 146. — Charpente osseuse d'un cancer des os de la jambe après macération. (Musée Dupuytren.)

SYMPTOMATOLOGIE. — Il n'y a point de signes caractéristiques de ce genre de tumeurs des os. Ces cancers se développent de préférence sur certains os que j'ai déjà indiqués et sur certains points de ces os, aux extrémités articulaires. Au début, la tumeur osseuse s'accompagne d'une douleur sourde et continue; mais cette douleur augmente d'intensité au moment où la tumeur, en se développant, amincit le tissu osseux et dilate le périoste. C'est alors que l'os dilaté et aminci laisse entendre, lorsqu'on le comprime, certains craquements. Ces tumeurs ont une marche rapide, et c'est à quelques-unes d'entre elles, devenues très-volumineuses, qu'on appliquait autrefois les noms de *spina-ventosa*, d'*exostoses malignes*. Elles s'accompagnent souvent d'une infiltration des éléments morbides dans les ganglions du voisinage et d'une infection générale. La durée de la maladie est de deux ans au plus. En se développant d'une façon très-rapide, ces tumeurs amincissent la peau et compriment les veines profondes; de là résultent un réseau veineux superficiel assez marqué et de l'œdème du membre au-dessous de la tumeur; enfin la peau peut s'ulcérer et, à travers cette perforation, sortent des champignons de tissu morbide. La mort arrive, soit par des accidents locaux, comme les hémorrhagies, soit par l'infection générale de l'économie.

Quant à reconnaître le cancer des os, consécutif à une tumeur du sein par exemple, on ne peut avoir d'indications absolues à cet égard; seulement quand, quelque temps après l'extirpation d'un de ces cancers, le malade accuse dans le rachis, dans le bassin, sur quelques points de la longueur des os, des douleurs localisées, on est autorisé à supposer l'existence des cancers intra-osseux par récurrence.

DIAGNOSTIC. — On est parfois appelé à distinguer le cancer des os des tumeurs fongueuses des synoviales ou d'ostéites raréfiantes voisines des articulations, et dans ce cas, on arrive assez facilement au diagnostic. En effet, les fongosités synoviales, qui prennent un développement tel qu'on puisse les confondre avec un cancer, sont liées à une altération articulaire et ont un long développement, condition qu'on ne rencontre pas dans le cancer. Quant aux ostéites raréfiantes, elles sont, en général, accompagnées de douleurs, de chaleur et d'autres phénomènes phlegmasiques plus ou moins aigus, et, pour un chirurgien exercé, elles n'offrent point la physionomie d'une tumeur à marche progressive.

Mais c'est chose très-difficile de distinguer le cancer des autres tumeurs des os; il y a là un grand nombre de signes communs et presque point de signes différentiels. C'est en considérant l'âge du malade, la durée antérieure de la maladie, son développement plus ou moins rapide, la présence ou l'absence de ganglions engorgés, etc., qu'on peut établir des probabilités en faveur de certaines tumeurs. Ainsi, les *tumeurs à myéloplaxes*, qu'on a souvent confondues avec le cancer des os, sont des pseudoplasmes qu'on ne voit que dans la jeunesse, et rarement au delà de vingt-cinq ans; les cancers des os se montrent, en général, plus tard; le cancer ne dure guère plus de deux ans, se développe rapidement, enfin

infecte assez vite les ganglions, toutes conditions qui ne se voient point dans les tumeurs à myéloplaxes. Les probabilités peuvent se changer en certitude si une ulcération de la peau permet d'examiner directement des fragments du tissu morbide. C'est alors qu'on pourrait employer utilement ces trocarts explorateurs, qui ramènent une petite quantité de tissu morbide qu'on peut soumettre à un examen micrographique.

Je ne connais aucun signe différentiel entre le cancer et le *tissu fibro-plastique* des os. Quant à l'*épithéliome*, on le diagnostiquerait facilement si l'on voyait les tumeurs osseuses succéder par propagation à une production épithéliale d'une muqueuse, comme cela arrive lorsque, après un cancroïde de la muqueuse buccale, on voit un des maxillaires se tuméfier en s'infiltrant d'éléments cancroïdaux.

PRONOSTIC. — Ces tumeurs sont des plus graves et amènent la mort. Les nombreux cas de cancers des os guéris qu'on trouve dans les recueils d'observations appartiennent aux tumeurs à myéloplaxes, qu'on commence aujourd'hui à bien séparer du cancer.

TRAITEMENT. — Il ne faut pas songer à énucléer ces tumeurs en conservant l'os dans lequel elles se sont développées. On doit, si la position de l'os le permet, enlever l'os entier avec la tumeur, et, ce faisant, on met en sa faveur, non de très-bonnes chances, mais de meilleures chances, qu'en faisant une amputation au-dessus du mal. Ainsi, au bras, on désarticulera l'humérus de l'épaule; mais lorsque la tumeur siège à l'extrémité inférieure du fémur, que doit-on faire? la décision est assez difficile à prendre, et voici pourquoi: d'une part la désarticulation de la cuisse est une opération fort grave, qui donne peu de chances de vie au malade, de l'autre on n'est jamais absolument sûr de l'existence du cancer de l'os et, s'il s'agissait d'une tumeur à myéloplaxes, on aurait regret d'avoir préféré la désarticulation de la cuisse à l'amputation. Le chirurgien se dirigera donc d'après les signes propres à chaque cas; mais si, par l'évolution de la maladie, l'extension du mal, etc., il peut croire au développement d'un cancer, il faut, ou désarticuler la cuisse, ou s'abstenir.

ARTICLE X

DE QUELQUES LÉSIONS DE DÉVELOPPEMENT ET DE NUTRITION DES OS

Le rachitisme et l'ostéomalacie sont les deux lésions comprises dans cet article. Elles appartiennent plus au domaine de la médecine qu'à celui de la chirurgie; mais comme le chirurgien intervient quelquefois dans leur traitement, je les étudierai ici.

§ 1^{er}. — Rachitisme.

Le rachitisme est une maladie propre à l'enfance et caractérisée par une certaine altération dans le développement des os, qui subissent à