clinique aurait été constaté pour la première fois par Friedreich, plus tard par MM. Landouzy et Dejerine (1). « Si la plupart des muscles, disent-ils, ne présentent rien de particulier à noter comme consistance, il n'en est pas de même pour certains qui présentent des modifications d'autant plus curieuses à signaler qu'on ne les rencontre guère dans l'atrophie musculaire myélopathique ; nous voulons

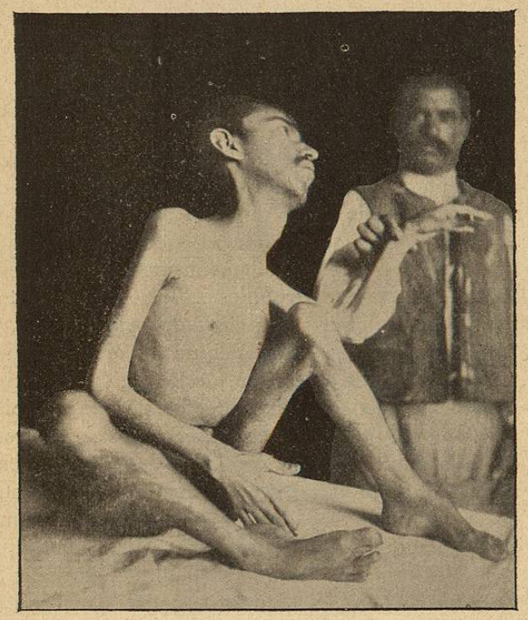

Fig. 7. — Myopathie généralisée, suite de paralysie pseudo-hypertrophique. Le malade ne peut pas tenir sa tête droite, il la renverse en arrière, à cause de l'atrophie des muscles de la nuque.

parler du raccourcissement, de la rétraction de certains muscles, du biceps brachial en particulier, et qui existe d'une façon très nette chez trois de nos malades. Cette rétraction des muscles précédents empêche ces malades de mettre les avant-bras sur la même ligne que le bras, de produire en un mot l'extension complète; dans ce mouvement, la corde dessinée sous la peau par le biceps rétracté augmente de tension, fait une saillie plus marquée, donne au palper la sensation d'une corde tendue, et l'on sent une résistance que l'on ne peut vaincre, même en déployant une grande force musculaire. En un mot, l'élongation complète des muscles précédents est impossible, et

(1) Landouzy et Dejerine. Myopathie atrophique progressive sans neuropathie (*Revue de méd.* octobre 1885).

c'est en grande partie à cette rétraction qu'est due la flexion légère des avant-bras sur les bras que l'on observe chez ces malades, rétraction qui est souvent assez prononcée pour attirer d'emblée l'attention des observateurs. Du reste, ce phénomène peut s'observer dans d'autres muscles, et c'est une rétraction de même nature siégeant dans les muscles de la région postérieure de la cuisse qui maintient dans un état permanent de flexion assez prononcée la jambe gauche du malade de l'observation V. Cette rétraction des muscles donne, lorsqu'ils sont en état de tension, une sensation de dureté particulière à la palpation, sensation que l'on ne retrouve guère lorsque ces muscles sont dans le relâchement. »

Depuis la description donnée par ces auteurs, les rétractions ont été notées par la plupart des observateurs qui, en général, ainsi que l'a fait remarquer Blocq (1), se sont contentés de les consigner, sans autre commentaire, non seulement dans la forme héréditaire infantile de Duchenne, mais aussi dans les autres formes de myopathie, et surtout dans la paralysie pseudo-hypertrophique où les rétractions sont très prononcées dans quelques cas. Ainsi, les rétractions fibreuses n'appartiennent pas en propre à un seul type de myopathie, mais peuvent se rencontrer dans les différentes formes; elles feraient défaut dans les amyotrophies de cause spinale. Ceci s'explique très facilement si l'on admet, chose qui me semble indiscutable, avec Charcot et Erb, qu'il n'existe qu'une classe de myopathies, dont les différents types sont autant de variétés.

Le début de cette complication semble assez variable : elle est quelquefois précoce, d'autres fois tardive, sans qu'on puisse encore rien affirmer au sujet de ces différences dans l'époque de son apparition.

L'ordre de fréquence de cette rétraction serait le suivant : 1° le triceps sural; 2° les biceps du bras, et 3° les biceps de la cuisse.

D'après une statistique de Hahn (2), qui comprend 67 cas de myopathie primitive avec rétraction, il trouve que ces rétractions tendineuses sont plus fréquentes dans la paralysie pseudo-hypertrophique que dans la forme infantile de Duchenne. Les difformités auxquelles donnent lieu ces rétractions sont, par ordre de fréquence, les suivantes : pied bot équin et pied bot varus (50 cas), puis viennent la rétraction du genou (17 cas), la rétraction de l'articulation coxo-fémorale (6 cas), pied valgus (1 cas), genu valgum (1 cas), pieds plats (2 cas), contracture du biceps (6 cas).

Hahn attire avec raison l'attention des neurologistes sur le fait que, toutes les fois qu'ils se trouveront en présence d'un enfant qui, sain jusqu'alors, présentera un pied bot équin, ils devront également

(1) P. Blocq, Des contractures. Th. de Paris, 1888.

(2) F. Hahn, Ueber das Auftreten von Contracturen bei Dystrophia muscularis progressiva (*Deutsche Zeitschr. für Nervenheilk.*, 1900, p. 137).

penser à une myopathie primitive progressive. Je ne puis que confirmer cette assertion de Hahn, et comme preuve, je citerai une observation de pseudo-hypertrophie musculaire de Schlesinger, où le premier symptôme qui a attiré l'attention de la famille a été le fait que l'enfant s'est mis à marcher sur la pointe des pieds, trouble dépendant de la rétraction du triceps sural. J'ai trouvé que, dans la paralysie pseudo-hypertrophique, les rétractions tendineuses sont plus fréquentes qu'il n'avait été admis jusqu'à présent. Au début de la maladie, le varus équin déterminé par la rétraction du triceps sural est peu visible et seulement pendant la marche; plus tard il devient très apparent, ce qui fait que le malade marche sur la pointe du pied, et plus tard encore, sur l'extrémité des orteils; parfois, le malade s'appuie surtout sur le bord et la face externe du pied. Le varus équin est bilatéral, et même quelquefois symétrique. Au genou et au coude, la rétraction des biceps détermine une flexion permanente et proportionnelle avec le degré de la rétraction. L'extension volontaire ou passive de ces articulations ne dépasse pas une certaine limite.

Scherb (1), et plus tard Cestan et Lejonne (2), ont publié des cas de myopathie progressive où les rétractions tendineuses étaient généralisées, ce qui donnait aux malades un aspect tout spécial. Les observations de ces deux derniers auteurs se rapportent à deux frères, l'un âgé de douze ans, l'autre de vingt-six. Chez l'aîné, on constate en outre la déformation thoracique, en taille de guêpe. Les deux malades sont en quelque sorte figés par les rétractions fibro-tendineuses, sans qu'il y ait d'ailleurs ni arthrite, ni brides périarticulaires. Le thorax et le tronc sont rigides, sans lordose ni scoliose, la flexion de la tête en avant est très limitée par la rétraction du trapèze; les omoplates, au lieu d'être « ailées », sont au contraire fixées et rapprochées de la colonne vertébrale. Les membres sont en flexion, l'extension étant absolument impossible à cause de la rétraction des muscles fléchisseurs. Par suite de ces rétractions, la démarche chez l'aîné est tout à fait caractéristique: il avance accroupi et sur la pointe des pieds, tout à fait semblable au malade cité par le professeur Grasset, lequel avait la démarche en crapaud.

Les rétractions fibreuses des muscles envahis par la myopathie donnent naissance, dans la station et dans la marche, à certains troubles qui ont été analysés avec grand soin par Paul Richer (3), Londe et Meige (4). Tout d'abord, dans la station debout, le talon des myo-

(1) Scherb, Myopathie primitive avec cypho-scoliose monstrueuse et rétraction de tous les fléchisseurs. Pas de participation de la face (*Rev. neurol.*, 1900, p. 218).

(2) Cestan et Lejonne, Une famille de myopathiques avec déformations anormales (*Soc. de neurol. de Paris*, séance du 7 novembre 1901; *Revue neurol.* 15 novembre 1901, p. 1068).

(3) Paul Richer, De la station et de la marche chez les myopathiques (*Nouv. Iconographie de la Salpêtrière*, 1894).

(4) Paul Londe et Henri Meige, Myopathie primitive généralisée (*Nouv. Iconographie de la Salpêtrière*, 1894).

pathiques ne repose pas sur le sol aussi parfaitement que celui des sujets normaux (fig. 8). En second lieu, la station sur les talons, que l'homme sain peut réaliser facilement, devient absolument impossible chez ces malades. Cette incapacité fonctionnelle n'est pas imputable à la faiblesse des muscles de la face antéro-externe de la jambe, car le malade résiste encore assez vigoureusement, lorsqu'on lui dit de relever le pied. La raison de cette impotence se trouve dans le raccourcissement des muscles du mollet, envahis par le tissu fibreux. C'est encore au raccourcissement des muscles des mollets qu'il faut

Fig. 8. — Paralysie pseudo-hypertrophique: le petit malade a les talons relevés à cause de la rétraction du tendon d'Achille.

attribuer certains autres troubles de la marche et surtout la difficulté qu'éprouvent tous les myopathiques à marcher sur un terrain montueux. Lorsque la rétraction tendineuse des jumeaux est plus accusée, comme dans les myopathies de vieille date, l'axe du pied se prolonge avec celui de la jambe sans qu'on puisse le ramener à angle droit. C'est une variété d'équinisme.

C'est au professeur de Moscou, M. Roth (1), que revient le mérite d'avoir expliqué pour la première fois et d'une manière scientifique le mécanisme des lésions qui président à la formation des rétractions musculaires qui réalisent les déformations des membres. Roth a montré que la transformation fibreuse du faisceau musculaire, au niveau du point où il se continue avec son tendon, a comme consé-

(1) W. Roth, Ueber die Pathogenese der progressiven Muskelatrophie (*Ziegler's Beiträge zür pathologischen Anatomie*, t. XIII, 1893).

quence le raccourcissement du muscle, et par suite, sa rétraction. M. Dejerine s'est rallié à l'opinion de Roth, ainsi qu'il ressort des remarques qu'il a faites à l'occasion de la communication du professeur de Moscou à la Société de biologie (1). Les rétractions musculaires, a dit Dejerine, sont dues, non à un processus de myosite interstitielle, mais bien à une transformation pour ainsi dire tendineuse des extrémités musculaires.

Blocq, dans sa thèse *des Contractures* (2), a fait certaines réserves sur le mécanisme de rétraction proposé par Roth. Il est vrai qu'il admet aussi que la transformation fibreuse du tissu musculaire joue un rôle important dans la genèse des déformations, mais l'interprétation qu'il donne à cet égard est différente. D'après lui, l'attitude vicieuse attribuée à la rétraction serait sous la dépendance exclusive de l'inégalité de puissance des muscles malades : l'action des muscles envahis postérieurement, et moins faibles par conséquent, l'emporte sur celle de leurs antagonistes. Le rôle de la cirrhose musculaire se bornerait à rendre irréductible et définitive cette attitude vicieuse. Ce ne serait pas en somme la rétraction fibreuse, au sens vrai du mot, qui déterminerait la déformation, mais l'action musculaire. Il me semble hors de doute que les rétractions tendineuses et les difformités qui en résultent relèvent d'une discordance entre l'action des antagonistes, fait reconnu également par Mme Sacara, Cestan et Lejonne. En effet, dans presque tous les cas, sinon dans tous, les muscles qui deviennent le siège de rétractions sont plus forts que leurs antagonistes. C'est précisément cette faiblesse des antagonistes qui nous explique certains troubles fonctionnels qui s'observent au cours des myopathies avec rétraction. C'est ainsi que j'ai été frappé par la tendance au steppage, que présentent parfois les malades atteints de paralysie pseudo-hypertrophique; mais nous reviendrons plus tard sur ce sujet.

Cependant, je dois dire que l'existence de ces troubles n'est pas absolument nouvelle, attendu que Charcot (3) en parle dans son article très connu sur la revision nosographique des amyotrophies. Parlant d'une jeune fille atteinte d'amyotrophie des membres inférieurs, Charcot s'exprime de la manière suivante : « En effet, par suite de l'impotence des muscles de la jambe, la pointe du pied tombe quand la malade, dans la marche, relève son membre inférieur pour le porter en avant. Il en résulte qu'elle est obligée, sous peine de laisser traîner à terre la pointe du pied, de fléchir outre mesure le genou, imitant le mouvement des chevaux qui steppent. »

(1) W. Roth, Contribution à l'étude anatomo-pathologique de l'atrophie musculaire progressive (*Compte rendu des séances de la Soc. de biol.*, 1886).
(2) Blocq, Des contractures. Th. de Paris, 1888.
(3) Charcot, Revision nosographique des amyotrophies (Leç. sur les mal. du syst. nerveux, t. III, Paris, 1887).

Habituellement, il n'existe pas de contractions fibrillaires dans les myopathies progressives, et quelques auteurs ont fait de ce signe, à juste titre, un signe différentiel entre les myopathies primitives et les atrophies musculaires dues à des altérations du système nerveux central. Toutefois, on ne doit pas leur accorder une valeur absolue, non seulement parce qu'on peut les observer normalement sur des gens nerveux, mais elles peuvent encore apparaître dans des affections autres que les atrophies spinales. Les contractions fibrillaires ont été notées dans les myopathies primitives par Zimmerlin, Hitzig, Oppenheim, etc., et tout récemment dans plusieurs cas, par Léri.

Le mécanisme de production de ces contractions fibrillaires est obscur, mais il me semble certain qu'il est d'une fréquence beaucoup plus considérable dans les atrophies spinales que dans toutes les autres affections du système nerveux.

Les réflexes tendineux, et surtout le réflexe patellaire, sont presque toujours modifiés dans les différents types de myopathie progressive. Déjà, dans leur mémoire de 1885, Landouzy et Dejerine notent, dans 2 cas sur 5, l'abolition du réflexe patellaire malgré l'intégrité du quadriceps et s'expriment ainsi : « Dans la myopathie atrophique progressive, on peut dire que l'état des réflexes tendineux est en raison directe du volume des masses musculaires ;... dans certains cas, cependant, le réflexe patellaire peut disparaître avant toute trace d'atrophie dans les muscles de la cuisse. S'agit-il ici d'une coïncidence fortuite ? La chose nous paraît peu probable, par la bonne raison que le réflexe patellaire ne manque guère chez les sujets sains et que, d'un autre côté, il s'agit ici de deux atrophiques héréditaires (observations III et IV) appartenant à la même famille. Cette absence du réflexe patellaire dans ces deux cas, encore inexplicable pour nous, mérite d'être prise en considération, car elle tend à montrer que la valeur du phénomène du genou, quelque grande qu'elle soit en clinique, est loin d'être absolue et que ce phénomène peut faire défaut chez des myopathiques bien avant que l'atrophie se soit montrée dans les membres inférieurs. » Il me semble hors de doute, à la suite des examens que j'ai faits à ce sujet, que le réflexe patellaire peut faire défaut dans la myopathie primitive progressive avant qu'il y ait des *modifications apparentes* du volume du quadriceps crural. Dans la paralysie pseudo-hypertrophique, la disparition de ce réflexe est très précoce, et la conservation du phénomène du genou est exceptionnelle dans cette affection.

Mme Sacara (1) croit pouvoir expliquer l'abolition prématurée du réflexe patellaire, alors que le quadriceps n'est pas encore atrophié, par un défaut de développement de ce muscle, qui réduit sa capa-

(1) Olga Sacara-Fulbure, Studiu clinic asupra paralisiei pseudo-ipertrofice. Th. de Bucarest, 1893.

cité contractile. Il est plus probable que dans ce cas il s'agirait plutôt d'une altération de la fibre musculaire, localisée surtout dans le vaste interne, muscle qui contribue particulièrement à la production du réflexe, sans qu'il y ait des modifications notables de la masse de ce muscle. Les mêmes considérations peuvent s'appliquer à l'absence de réflexes au coude dans la forme infantile héréditaire de Duchenne, et dans la forme juvénile de Erb. Erb tout d'abord, puis Marie et Guinon, tout récemment Léri (1), ont publié des observations de ce genre. Je ne crois pas que l'on puisse conclure, de l'abolition des réflexes tendineux et de la discordance qui existe entre la diminution de la contraction réflexe des muscles et la conservation de leur volume, à l'intervention du système nerveux central ou périphérique dans la myopathie primitive. Au contraire, il faudrait chercher l'explication de la diminution ou l'abolition des réflexes tendineux, dans la majorité des cas, dans l'existence des altérations musculaires en rapport avec ces réflexes.

Dans la presque totalité des cas de myopathie primitive, les examens de la contractilité des nerfs et des muscles a fait reconnaître une diminution simplement quantitative, proportionnée dans une certaine mesure à l'atrophie ou aux altérations de la contractilité volontaire des muscles. « La diminution de l'excitabilité faradique des muscles, dit M. Huet, est moins caractérisée par l'apparition plus ou moins tardive des contractions minima que par la diminution d'étendue et de puissance de contraction (2). » Il en est de même pour l'excitabilité galvanique : les contractions minima se montrent souvent encore avec des courants d'assez faible intensité, mais l'ampleur des contractions provoquées par des courants plus forts est notablement diminuée. Conformément à la règle généralement reconnue, dans les altérations de l'excitabilité électrique des muscles dans les myopathies primitives, il n'existe aucune altération qualitative et rien qui rappelle plus ou moins la réaction de dégénérescence. Néanmoins, il existe quelques exceptions, rares il est vrai, mais certaines, étant donnée la valeur des observateurs qui les ont signalées. C'est ainsi que Zimmerlin, Heubner, Erb, Landouzy et Dejerine, Oppenheimer, Brissaud, Eisenlohr, von Roon, Prager, Schenk, Thomas Savill, et, plus récemment encore, Spillmann, Abadie et Denogès, ont trouvé la réaction de dégénérescence dans un ou plusieurs muscles. A quoi attribuer l'existence de la réaction de dégénérescence dans les observations citées plus haut? Sans doute il faut faire intervenir la coexistence des modifications organiques

(1) A. Léri, Contribution à l'étude de la nature des myopathies et des réflexes tendineux dans cette maladie (*Revue neurologique*, n° 11, 1901).

(2) Huet, Examen de l'excitabilité électrique des nerfs et des muscles dans un cas de myopathie primitive progressive (*Nouv. Iconographie de la Salpêtrière*, 1894, n° 3, p. 160).

dans le système nerveux périphérique. En effet, il n'existe pas de critérium morphologique qui puisse nous permettre de distinguer les lésions des fibres musculaires dans les myopathies et dans les atrophies musculaires d'origine nerveuse : les altérations dans les deux cas se ressemblent; aussi, il faudrait admettre que les fibres musculaires privées de l'influx nerveux normal présentent des qualités spéciales d'excitabilité qui puissent nous expliquer l'apparition de la réaction de dégénérescence. Ceci serait en accord avec les expériences récentes de M. Babinski, qui a trouvé sur le cadavre, une ou deux heures après la mort, des phénomènes de cette réaction de dégénérescence. Bref, je crois que, dans les myopathies accompagnées de réaction de dégénérescence, le système nerveux périphérique n'est pas absolument intact et qu'il participe aussi à la production de la dégénérescence. Du reste, l'anatomie pathologique nous a montré, dans quelques cas de myopathie, des altérations dans les faisceaux nerveux intramusculaires.

Tout dernièrement, Brissaud et Allard (1) ont communiqué à la Société de neurologie l'histoire clinique d'un cas de myopathie avec réaction électrique normale : même pour les muscles dont le volume est des plus réduits, la contraction minima se produit aux intensités normales. J'ajoute que Marie et Babinski ont fait certaines réserves à propos de la nature myopathique du cas présenté par M. Brissaud. Quoi qu'il en soit, ainsi qu'il résulte des remarques faites par M. Huet, dans la même séance, les réactions électriques peuvent rester bien conservées chez des myopathiques, même dans le cas de myopathie où la maladie est déjà ancienne. Le seul point à noter est une diminution dans l'amplitude de contraction chez certains muscles très atrophiés.

L'état des os dans les membres a été peu étudié dans la myopathie progressive primitive. Si on devait tenir compte du silence des auteurs à cet égard, on pourrait conclure qu'ils ne sont pas altérés d'une façon apparente dans cette affection. Néanmoins, Schultze (2) a publié l'histoire anatomo-clinique d'un cas de pseudo-hypertrophie avec atrophie des os. En parcourant la littérature médicale, il n'a trouvé que deux observations de ce genre (Friedreich, Le Gendre). A l'autopsie, Schultze a trouvé, en dehors de la cyphoscoliose, une atrophie très marquée des côtes, des os du bassin, de l'humérus et du fémur. Ce dernier, qui avait sa longueur normale, n'avait plus que l'épaisseur diamétrale du doigt médius. Cet auteur pense qu'il ne s'agirait pas dans son cas d'une coïncidence, ou bien

(1) E. Brissaud et Félix Allard, Un cas de myopathie avec réactions électriques normales (*Soc. de neurol. de Paris*, séance du 5 décembre 1901).

(2) F. Schultze, Ueber Combination von familiärer progressiver Pseudohypertrophie der Muskeln mit Knochenatrophie (*Deutsche Zeitschr. für Nervenheilk.*, Bd XIV).