d'une atrophie congénitale des os ; mais l'atrophie des muscles, comme celle des os, relève de la même cause inconnue dans sa nature. Les muscles présentaient les mêmes lésions qu'on retrouve chez les myopathiques, et la moelle a été trouvée normale. Quelle que soit la vraie explication du cas intéressant de Schultze, je ne puis passer sous silence que la sœur aînée du malade était aussi atteinte de l'atrophie des os et de spondylose rhizomélique.

En dehors de l'observation de Schultze et de celles de Friedreich et Le Gendre auxquelles il fait allusion, j'ai pu trouver un quatrième cas, se rapportant à une jeune fille de dix-sept ans atteinte de paralysie pseudo-hypertrophique, publié par Lloyd (1) déjà en 1884. Ce qu'il y avait de remarquable chez cette malade, c'était l'atrophie des épiphyses, des os, des articulations du coude et du genou. Il en résultait que ces articulations étaient ballantes, comme cela peut arriver dans les arthropathies du tabes, et on pouvait leur imprimer des mouvements dans toutes les directions. La malade portait en outre une scoliose. Je serais porté à admettre que l'atrophie des os n'est pas d'une rareté si exceptionnelle, comme cela ressortirait des observations publiées à cet égard. Il est fort probable qu'en examinant systématiquement les os chez tous les myopathiques, on trouvera que ceux des extrémités sont plus fréquemment atteints qu'on ne l'admet généralement.

L'atrophie des muscles qui prennent leur insertion sur l'omoplate donne lieu à différentes attitudes de l'os scapulaire pendant les divers mouvements du bras. Parmi ces attitudes, une des plus connues est celle qui est désignée sous le nom de *scapulæ alatæ*, laquelle est due à l'atrophie du rhomboïde et à celle des portions inférieure et moyenne du trapèze. Si le malade écarte le bras du tronc, l'omoplate suit de près l'excursion de l'avant-bras. C'est ainsi que les mouvements du bras en arrière tendent à rapprocher l'angle inférieur de l'omoplate vers la colonne vertébrale ; par contre, cet angle s'écarte de plus en plus lorsqu'on dirige le bras en avant et dans le sens horizontal ; il atteint son maximum d'écartement dans l'élévation du bras au-dessus de l'horizontale. A l'état de repos, lorsque les bras sont pendants, et l'atrophie des muscles scapulaires accusée, le bord interne de l'omoplate est détaché et proémine sous la peau (fig. 9). L'insuffisance de certains muscles (grand dorsal, spinaux, et jusqu'à un certain point, le trapèze et le rhomboïde) nous explique pourquoi les malades se tiennent courbés en avant lorsqu'ils sont assis dans leur lit.

Les déformations thoraciques que l'on rencontre chez les myopathiques se présentent, suivant M. Marie, sous des aspects

(1) J.-H. Lloyd, Communication à la Philadelphia Neurological Society, séance du 28 avril 1884 (*Journ. of nervous ant mental Diseases*, 1884, octobre, p. 627).

un peu différents d'un malade à l'autre, tant au point de vue de l'intensité que de la configuration même. Elles ont cependant des caractères communs d'une assez grande netteté pour permettre souvent de faire le diagnostic à première vue. Parmi ces caractères, il faut citer tout d'abord l'aplatissement du thorax, aplatissement tel qu'il semble avoir été violemment comprimé d'avant en arrière.

D'après Guinon et Souques, qui ont décrit pour la première fois cette déformation, on peut la rapprocher de celle connue sous le nom de thorax en entonnoir, bien qu'elle ne lui soit pas absolument

Fig. 9. — Homme atteint de myopathie progressive primitive, présentant, à un degré extrême, la déformation du thorax « en taille de guêpe » (d'après un négatif dû à l'obligeance de M. P. Marie).

identique. Par suite de l'aplatissement général du thorax et du retrait du sternum en dedans, la situation respective des mamelons est légèrement modifiée. Ils sont rapprochés l'un de l'autre et leur axe, au lieu d'être dirigé en avant et en dehors, est dirigé directement en avant. Dans aucun des cas observés par Guinon et Souques, il n'a été observé de gêne notable des organes contenus dans l'intérieur du thorax.

Guinon et Souques ont noté, en outre, un déjettement latéral du thorax, de sorte que la ligne médiane thoracique ne correspond plus à l'axe du corps. M. Grasset met sur le compte du décubitus latéral prolongé ce déjettement latéral, qui favoriserait d'ailleurs des troubles ostéotrophiques spéciaux comparables à ceux que Marie et Ona-

noff ont décrit dans la conformation de la boîte cranienne des myopathiques.

On observe, chez certains myopathiques, une particularité assez bizarre du thorax qui a été décrite pour la première fois par M. Marie sous le nom de *taille de guêpe* (fig. 9). Voici en quoi consiste cette déformation. On sait que, dans le thorax normal, les contours latéraux ont une obliquité plus ou moins marquée en dedans et en bas ; obliquité due à ce que la circonférence de la région inférieure du tronc est évidemment moindre que la circonférence de la région supérieure

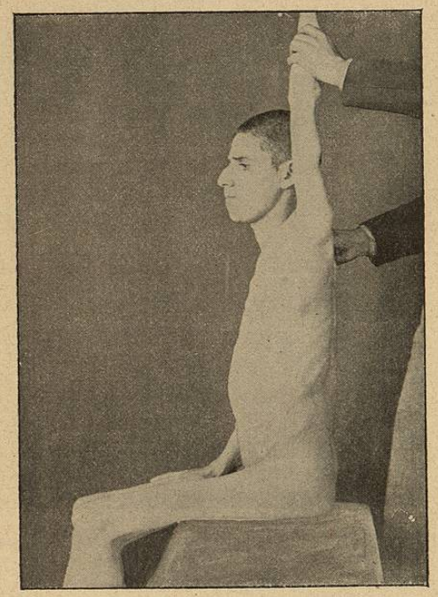

Fig. 10. — Jeune homme atteint de paralysie pseudo-hypertrophique, présentant une obliquité assez marquée des côtes sans déformation en taille de guêpe.

et moyenne. Chez le malade qui présente la taille de guêpe, les contours latéraux ont une direction à peu près verticale, la circonférence du thorax dans sa région inférieure étant presque égale à celle des régions situées au-dessus. De là il résulte que les hypocondres forment avec la base du thorax un angle rentrant, d'où l'aspect en taille de guêpe décrit par M. Marie. D'après cet auteur, l'explication de cette déformation réside dans le fait que, par suite de l'aplatissement de la cage thoracique, la direction des côtes se montre notablement modifiée : leur obliquité est considérablement accrue sur toute la hauteur de la cage thoracique, d'où l'aspect vertical des contours latéraux

du thorax et la dépression constatée au niveau des hypocondres. L'atrophie des muscles doit sans doute aussi jouer un rôle dans la production de la déformation en taille de guêpe. Depuis que mon attention a été attirée sur cette obliquité des côtes, à la suite de la lecture du travail de M. Pierre Marie, je l'ai souvent rencontrée dans les différentes formes de myopathie où la maladie, datant depuis longtemps, a envahi les muscles du thorax. La figure 10, représentant un malade affecté de paralysie pseudo-hypertrophique, constitue un exemple de cette obliquité des côtes, mais sans déformation en taille de guêpe. Chez le même malade, il y a un degré avancé de lordose (fig. 11).

Fig. 11. — Vue générale, de profil, du même malade que dans la figure précédente. Il présente une scoliose marquée, l'écartement des jambes, et dans cette attitude, il s'appuie sur la pointe des pieds.

Les myopathiques atteints d'atrophie des muscles, des gouttières vertébrales et de la masse sacro-lombaire sont affectés de la lordose paralytique avec cyphose dorsale que Duchenne a décrite comme conséquence de ces insuffisances musculaires. Chez eux pas de scoliose, ou scoliose insignifiante : c'est là la conclusion émise par Hallion (1), après qu'il a eu examiné un certain nombre de malades et parcouru beaucoup de faits connus.

Sacaze a publié, en 1893, l'histoire d'un cas de scoliose dans une myopathie primitive atrophique (2). La scoliose, chez le malade de Sacaze, était très accentuée et accompagnée des autres déformations qui se produisent souvent en pareil cas, soit du côté de la cage thoracique, soit du côté du bassin. En ce qui concerne le mécanisme de la scoliose dans ce cas, Sacaze, tout en reconnaissant que l'altération musculaire a dû avoir une certaine action, croit cependant nécessaire de faire intervenir d'autres éléments, et surtout de tenir compte d'un trouble trophique osseux ayant pour siège les vertèbres. Il exclut complètement le rachitisme, étant donné que son malade a dépassé l'âge de cette affection, et puis parce qu'il n'a trouvé chez lui aucun

(1) Hallion, Les déviations vertébrales névropathiques. Th. de Paris, 1892.
(2) Sacaze, *Arch. de neurol.*, 1893, p. 356.

des autres signes habituels du rachitisme. Pierre Marie (1) note également l'existence d'une scoliose plus ou moins prononcée dans la myopathie progressive.

Scherb (2) a publié l'histoire clinique d'un cas de myopathie primitive avec cypho-scoliose monstrueuse et rétraction de tous les fléchisseurs. J'ai également eu l'occasion d'observer un cas de paralysie pseudo-hypertrophique avec scoliose très prononcée, reproduit par la photographie (fig. 12). La convexité de la scoliose est dirigée du côté droit.

Fig. 12. — Même malade que dans les figures 10 et 11, présentant une scoliose évidente et la déformation connue sous le nom de : *scapulæ alatæ*.

On peut résumer les déformations thoraciques chez les myopathiques en disant que le thorax est affecté généralement d'un aplatissement antéro-postérieur, d'une cyphose compensatrice dorsale consécutive à la lordose lombaire, et plus rarement il y a de la scoliose et de la déformation dite « taille de guêpe ». Cette opinion pourrait cependant être modifiée dans l'avenir, étant donné que la taille de guêpe est une déformation décrite récemment, et que la scoliose se retrouve dans les observations de quelques auteurs.

Marie et Onanoff (3) ont décrit, dans certains cas de myopathie progressive primitive, une déformation du crâne, lequel a l'aspect d'un sphéroïde aplati postérieurement. Il s'agirait là d'une lésion osseuse qui pourrait bien être parallèle à l'altération musculaire, malgré que cette déformation du crâne ait été observée par Marie plus particulièrement dans la forme myopathique juvénile de Erb, forme dans laquelle les muscles de la face restent sans atrophie. Marie et Onanoff admettent que cette déformation du crâne résulterait d'une forme d'ostéomalacie spéciale, sous la dépendance immédiate de l'affection myopathique. Du reste, ces auteurs sont réservés sur la genèse de ce singulier phénomène.

Avant de terminer la question des lésions osseuses dans la myopathie, je crois devoir dire un mot à propos des lésions articulaires

(1) Pierre Marie, Leçons de clinique médicale, Hôtel-Dieu, 1894-95-96, p. 39.

(2) G. Scherb, Myopathie primitive avec cypho-scoliose monstrueuse et rétraction de tous les fléchisseurs. Pas de participation de la face (*Rev. neurol.*, 1900, n° 5).

(3) P. Marie et Onanoff, Sur la déformation du crâne constatée dans certains cas de myopathie progressive primitive (*Bull. et mém. de la Soc. méd. des hôp. de Paris*, 26 février 1891).

des membres dans cette affection. D'après Gaulejac (1), qui s'est occupé de ce sujet, la rétraction des muscles antagonistes produirait des déformations du squelette consistant dans l'évasement jusqu'à l'effacement complet de la cavité de l'articulation au voisinage de laquelle il s'insère. Aussi, cet auteur considère les lésions articulaires dans la myopathie comme appartenant en propre à la dystrophie musculaire, totalement distinctes des luxations pathologiques banales et de la luxation congénitale.

Guillain (2) a examiné d'une manière systématique la pression artérielle chez les myopathiques du service de Pierre Marie. La recherche de la pression artérielle était faite avec le sphygmomanomètre de Potain, sur l'artère radiale, en dehors des périodes de la digestion. La pression artérielle chez les myopathiques s'est montrée oscillante entre 11 et 14 centimètres de mercure au lieu de 16, 17, 18, chiffres normaux. Les malades ne présentaient aucun symptôme de tuberculose pulmonaire ni d'affection cardiaque. L'intégrité du muscle cardiaque prouverait que l'hypotension des myopathiques dans les cas examinés par Guillain ne doit pas être rapportée à l'insuffisance des muscles du cœur ; on pourrait plutôt penser soit à des lésions vasculaires périphériques, soit à un trouble d'innervation sympathique. Mais, quelle que soit l'hypothèse invoquée pour expliquer ce phénomène d'hypotension, son existence est intéressante à signaler, parce qu'elle fait défaut dans les autres variétés d'amyotrophie de cause névritique ou médullaire, et permettra peut-être d'orienter parfois un diagnostic hésitant vers celui de myopathie. Il résulte donc de toutes ces considérations générales qu'il n'y a pas dans la myopathie des caractères spécifiques absolument pathognomoniques qui puissent nous permettre, par leur présence isolée, de faire le diagnostic de myopathie dans un cas donné, mais c'est l'ensemble des phénomènes et l'évolution de la maladie qui feront reconnaître qu'il s'agit d'un myopathique.

Après avoir décrit les caractères généraux de la myopathie primitive progressive et montré leur valeur relative, nous allons aborder l'exposition des différents types de cette myopathie.

PARALYSIE PSEUDO-HYPERTROPHIQUE OU MYOSCLÉROSIQUE

HISTORIQUE. — C'est en 1838 que Duchenne (de Boulogne) a entrevu pour la première fois l'existence de la paralysie pseudo-hyper-

(1) Henri de Gaulejac, Nouvelle étude anatomo-pathologique et pathogénique des lésions articulaires myopathiques (*Gaz. des hôp.*, n° 13, p. 113, 31 janvier 1900).

(2) Guillain, La pression artérielle chez les myopathiques et dans la maladie de Thomsen (*Soc. de neurol. de Paris*, séance du 2 mai 1900 ; *Rev. neurol.*, p. 477).