des autres signes habituels du rachitisme. Pierre Marie (1) note également l'existence d'une scoliose plus ou moins prononcée dans la myopathie progressive.

Scherb (2) a publié l'histoire clinique d'un cas de myopathie primitive avec cypho-scoliose monstrueuse et rétraction de tous les fléchisseurs. J'ai également eu l'occasion d'observer un cas de paralysie pseudo-hypertrophique avec scoliose très prononcée, reproduit par la photographie (fig. 12). La convexité de la scoliose est dirigée du côté droit.

Fig. 12. — Même malade que dans les figures 10 et 11, présentant une scoliose évidente et la déformation connue sous le nom de : *scapulæ alatæ*.

On peut résumer les déformations thoraciques chez les myopathiques en disant que le thorax est affecté généralement d'un aplatissement antéro-postérieur, d'une cyphose compensatrice dorsale consécutive à la lordose lombaire, et plus rarement il y a de la scoliose et de la déformation dite « taille de guêpe ». Cette opinion pourrait cependant être modifiée dans l'avenir, étant donné que la taille de guêpe est une déformation décrite récemment, et que la scoliose se retrouve dans les observations de quelques auteurs.

Marie et Onanoff (3) ont décrit, dans certains cas de myopathie progressive primitive, une déformation du crâne, lequel a l'aspect d'un sphéroïde aplati postérieurement. Il s'agirait là d'une lésion osseuse qui pourrait bien être parallèle à l'altération musculaire, malgré que cette déformation du crâne ait été observée par Marie plus particulièrement dans la forme myopathique juvénile de Erb, forme dans laquelle les muscles de la face restent sans atrophie. Marie et Onanoff admettent que cette déformation du crâne résulterait d'une forme d'ostéomalacie spéciale, sous la dépendance immédiate de l'affection myopathique. Du reste, ces auteurs sont réservés sur la genèse de ce singulier phénomène.

Avant de terminer la question des lésions osseuses dans la myopathie, je crois devoir dire un mot à propos des lésions articulaires

(1) Pierre Marie, Leçons de clinique médicale, Hôtel-Dieu, 1894-95-96, p. 39.

(2) G. Scherb, Myopathie primitive avec cypho-scoliose monstrueuse et rétraction de tous les fléchisseurs. Pas de participation de la face (*Rev. neurol.*, 1900, n° 5).

(3) P. Marie et Onanoff, Sur la déformation du crâne constatée dans certains cas de myopathie progressive primitive (*Bull. et mém. de la Soc. méd. des hôp. de Paris*, 26 février 1891).

des membres dans cette affection. D'après Gaulejac (1), qui s'est occupé de ce sujet, la rétraction des muscles antagonistes produirait des déformations du squelette consistant dans l'évasement jusqu'à l'effacement complet de la cavité de l'articulation au voisinage de laquelle il s'insère. Aussi, cet auteur considère les lésions articulaires dans la myopathie comme appartenant en propre à la dystrophie musculaire, totalement distinctes des luxations pathologiques banales et de la luxation congénitale.

Guillain (2) a examiné d'une manière systématique la pression artérielle chez les myopathiques du service de Pierre Marie. La recherche de la pression artérielle était faite avec le sphygmomanomètre de Potain, sur l'artère radiale, en dehors des périodes de la digestion. La pression artérielle chez les myopathiques s'est montrée oscillante entre 11 et 14 centimètres de mercure au lieu de 16, 17, 18, chiffres normaux. Les malades ne présentaient aucun symptôme de tuberculose pulmonaire ni d'affection cardiaque. L'intégrité du muscle cardiaque prouverait que l'hypotension des myopathiques dans les cas examinés par Guillain ne doit pas être rapportée à l'insuffisance des muscles du cœur ; on pourrait plutôt penser soit à des lésions vasculaires périphériques, soit à un trouble d'innervation sympathique. Mais, quelle que soit l'hypothèse invoquée pour expliquer ce phénomène d'hypotension, son existence est intéressante à signaler, parce qu'elle fait défaut dans les autres variétés d'amyotrophie de cause névritique ou médullaire, et permettra peut-être d'orienter parfois un diagnostic hésitant vers celui de myopathie. Il résulte donc de toutes ces considérations générales qu'il n'y a pas dans la myopathie des caractères spécifiques absolument pathognomoniques qui puissent nous permettre, par leur présence isolée, de faire le diagnostic de myopathie dans un cas donné, mais c'est l'ensemble des phénomènes et l'évolution de la maladie qui feront reconnaître qu'il s'agit d'un myopathique.

Après avoir décrit les caractères généraux de la myopathie primitive progressive et montré leur valeur relative, nous allons aborder l'exposition des différents types de cette myopathie.

PARALYSIE PSEUDO-HYPERTROPHIQUE OU MYOSCLÉROSIQUE

HISTORIQUE. — C'est en 1838 que Duchenne (de Boulogne) a entrevu pour la première fois l'existence de la paralysie pseudo-hyper-

(1) Henri de Gaulejac, Nouvelle étude anatomo-pathologique et pathogénique des lésions articulaires myopathiques (*Gaz. des hôp.*, n° 13, p. 113, 31 janvier 1900).

(2) Guillain, La pression artérielle chez les myopathiques et dans la maladie de Thomsen (*Soc. de neurol. de Paris*, séance du 2 mai 1900 ; *Rev. neurol.*, p. 477).

trophique (1). L'éminent observateur français a été surpris de l'attitude de ces malades dans la station et la marche, qui étaient difficiles malgré que les membres inférieurs présentassent une musculature puissante en apparence; musculature qui, d'après l'affaiblissement du mouvement, s'était développée d'une manière monstrueuse dans un nombre plus ou moins grand de muscles. Il a remarqué en même temps que les membres inférieurs, avec ces muscles très développés bien qu'affaiblis, contrastaient par leur grosseur avec la maigreur relative des membres supérieurs, où la force motrice était à peu près normale.

Il proposa en 1861 d'appeler la nouvelle espèce morbide : *paraplégie hypertrophique de l'enfance*; mais cette dénomination n'était et ne pouvait être que provisoire, car Duchenne (de Boulogne) ignorait alors si cette espèce de paralysie se présenterait toujours sous la forme paraplégique et si elle ne se généraliserait pas. Aussi il remplaça plus tard, en 1878, la dénomination de « paraplégie hypertrophique de l'enfance » par celle de *paralysie pseudo-hypertrophique*, ou bien par celle de *paralysie myosclérosique*. Depuis la description de Duchenne (de Boulogne), tous les auteurs ont confirmé l'existence du type tracé par lui.

Les recherches plus récentes ont ajouté à la description de Duchenne quelques nouveaux symptômes, et l'examen anatomo-pathologique a surtout fait voir ce fait important que les centres nerveux sont exempts de lésions appréciables au microscope.

SYMPTOMATOLOGIE. — En remontant aux premières manifestations que présentent les enfants atteints de paralysie pseudo-hypertrophique, on apprend par les parents que la maladie a débuté par un certain affaiblissement des membres inférieurs, mais, comme la faiblesse se présente chez un enfant très jeune et peut s'accompagner d'une certaine augmentation de volume des muscles affaiblis, les parents ne s'en préoccupent pas et ne font recours à l'assistance du médecin que lorsque cet affaiblissement s'est transformé en véritable parésie et que la pseudo-hypertrophie est devenue bien apparente. A ce moment, le changement de volume des muscles est très manifeste, le relief de quelques-uns des muscles aux membres inférieurs est très exagéré, surtout ceux du mollet, par où débute la pseudo-hypertrophie musculaire (fig. 13, 14 et 15). L'hypertrophie musculaire gagne rapidement les muscles fessiers et, ensuite, elle peut se généraliser à tous les muscles des membres inférieurs.

Duchenne (de Boulogne) a montré que l'hypertrophie commence quelques mois ou un an environ après le début de la parésie. Elle s'étend progressivement des gastrocnémiens à d'autres muscles, soit

(1) Duchenne (de Boulogne), De l'électrisation localisée, p. 596, Paris, 3e édition, 1872.

en se localisant dans quelques-uns des muscles affaiblis, soit en envahissant tous ou presque tous les muscles affaiblis. Dans une de ses observations, les deltoïdes ont commencé à augmenter de volume plusieurs mois après les gastrocnémiens. Les deux premières périodes de la paralysie pseudo-hypertrophique, c'est-à-dire l'affaiblissement et la pseudo-hypertrophie, peuvent se confondre en une seule. C'est ainsi que parfois l'affaiblissement musculaire et la pseudo-hypertrophie semblent avoir débuté simultanément, ou dater de la

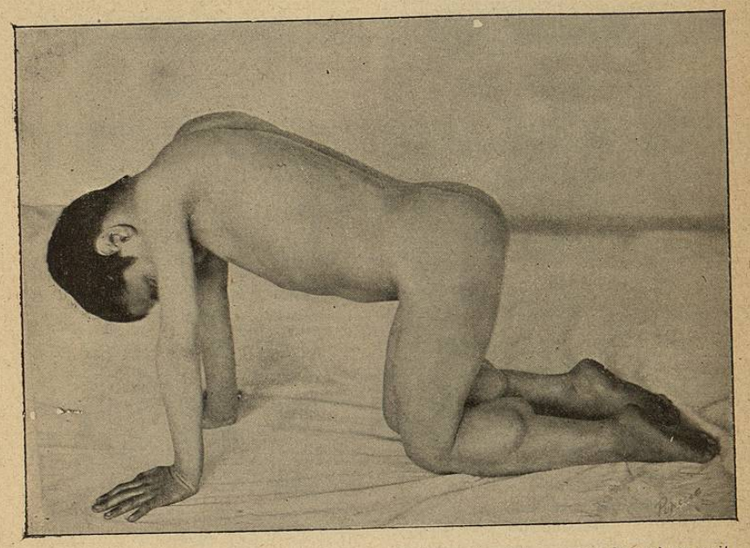

Fig. 13. — Enfant atteint de paralysie pseudo-hypertrophique, chez lequel on voit très bien l'hypertrophie des muscles des membres inférieurs, et surtout celles des jumeaux dont les ventres volumineux se dessinent vigoureusement.

naissance. Quel que soit le mode d'extension et d'hypertrophie musculaire apparente et le moment de son apparition, l'augmentation de volume des muscles a lieu progressivement, et met en général un temps assez long (un an à un an et demi) à atteindre son maximum. La maladie peut rester dans cet état plusieurs années. Les muscles qui peuvent être atteints de pseudo-hypertrophie dans cette période de temps sont les suivants : à la jambe, les jumeaux, le soléaire, les péroniers et le jambier antérieur; à la cuisse, le triceps crural et plus particulièrement le droit antérieur et le vaste externe, puis viennent le tenseur du fascia-lata, le biceps, le demi-membraneux, le demi-tendineux et les fessiers. A l'abdomen et au tronc, les muscles envahis par la pseudo-hypertrophie sont les suivants : les sacro-lombaires, le carré des lombes, le droit antérieur de