trophique (1). L'éminent observateur français a été surpris de l'attitude de ces malades dans la station et la marche, qui étaient difficiles malgré que les membres inférieurs présentassent une musculature puissante en apparence; musculature qui, d'après l'affaiblissement du mouvement, s'était développée d'une manière monstrueuse dans un nombre plus ou moins grand de muscles. Il a remarqué en même temps que les membres inférieurs, avec ces muscles très développés bien qu'affaiblis, contrastaient par leur grosseur avec la maigreur relative des membres supérieurs, où la force motrice était à peu près normale.

Il proposa en 1861 d'appeler la nouvelle espèce morbide : *paraplégie hypertrophique de l'enfance*; mais cette dénomination n'était et ne pouvait être que provisoire, car Duchenne (de Boulogne) ignorait alors si cette espèce de paralysie se présenterait toujours sous la forme paraplégique et si elle ne se généraliserait pas. Aussi il remplaça plus tard, en 1878, la dénomination de « paraplégie hypertrophique de l'enfance » par celle de *paralysie pseudo-hypertrophique*, ou bien par celle de *paralysie myosclérosique*. Depuis la description de Duchenne (de Boulogne), tous les auteurs ont confirmé l'existence du type tracé par lui.

Les recherches plus récentes ont ajouté à la description de Duchenne quelques nouveaux symptômes, et l'examen anatomo-pathologique a surtout fait voir ce fait important que les centres nerveux sont exempts de lésions appréciables au microscope.

SYMPTOMATOLOGIE. — En remontant aux premières manifestations que présentent les enfants atteints de paralysie pseudo-hypertrophique, on apprend par les parents que la maladie a débuté par un certain affaiblissement des membres inférieurs, mais, comme la faiblesse se présente chez un enfant très jeune et peut s'accompagner d'une certaine augmentation de volume des muscles affaiblis, les parents ne s'en préoccupent pas et ne font recours à l'assistance du médecin que lorsque cet affaiblissement s'est transformé en véritable parésie et que la pseudo-hypertrophie est devenue bien apparente. A ce moment, le changement de volume des muscles est très manifeste, le relief de quelques-uns des muscles aux membres inférieurs est très exagéré, surtout ceux du mollet, par où débute la pseudo-hypertrophie musculaire (fig. 13, 14 et 15). L'hypertrophie musculaire gagne rapidement les muscles fessiers et, ensuite, elle peut se généraliser à tous les muscles des membres inférieurs.

Duchenne (de Boulogne) a montré que l'hypertrophie commence quelques mois ou un an environ après le début de la parésie. Elle s'étend progressivement des gastrocnémiens à d'autres muscles, soit

(1) Duchenne (de Boulogne), De l'électrisation localisée, p. 596, Paris, 3e édition, 1872.

en se localisant dans quelques-uns des muscles affaiblis, soit en envahissant tous ou presque tous les muscles affaiblis. Dans une de ses observations, les deltoïdes ont commencé à augmenter de volume plusieurs mois après les gastrocnémiens. Les deux premières périodes de la paralysie pseudo-hypertrophique, c'est-à-dire l'affaiblissement et la pseudo-hypertrophie, peuvent se confondre en une seule. C'est ainsi que parfois l'affaiblissement musculaire et la pseudo-hypertrophie semblent avoir débuté simultanément, ou dater de la

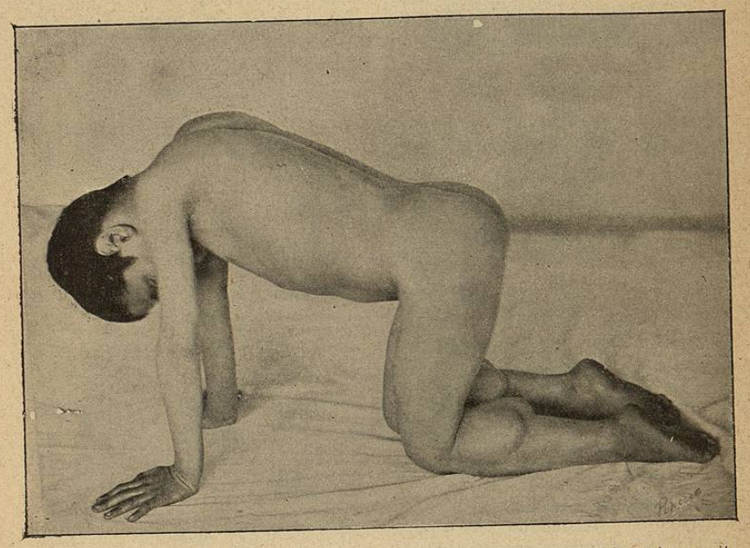

Fig. 13. — Enfant atteint de paralysie pseudo-hypertrophique, chez lequel on voit très bien l'hypertrophie des muscles des membres inférieurs, et surtout celles des jumeaux dont les ventres volumineux se dessinent vigoureusement.

naissance. Quel que soit le mode d'extension et d'hypertrophie musculaire apparente et le moment de son apparition, l'augmentation de volume des muscles a lieu progressivement, et met en général un temps assez long (un an à un an et demi) à atteindre son maximum. La maladie peut rester dans cet état plusieurs années. Les muscles qui peuvent être atteints de pseudo-hypertrophie dans cette période de temps sont les suivants : à la jambe, les jumeaux, le soléaire, les péroniers et le jambier antérieur; à la cuisse, le triceps crural et plus particulièrement le droit antérieur et le vaste externe, puis viennent le tenseur du fascia-lata, le biceps, le demi-membraneux, le demi-tendineux et les fessiers. A l'abdomen et au tronc, les muscles envahis par la pseudo-hypertrophie sont les suivants : les sacro-lombaires, le carré des lombes, le droit antérieur de

l'abdomen, le grand oblique; le grand dentelé, le deltoïde. Aux membres supérieurs, le triceps, le biceps et le long supinateur. Enfin, à la face, le masséter et les muscles de la langue.

La pseudo-hypertrophie n'apparaît pas avec une égale fréquence dans tous ces muscles, car elle est relativement rare dans les muscles du tronc, tandis qu'elle est d'une grande constance dans ceux du mollet. Même lorsqu'un malade atteint de paralysie pseudo-hypertrophique ne présente pas de pseudo-hypertrophie à une phase plus

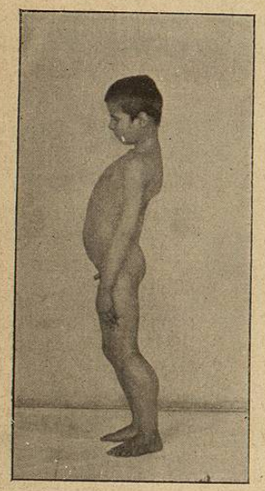

Fig. 14. — Le même malade que la fig. 13, mais vu de profil, montrant d'une façon nette l'obliquité plus grande des différents segments du corps, les uns sur les autres, les omoplates se trouvent à un plan postérieur à celui des fesses. (Comparer avec la fig. 15.)

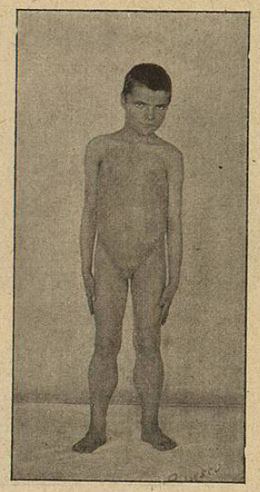

Fig. 15. — Même malade, vu de face : les membres supérieurs atrophiés contrastent par leur gracilité avec les membres inférieurs où la plupart des muscles sont hypertrophiés.

ou moins avancée de la maladie, on est presque certain de trouver que le malade a eu antérieurement une augmentation de volume des muscles de cette région. Les fessiers et puis les sacro-lombaires et le triceps crural viennent en deuxième ligne de fréquence. Duchenne (de Boulogne) rapporte un cas où tous les muscles, sauf le grand pectoral, étaient atteints de pseudo-hypertrophie, mais c'est là un cas à peu près exceptionnel ; il est rare de voir les muscles de la face atteints d'hypertrophie, mais il n'en est pas de même pour la langue, dans laquelle, d'après mon expérience, elle est relativement plus fréquente qu'on ne l'admet habituellement.

Comme nous venons de le voir, l'hypertrophie intéresse de préférence certains groupes musculaires. Il en est de même de l'atrophie

qui se cantonne depuis le commencement dans certains muscles des membres supérieurs du tronc, tels que les muscles du bras et le long extenseur, le grand pectoral et le grand dorsal, qui ont toujours été trouvés atrophiés lorsque cette atrophie a été recherchée. Le trapèze dans ses deux tiers inférieurs, le grand dentelé, le rhomboïde, les spinaux, les intercostaux, sont souvent aussi pris par l'atrophie. Les muscles de l'avant-bras sont beaucoup plus résistants à l'atrophie, mais il semble que les extenseurs et les radiaux sont plus susceptibles d'atrophie que les fléchisseurs.

Les petits muscles de la main sont généralement bien conservés ; néanmoins j'ai vu au moins deux cas, où ces muscles étaient également atrophiés (fig. 16). Je voudrais cependant faire une réserve à cet égard. Je crois en effet que l'affaiblissement des muscles de l'avant-bras et de la main est beaucoup plus commun qu'on ne le pense habituellement. Il n'est pas rare de voir que dans beaucoup d'observations on a jugé la force musculaire d'après le volume des muscles ; or, c'est là une erreur, car si on analyse avec attention l'énergie de la force musculaire de ces muscles, ou bien si on étudie la contraction électrique minimum des muscles de l'avant-bras et de la main, on s'aperçoit qu'ils sont très souvent affaiblis.

Fig. 16. — Myopathie généralisée, suite de paralysie pseudo-hypertrophique. L'atrophie des interosseux est bien visible, surtout à la main gauche, laquelle a l'aspect d'une griffe : la figure du malade présente les caractères du facies myopathique.

Ce qui me confirme surtout dans cette manière de voir, c'est que, en faisant l'examen anatomo-pathologique de quatre cas de myopathie, dont l'un avec pseudo-hypertrophie, j'ai trouvé des lésions indiscutables dans les muscles des éminences thénar et hypothénar et dans quelques muscles de l'avant-bras. Aussi ne doit-on pas conclure du volume du muscle à sa force musculaire. Cette idée a été autrefois soutenue avec beaucoup de talent par MM. Marie et Guinon, qui ont posé avec raison la proposition suivante : dans la myopathie progressive primitive, le volume des muscles n'est rien, l'affaiblissement est tout. Duchenne avait déjà fait remarquer que l'augmentation de volume n'est pas en relation

(1) Marie et Guinon, Contribution à l'étude de quelques-unes des formes de la myopathie progressive primitive (*Rev. de méd.*, 1885).

constante avec l'affaiblissement fonctionnel. Charcot, dans ses *Leçons*, est revenu à plusieurs reprises sur ce sujet et il admet la même opinion.

Il me semble fort probable que la force musculaire des muscles extenseurs des membres inférieurs doit être plus diminuée que celle des fléchisseurs dans tous les cas de paralysie pseudo-hypertrophique, et cela indépendamment du volume des muscles. J'ai examiné à ce point de vue plusieurs enfants arrivés à différents degrés de paralysie pseudo-hypertrophique, et j'ai souvent trouvé que les fléchisseurs du pied, du genou et de la cuisse étaient relativement plus forts que les extenseurs. C'est probablement, ainsi que l'a fait remarquer déjà depuis plus de dix ans Mme Sacara, parce que l'insuffisance des extenseurs favorise les rétractions musculaires. Cette donnée clinique est corroborée par les recherches anatomo-pathologiques que j'ai faites à ce point de vue, et qui m'ont prouvé que les lésions musculaires sont plus étendues et peut-être plus graves dans les extenseurs. Mme Sacara soutient que les muscles les plus atteints dans leur dynamique et leur état anatomique sont précisément ceux qui, très puissants, ont une surface large et des effets multiples à accomplir, dans lesquels l'action d'étendre ou de relever prédomine, c'est-à-dire le grand dorsal, le grand pectoral, le grand dentelé. Aux membres supérieurs, ce sont les extenseurs de la main, ceux de l'avant-bras et ceux des premières phalanges ; tandis qu'au bras, c'est le biceps avec le long supinateur, car, quoique fléchisseurs, ces deux derniers sont des plus essentiels au fonctionnement des parties et agissent en sens inverse de la pesanteur.

La plupart des auteurs ont considéré la face comme restant intacte dans la paralysie pseudo-hypertrophique. Or cette proposition, qui constitue la règle, présente des exceptions, car la face ne reste pas absolument intacte dans la paralysie pseudo-hypertrophique. Dans cette dernière, Duchenne avait été frappé de l'expression stupide de la physionomie de quelques-uns de ces malades, et c'est pour cette raison que, croyant avoir affaire à une lésion du cerveau, il avait tout d'abord décrit cette affection sous le nom de *paraplégie hypertrotrophique de l'enfance*, de cause cérébrale. Mais cette expression d'hébétude de la physionomie n'est pas toujours sous la dépendance de l'affaiblissement de l'intelligence des malades. Klockner et Griesinger ont rapporté des cas où l'intelligence était normale ou à peu près, malgré cette expression peu intelligente de la physionomie. Tout ceci démontrerait que l'expression de la figure, dans la paralysie pseudo-hypertrophique, n'est pas toujours fonction de l'affaiblissement intellectuel, mais des lésions des muscles de la face, Duchenne, avec sa perspicacité, avait entrevu cette possibilité ; aussi, en parlant du célèbre cas de pseudo-hypertrophie présenté par Bergeron à la Société des hôpitaux, il dit : « Les muscles de la face

paraissent avoir subi la même altération et fonctionnaient aussi mal que ceux des membres, et c'est en partie à cette circonstance qu'il faut attribuer sans doute le peu d'expression de la physionomie. » Aussi, Marie et Guinon concluent que, dans la paralysie pseudo-hypertrophique la mieux marquée, il n'est pas très rare de voir les muscles de la face plus ou moins affaiblis.

Le malade que nous voyons représenté par la figure 16 est atteint de paralysie hypertrophique arrivée à sa dernière phase, qui l'immobilise complètement dans son lit. Or, chez ce malade, la face est également atteinte et elle présente une certaine ressemblance avec le facies des myopathiques (fig. 16).

Parmi les muscles qui offrent, en effet, une résistance extraordinaire à l'envahissement de la myopathie pseudo-hypertrophique, nous devons citer en première ligne le muscle du cœur. Il est vrai que les documents publiés à cet égard sont extrêmement rares, ce qui s'expliquerait peut-être par le fait que les auteurs n'ont pas accordé une attention suffisante à l'examen microscopique de cet organe. Néanmoins, quelques auteurs (Coste et Gioja, Rinecker, Goltz, Hamond) ont observé l'hypertrophie du cœur dans la paralysie pseudo-hypertrophique, sans affirmer s'il s'agit là d'un phénomène inhérent à la maladie, ou d'une complication accidentelle. Mme Sacara a noté chez quatre de ses malades des irrégularités dans le rythme et l'intensité des battements du cœur, tandis que Jacubowitch a cité un cas de lenteur du pouls. Au point de vue anatomo-pathologique, nous devons rappeler l'observation de James Ross (1), qui a trouvé dans un cas type de paralysie pseudo-hypertrophique des lésions manifestes dans les fibres musculaires du cœur.

Plus récemment encore, un auteur russe, M. Stembo (2), en employant la radioscopie, s'est convaincu que le cœur, dans un cas de paralysie pseudo-hypertrophique, prenait part aussi à la maladie, le cœur étant hypertrophié dans ce cas.

Dans la paralysie pseudo-hypertrophique, comme du reste dans toutes les autres myopathies, les différents segments du corps sont obliques les uns sur les autres dans le même sens que dans l'attitude physiologique. Mais parfois l'obliquité est tellement exagérée, que la station du myopathique constitue une véritable caricature de la station normale. D'après Paul Richer (3), auquel nous empruntons ces détails, l'obliquité des divers segments augmente chez les myopathiques dans

(1) James Ross, On a case of pseudohypertrophic paralysis (*Brit. med. Journ.*, 1883, Feb. 13).

(2) Stembo, Nimmt das Herz an der Pseudohypertrophie in den Fällen von Muskelpseudohypertrophie Theil ? Demonstration (*Medicin. Gesellsch. zu Wilna*, séance du 12 novembre 1897).

(3) Paul Richer, Revue des myopathies (*Nouv. Iconographie de la Salpêtrière*, n° 3, 1894).

le but d'assurer une stabilité plus grande, d'autant plus nécessaire que les forces musculaires inutilisées chez l'homme normal, mais toujours présentes pour rétablir l'équilibre s'il vient à être rompu, font ici défaut. Cette obliquité plus grande des différents segments du corps les uns sur les autres, réalise pour ainsi dire une augmentation dans le sens antéro-postérieur de la base de sustentation, ana-

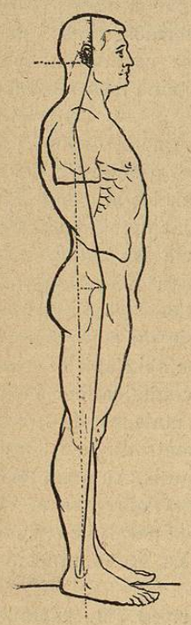

Fig. 17. — Schéma de la station normale. Les différents segments en lesquels le corps humain peut être décomposé sont maintenus en état d'extension les uns sur les autres. Ils peuvent être représentés par des lignes obliques alternativement de sens inverse.

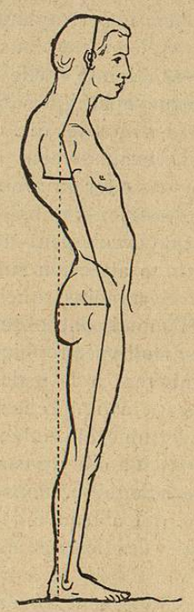

Fig. 18. — Schéma de la station chez les myopathiques. On y constate l'obliquité plus grande des différents segments les uns sur les autres. Le plan des épaules est reporté en arrière de celui des hanches.

logue à celle qui a lieu dans le sens latéral par suite de l'écartement des pieds et sur laquelle nous reviendrons dans un instant. Les figures 17 et 18, que nous empruntons à MM. Richer et Henri Meige, nous donnent une idée exacte des rapports qui existent entre l'obliquité des différents segments à l'état normal (fig. 17) et dans la myopathie (fig. 18).

L'écartement des jambes est un phénomène fréquent qui peut faire son apparition depuis le commencement de la maladie et puis s'accentuer de plus en plus. Parfois, cet écartement, comme cela se voit,

par exemple, chez le malade représenté sur la figure 19, est très exagéré. C'est un symptôme qui peut servir comme élément de

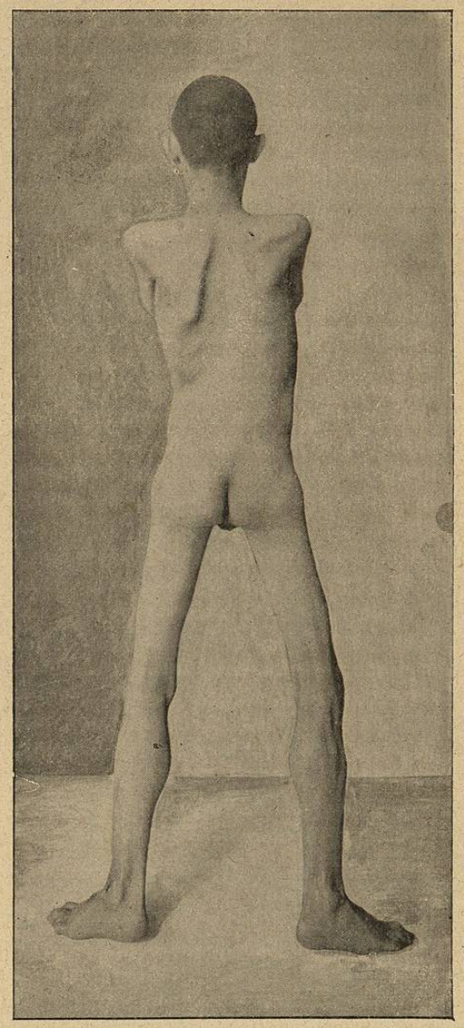

Fig. 19. — Malade atteint de paralysie pseudo-hypertrophique, arrivée à un degré avancé. L'écartement des jambes est très accusé, les pieds sont en abduction. Les omoplates présentent la déformation connue sous le nom de *scapulæ alatæ*.

diagnostic alors que le tableau de la paralysie pseudo-hypertrophique n'est pas complet, mais, en tout cas, il n'est pas pathognomonique,