1° Période de début. — Caractérisée par un affaiblissement limité en général aux muscles moteurs des membres inférieurs, qui déterminent certains troubles fonctionnels dans la station et la marche, à savoir : l'écartement des jambes, la formation d'une cambrure lombo-sacrée allant quelquefois jusqu'à l'ensellure, un dandinement du tronc pendant la marche. Si la maladie apparaît peu de temps après la naissance, l'enfant apprend tardivement à marcher, tombe à chaque instant ; il ne court pas et ne saute pas non plus. La durée de cette première période varie de quelques mois à un an, elle paraît être plus longue lorsque l'affection débute dans la première enfance.

2e Période. — Le phénomène principal qui caractérise la deuxième période, c'est l'hypertrophie apparente : cette hypertrophie se montre tout d'abord, habituellement, dans les muscles jumeaux, phénomène qui attire l'attention des personnes chargées de soigner les petits malades. La pseudo-hypertrophie envahit d'une manière progressive et symétrique les autres muscles affaiblis des membres inférieurs et quelques muscles de la ceinture scapulo-humérale et du tronc (deltoïde, sous-épineux, grand oblique). D'autres muscles, au contraire (grand pectoral, grand dorsal, trapèze et certains muscles des membres supérieurs), s'atrophient. Pendant ce stade, la paralysie pseudo-hypertrophique peut subir un arrêt et même une amélioration, mais ces modifications ne durent pas longtemps.

Donald Macphail a décrit, chez ces malades, des aggravations dans la marche de la maladie précédées par des crises fébriles et augmentation de la faiblesse musculaire. Mme Sacara rapporte également une pareille observation. Un de mes malades qui dans la marche avait l'allure de la paralysie pseudo-hypertrophique, étant sorti de l'hôpital, a présenté chez lui des accès fébriles accompagnés de diminution de la force musculaire ; et lorsque, quelques mois plus tard, le malade est rentré de nouveau à l'hôpital, il ne pouvait plus, ni se tenir debout, ni se lever, ni marcher, mouvements qu'il exécutait auparavant. Habituellement la marche de la maladie est lente et progressive.

3e Période. — Elle s'annonce par l'aggravation de la parésie et son extension aux muscles jusqu'alors restés intacts ; et les muscles hypertrophiés s'atrophient à leur tour. Les déformations et les rétractions, qui dans les périodes précédentes étaient plus ou moins accentuées, s'exagèrent de plus en plus. Les différentes articulations sont fixées d'une manière presque permanente en des attitudes vicieuses. Un exemple de ce genre nous est offert par le malade représenté par les photographies (fig. 7 et 16), chez lequel l'atrophie musculaire est pour ainsi dire généralisée, les différents segments des membres sont très atrophiés, de même que les muscles du cou ; cette dernière altération fait que la tête est renversée en arrière. La main gauche présente une légère griffe des doigts. L'affection chez ce malade a duré

quinze ans. Il est mort par suite d'accès de suffocation, et l'examen anatomo-pathologique a montré que les muscles intercostaux et le diaphragme, mais surtout les premiers, étaient très altérés. La mort arrive, chez ces malades, à la suite d'affections intercurrentes de l'appareil respiratoire, telles que la bronchite, la pneumonie et la tuberculose, dont l'apparition est favorisée par l'atrophie des muscles de l'appareil respiratoire. La durée moyenne de la paralysie pseudo-hypertrophique est de six à quatorze ans.

DIAGNOSTIC. — Lorsque la paralysie pseudo-hypertrophique est constituée, le diagnostic est facile à faire, voire même à distance, car il n'y a pas de maladie qui puisse revêtir complètement le même aspect. En effet, le développement exagéré de certains muscles, ceux du mollet surtout, contrastant avec l'atrophie des autres, particulièrement ceux du grand pectoral et du grand dorsal ; la diminution de la force musculaire ; les attitudes caractéristiques dans les différentes positions, telles que la lordose, l'écartement des jambes dans la station verticale, la démarche de canard ; l'existence d'attitudes successives que le malade présente lorsqu'il veut se lever, sont des phénomènes qu'on ne retrouve dans leur ensemble dans aucune autre affection.

Le diagnostic est plus difficile dans la phase initiale de la maladie, alors qu'elle n'est pas encore bien constituée. La difficulté de la marche peut être considérée, chez quelques malades qui seront plus tard affectés de paralysie pseudo-hypertrophique, comme un retard de ce phénomène. Néanmoins, si nous trouvons que l'enfant sort d'une souche myopathique, s'il y a un léger écartement des jambes, et surtout si l'excitabilité électrique est diminuée, on peut affirmer l'existence de la paralysie pseudo-hypertrophique. Dans des cas douteux, on pourrait avoir recours à l'excision d'un fragment de muscle, à l'aide d'un harpon. L'absence ou l'existence de lésions dans les fibres musculaires et du tissu interstitiel nous mettront sur la voie du diagnostic.

La pseudo-hypertrophie musculaire, quand elle est bien développée, ne peut être confondue qu'avec l'hypertrophie vraie d'un ou plusieurs muscles. Auerbach a même voulu faire de cette hypertrophie localisée, la première phase de la paralysie pseudo-hypertrophique. Néanmoins, le diagnostic est facile à faire. Tout d'abord, l'hypertrophie musculaire vraie localisée a été surtout observée chez les adultes : elle se limitait d'habitude à un membre supérieur, la force et la consistance des muscles étaient augmentées, de même que leur excitabilité faradique. On peut dire sans exagération qu'il n'y a rien de commun entre ces deux affections, sinon l'augmentation de volume, qui dans la paralysie pseudo-hypertrophique est due en grande partie à l'hypertrophie du tissu interstitiel.

Le diagnostic différentiel de la paralysie pseudo-hypertrophique avec certaines formes de myopathie familiale, telles que le type Leyden-Mœbius, est plus délicat ; d'autant plus que Mœbius considère ces deux formes de myopathie comme deux modalités cliniques d'une seule et même affection. Le diagnostic différentiel de la paralysie pseudo-hypertrophique avec la maladie de Thomsen offre parfois certaines difficultés, surtout lorsque ces deux affections se combinent entre elles, ou bien avec une autre maladie. Ainsi qu'il est connu, ces deux affections sont héréditaires, elles débutent dans la première enfance ; elles affectent de préférence les enfants de sexe masculin ; dans les deux maladies il y a un développement plus ou moins exagéré du volume des muscles avec la diminution de la force musculaire. Mais ce qui les distingue, c'est que la maladie de Thomsen est essentiellement caractérisée par une rigidité tétanique qui se manifeste dans les muscles au moment où ils entrent en contraction volontaire et qui s'accompagne d'une augmentation de la consistance et du relief des muscles. Ensuite l'excitation mécanique et l'examen des muscles par les courants faradique et galvanique nous permet de constater un trouble spécial, la réaction myotonique de Erb, qui est pour ainsi dire pathognomonique de la maladie de Thomsen.

Vigouroux (1), Charcot, etc., ont publié des cas d'association de paralysie pseudo-hypertrophique et de maladie de Thomsen. D'après le premier de ces auteurs, opinion qu'a adoptée également M. Raymond, quand la maladie de Thomsen se rencontre chez un sujet dont les masses musculaires présentent un développement exagéré, il y aurait complication avec la paralysie pseudo-hypertrophique.

Plusieurs auteurs, entre autres Hitzig (2), Berger (3), Eulenburg (4), Lesage (5), Redlich (6), Goldscheider (7), ont attiré l'attention sur la pseudo-hypertrophie des muscles, consécutive aux thromboses des veines. La plupart de ces cas ont été précédés par des thromboses des veines des membres inférieurs, et dans les observations de Berger, Lesage et Lorenz, la thrombose a été produite par la fièvre typhoïde, tandis que les cas d'Eulenburg et Goldscheider reconnaissent pour cause la thrombose par traumatisme.

(1) Vigouroux, Maladie de Thomsen et paralysie pseudo-hypertrophique (*Arch. de neurol.*, 1884, vol. VIII, n° 24).

(2) Hitzig, Ueber einen Fall von Hypertrophie eines Armes (*Berl. klin. Wochenschr.*, 1872).

(3) Berger, Zur Aetiologie und Pathologie der Sogenannten Muskelhypertrophie (*Deutsches Arch. für klin. Med.*, 1872).

(4) Eulenburg, Ein Fall von fortschreitender musculöse Dystrophie an den unteren Extremitäten (*Deutsche med. Wochenschr.*, 1885).

(5) Lesage, Note sur une forme de myopathie hypertrophique secondaire à la fièvre typhoïde (*Rev. de méd.*, 1888).

(6) Redlich, Ueber einen Fall von Hypertrophie des linken Beines (*Wien. med. Wochenschr.*, 1893).

(7) Goldscheider, Muskelhypertrophie nach Venenthrombose (*Verhandlungen des XV Congresses für innere Medicin. Berlin.*, 1897, p. 501).

L'hypertrophie musculaire est due, dans ces cas, à un œdème intramusculaire, et s'accompagne parfois de douleurs violentes, de crampes.

Il est très facile de distinguer cette pseudo-hypertrophie d'origine veineuse de la maladie pseudo-hypertrophique décrite par Duchenne. En effet, la première débute par un œdème qui peut durer quelques semaines, se localisant habituellement à un membre inférieur ; la pression du membre atteint donne lieu à des douleurs fortes, de même

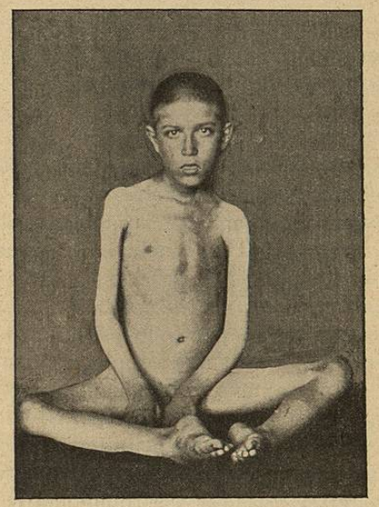

Fig. 44. — Garçon atteint de paralysie pseudo-hypertrophique arrivée à son dernier stade, le malade étant complètement immobilisé dans son lit. Remarquer l'hypertrophie de la langue qui fait que la bouche reste entr'ouverte en permanence, et l'attitude particulière des membres inférieurs : les cuisses étant en abduction et flexion sur le bassin ; les jambes, en flexion sur les cuisses ; les pieds, en varus exagéré. Le diagnostic a été confirmé par l'examen histologique qui montra l'intégrité de la moelle et des nerfs périphériques.

que les mouvements actifs et passifs. On a noté en outre (Lesage) que la force musculaire est augmentée du côté de la pseudo-hypertrophie, mais, dans la plupart des cas, elle est ou bien égale à celle du membre sain ou bien inférieure, contrairement à ce qui arrive dans la paralysie pseudo-hypertrophique, où elle est toujours diminuée.

Dans la phase paraplégique de la paralysie pseudo-hypertrophique (fig. 44), elle peut être confondue avec les paraplégies centrales compliquées d'atrophie musculaire, telles que : la paralysie infantile, les paraplégies spinales ou cérébrales ; mais la localisation de l'amyotrophie et de l'affaiblissement musculaire à la racine des membres, l'absence de secousses fibrillaires, la conservation de la sensibilité

et des fonctions des sphincters, l'absence de la réaction de dégénérescence et l'origine souvent familiale, de même que la marche lente de l'affection, constituent autant de caractères qu'on ne retrouve pas dans les affections centrales.

Le diagnostic différentiel de la paralysie pseudo-hypertrophique d'avec la myopathie du type Leyden-Mœbius est plus délicat, surtout lorsque la pseudo-hypertrophie fait défaut. Nous reviendrons sur ce sujet dans le chapitre suivant.

ANATOMIE PATHOLOGIQUE. — Le nombre d'observations cliniques connues actuellement dépasse le chiffre de 350 ; mais les cas avec examen anatomo-pathologique des centres nerveux ne s'élèvent qu'à 30. Dans la plupart de ces examens, on a trouvé l'intégrité des centres nerveux médullaires et des nerfs périphériques. Aussi, Charcot, depuis longtemps (il y a plus de trente ans), a soutenu avec raison que la paralysie pseudo-hypertrophique doit être considérée comme indépendante de toute lésion appréciable de la moelle ou des racines antérieures et postérieures. C'est la conclusion à laquelle s'est arrêté également le professeur Schultze en 1886, après avoir publié l'autopsie d'un sujet dont l'observation a été publiée aussi par Friedreich. La cause anatomique de la paralysie pseudo-hypertrophique, dit M. Schultze, ne réside ni dans une atrophie des cellules ganglionnaires des cornes antérieures, ni dans une dégénérescence des racines antérieures des nerfs périphériques. Il est hors de doute, malgré les hésitations de certains neurologistes, que la paralysie pseudo-hypertrophique appartient au groupe des myopathies primitives. Les cas de paralysie pseudo-hypertrophique avec examen négatif du système nerveux central et périphérique sont trop nombreux pour les rapporter ici ; néanmoins, je citerai les principaux : ce sont les observations de Meryon, le premier en date, d'Eulenburg-Cohnheim, de Charcot-Cornil, de Brieger, de Ross, de Pekelharing, de Bergen, de Westphal. — Le professeur Schultze et M. Middleton ont publié chacun deux cas de paralysie pseudo-hypertrophique avec examen anatomique, et les résultats en sont restés négatifs. Dans un cas, on a trouvé des lésions bien différentes dans la moelle épinière, des lésions qu'on peut ranger en trois groupes : 1° accidentelles, 2° des lésions banales telles qu'on les rencontre dans beaucoup de moelles, 3° lésions artificielles. C'est à ce dernier groupe qu'appartient l'altération connue en Angleterre sous le nom de *Granular desintegration*, ce qui semble avoir existé dans les cas de Ross, Clarke et Gowers. J'ajoute que Pekelharing (1), qui avait décrit des altérations très étendues des cellules des cornes antérieures, a été la victime d'une

(1) Pekelharing, Ein Fall von Rückenmarkerkrankung bei Pseudomuskelhypertrophie (*Virchow's Arch.*, Bd LXXXIX, t. II, p. 228).

illusion, car le professeur Schultze (1), qui a examiné ses préparations, a trouvé que la moelle était normale, et les cellules des cornes antérieures complètement intactes. Un certain degré de scepticisme s'impose à l'égard de quelques lésions décrites par certains auteurs, par exemple pour les observations de Hugo Preisz (2) et de Handford.

Ainsi, le premier de ces auteurs a décrit des hémorragies diffuses dans la substance grise de la moelle, altération de la substance blanche et du faisceau pyramidal. Handford, à son tour, a vu dans le renflement lombaire un petit foyer de ramollissement, au niveau de la jonction des cornes antérieures et postérieures, mais cependant les cellules nerveuses étaient normales. Dans la substance blanche de la moelle épinière et des nerfs périphériques, les fibres présentaient différents calibres, et, dans les nerfs, il y avait quelques fibres dégénérées. Mais, à coup sûr, ce n'est pas à ces lésions du système nerveux qu'il faut rapporter l'altération énorme des muscles dans la paralysie pseudo-hypertrophique. Tout d'abord, elles sont légères, diffuses et inconstantes : les cellules nerveuses des cornes antérieures étaient normales dans le cas de Handford ; et quant au fait que les fibres nerveuses dans la moelle présentaient différents calibres, c'est encore là un fait absolument normal. Le cas de Brigidi n'est pas davantage démonstratif. En effet, cet auteur n'a examiné la moelle que macroscopiquement, et n'a fait des préparations histologiques que du grand sympathique, dans lequel il a trouvé de la sclérose et de l'atrophie des cellules nerveuses. Or ce cas ne peut certainement pas entrer en ligne de compte dans le contingent des observations qui pourraient plaider pour la nature nerveuse de la paralysie pseudo-hypertrophique. Rien n'est plus difficile, en effet, que d'apprécier l'état normal des cellules des ganglions spinaux ; ce n'est pas non plus à l'aide des méthodes utilisées par Brigidi qu'on pourrait dire le dernier mot sur cette question.

Après avoir établi que la paralysie pseudo-hypertrophique, au point de vue anatomo-pathologique et clinique, doit entrer dans le groupe des myopathies primitives, nous allons tâcher de préciser quelle est la partie des muscles primitivement atteinte. Charcot considère la paralysie pseudo-hypertrophique comme une myosite interstitielle chronique, qui, à un moment donné, fait son évolution et s'accompagne de tissus graisseux. Il rapproche le processus anatomo-pathologique de cette maladie, des altérations viscérales connues sous le nom de cirrhoses. En conséquence, il croit que la maladie justifierait, tout au moins dans sa première période, le nom de paralysie myosclérosique que lui avait donné Duchenne (de Boulogne). L'opi-

(1) Schultze, Notiz über den von Herrn Prof. Pekelharing mitgetheilten Fall von Pseudohypertrophie der Muskeln (*Virchow's Arch.*, Bd XCI, p. 192).

(2) H. Preisz, Histologische Untersuchungen eines Falles von Pseudohypertrophie der Muskeln (*Arch. für Psych.*, 1889, t. XX, p. 2).

nion du grand neurologiste français ne me semble pas admissible, car les examens de la plupart des auteurs et mes recherches personnelles démontrent que la lésion initiale de la paralysie pseudo-hypertrophique et des myopathies en général réside dans une altération de la substance contractile des muscles.

TYPE LEYDEN-MŒBIUS

Le type Leyden-Mœbius présente de grandes analogies avec la paralysie pseudo-hypertrophique. Leyden est le premier auteur qui a distrait cette forme de l'atrophie musculaire progressive, type Duchenne-Aran. D'après Leyden, l'affection dont il s'agit débute presque toujours dans le jeune âge. Le plus souvent, elle frappe, comme la paralysie pseudo-hypertrophique, plusieurs enfants de la même famille, de préférence les garçons, selon ce qui a été observé jusqu'à ce jour. Parfois, les parents et les ascendants n'avaient, en fait de maladies, rien présenté de semblable aux phénomènes observés chez les enfants. La maladie se développe en dehors de toute cause apparente, elle se manifeste en premier lieu par une certaine faiblesse des lombes et des membres inférieurs, puis survient l'atrophie, d'abord aux jambes ou bien au niveau des muscles du dos. Lorsqu'il apparaît un certain degré de lipomatose, l'atrophie n'est pas bien manifeste; l'atrophie musculaire, comme dans les autres formes de myopathie, ainsi que dans la forme de Leyden, suit une marche progressive, mais lente; ce n'est qu'au bout d'un certain nombre d'années qu'elle envahit les épaules et les membres supérieurs. L'atrophie musculaire est descendante, c'est-à-dire qu'elle progresse de la racine vers les extrémités, contrairement à ce qui se passe dans le type Aran-Duchenne.

A cause de cette progression lente, les malades peuvent atteindre un âge très avancé. Néanmoins, un bon nombre succombent aux suites de la maladie.

Lorsque la myopathie a envahi un grand nombre de muscles, les malades se trouvent en état de paralysie complète et succombent à la suite de maladies intercurrentes. Leyden affirme qu'il n'y a pas un arrêt complet et durable de la maladie. On n'a pas encore constaté des troubles de la sensibilité objective, quelquefois on a observé que la maladie s'est accompagnée de douleurs très vives; les tremblements fibrillaires font défaut. Comme cette affection est relativement très rare, nous ne possédons pas de renseignements exacts sur l'état de l'excitabilité électrique des muscles atrophiés. Il paraîtrait, d'après les observations existantes, que les muscles innervés par le bulbe ne participent pas à l'atrophie. Aussi, il n'y a pas de troubles du côté des muscles de la face, des yeux ou du pharynx. Tous les auteurs qui ont eu l'occasion d'observer des malades atteints de cette forme

de myopathie ont été surpris de la ressemblance qu'elle offre avec certains cas de paralysie pseudo-hypertrophique. C'est pour cette raison que Mœbius, auquel nous devons une étude intéressante sur l'atrophie musculaire progressive, a admis que la paralysie pseudo-hypertrophique et la forme héréditaire de l'atrophie musculaire progressive, telle qu'elle a été décrite par Leyden, représentent deux modalités cliniques d'une seule et même affection. La différence, de l'aveu de Leyden même, ne réside que dans la lipomatose qui est constante dans la paralysie pseudo-hypertrophique, et rare dans les cas qui se rapportent au type Leyden-Mœbius.

Les études du professeur Damaschino (1), sur les formes frustes de la paralysie pseudo-hypertrophique, démontrent d'une façon surabondante que, tout au moins, certaines observations de myopathie type Leyden-Mœbius se rapportent à cette forme de paralysie pseudo-hypertrophique. En effet, dans cette forme fruste de paralysie pseudo-hypertrophique, l'augmentation de volume des muscles n'est que transitoire et fait place très vite à l'atrophie réelle. Il est très probable, dit Damaschino, que bon nombre des observations publiées en Allemagne sous l'étiquette d'atrophie musculaire progressive héréditaire ne sont autre chose que des cas de paralysie pseudo-hypertrophique, présentant le dernier mode d'évolution. C'est pour cette raison que certains auteurs, tels que Dutil, pensent que le type Leyden-Mœbius, méritent à peine d'être décrits séparément. Il s'agirait, d'après cet auteur, d'une forme de passage intermédiaire à la paralysie pseudo-hypertrophique et à la myopathie atrophique du type Erb (2).

FORME JUVÉNILE

(Myopathie du type scapulo-huméral).

SYMPTOMATOLOGIE. — La forme juvénile décrite par Erb (3) consiste, d'après cet auteur, « en une atrophie et une faiblesse de certains groupes musculaires de la ceinture scapulaire et des reins proprement dits, du bassin, des cuisses et du dos, commençant pendant l'enfance ou l'adolescence, progressant d'une façon lente et régulière et avec des interruptions, restant souvent aussi stationnaire; atrophie qui se combine fréquemment avec une hypertrophie musculaire vraie ou fausse qui laisse souvent constater une dureté particulière des muscles en voie d'atrophie, sans présenter de secousses fibrillaires, ni aucune trace de réaction de dégénérescence, ni aucun

(1) Damaschino, Leçons sur la paralysie pseudo-hypertrophique (*Gaz. des hôp.*, 1882; *Arch. de neurol.*, 1884, t. VII, p. 248).
(2) Dutil, *Manuel de méd.*, t. III. Maladies du système nerveux, p. 702.
(3) Erb, Ueber die « Juvenile Form » der progressiven Muskelatrophie (*Deutsche Archiv für klin. Med.* Bd. xxxiv, 1884).