nion du grand neurologiste français ne me semble pas admissible, car les examens de la plupart des auteurs et mes recherches personnelles démontrent que la lésion initiale de la paralysie pseudo-hypertrophique et des myopathies en général réside dans une altération de la substance contractile des muscles.

TYPE LEYDEN-MŒBIUS

Le type Leyden-Mœbius présente de grandes analogies avec la paralysie pseudo-hypertrophique. Leyden est le premier auteur qui a distrait cette forme de l'atrophie musculaire progressive, type Duchenne-Aran. D'après Leyden, l'affection dont il s'agit débute presque toujours dans le jeune âge. Le plus souvent, elle frappe, comme la paralysie pseudo-hypertrophique, plusieurs enfants de la même famille, de préférence les garçons, selon ce qui a été observé jusqu'à ce jour. Parfois, les parents et les ascendants n'avaient, en fait de maladies, rien présenté de semblable aux phénomènes observés chez les enfants. La maladie se développe en dehors de toute cause apparente, elle se manifeste en premier lieu par une certaine faiblesse des lombes et des membres inférieurs, puis survient l'atrophie, d'abord aux jambes ou bien au niveau des muscles du dos. Lorsqu'il apparaît un certain degré de lipomatose, l'atrophie n'est pas bien manifeste; l'atrophie musculaire, comme dans les autres formes de myopathie, ainsi que dans la forme de Leyden, suit une marche progressive, mais lente; ce n'est qu'au bout d'un certain nombre d'années qu'elle envahit les épaules et les membres supérieurs. L'atrophie musculaire est descendante, c'est-à-dire qu'elle progresse de la racine vers les extrémités, contrairement à ce qui se passe dans le type Aran-Duchenne.

A cause de cette progression lente, les malades peuvent atteindre un âge très avancé. Néanmoins, un bon nombre succombent aux suites de la maladie.

Lorsque la myopathie a envahi un grand nombre de muscles, les malades se trouvent en état de paralysie complète et succombent à la suite de maladies intercurrentes. Leyden affirme qu'il n'y a pas un arrêt complet et durable de la maladie. On n'a pas encore constaté des troubles de la sensibilité objective, quelquefois on a observé que la maladie s'est accompagnée de douleurs très vives; les tremblements fibrillaires font défaut. Comme cette affection est relativement très rare, nous ne possédons pas de renseignements exacts sur l'état de l'excitabilité électrique des muscles atrophiés. Il paraîtrait, d'après les observations existantes, que les muscles innervés par le bulbe ne participent pas à l'atrophie. Aussi, il n'y a pas de troubles du côté des muscles de la face, des yeux ou du pharynx. Tous les auteurs qui ont eu l'occasion d'observer des malades atteints de cette forme

de myopathie ont été surpris de la ressemblance qu'elle offre avec certains cas de paralysie pseudo-hypertrophique. C'est pour cette raison que Mœbius, auquel nous devons une étude intéressante sur l'atrophie musculaire progressive, a admis que la paralysie pseudo-hypertrophique et la forme héréditaire de l'atrophie musculaire progressive, telle qu'elle a été décrite par Leyden, représentent deux modalités cliniques d'une seule et même affection. La différence, de l'aveu de Leyden même, ne réside que dans la lipomatose qui est constante dans la paralysie pseudo-hypertrophique, et rare dans les cas qui se rapportent au type Leyden-Mœbius.

Les études du professeur Damaschino (1), sur les formes frustes de la paralysie pseudo-hypertrophique, démontrent d'une façon surabondante que, tout au moins, certaines observations de myopathie type Leyden-Mœbius se rapportent à cette forme de paralysie pseudo-hypertrophique. En effet, dans cette forme fruste de paralysie pseudo-hypertrophique, l'augmentation de volume des muscles n'est que transitoire et fait place très vite à l'atrophie réelle. Il est très probable, dit Damaschino, que bon nombre des observations publiées en Allemagne sous l'étiquette d'atrophie musculaire progressive héréditaire ne sont autre chose que des cas de paralysie pseudo-hypertrophique, présentant le dernier mode d'évolution. C'est pour cette raison que certains auteurs, tels que Dutil, pensent que le type Leyden-Mœbius, méritent à peine d'être décrits séparément. Il s'agirait, d'après cet auteur, d'une forme de passage intermédiaire à la paralysie pseudo-hypertrophique et à la myopathie atrophique du type Erb (2).

FORME JUVÉNILE

(Myopathie du type scapulo-huméral).

SYMPTOMATOLOGIE. — La forme juvénile décrite par Erb (3) consiste, d'après cet auteur, « en une atrophie et une faiblesse de certains groupes musculaires de la ceinture scapulaire et des reins proprement dits, du bassin, des cuisses et du dos, commençant pendant l'enfance ou l'adolescence, progressant d'une façon lente et régulière et avec des interruptions, restant souvent aussi stationnaire; atrophie qui se combine fréquemment avec une hypertrophie musculaire vraie ou fausse qui laisse souvent constater une dureté particulière des muscles en voie d'atrophie, sans présenter de secousses fibrillaires, ni aucune trace de réaction de dégénérescence, ni aucun

(1) Damaschino, Leçons sur la paralysie pseudo-hypertrophique (*Gaz. des hôp.*, 1882; *Arch. de neurol.*, 1884, t. VII, p. 248).
(2) Dutil, *Manuel de méd.*, t. III. Maladies du système nerveux, p. 702.
(3) Erb, Ueber die « Juvenile Form » der progressiven Muskelatrophie (*Deutsche Archiv für klin. Med.* Bd. xxxiv, 1884).

autre trouble dans tout l'organisme, soit du côté du système nerveux ou des organes des sens, soit du côté des organes végétatifs ou des téguments externes ». Débutant d'une façon insidieuse, avant la vingtième année, souvent à l'époque de la puberté ou même dans la seconde enfance, ou bien encore pendant les premières années de la vie.

Précisément à cause de ce début insidieux, les malades sont parfois dans l'impossibilité d'indiquer d'une façon précise l'époque où ont apparu les premiers symptômes. Ces symptômes consistent essentiellement dans une faiblesse progressivement croissante qui se révèle à l'occasion de certains mouvements et qui coïncide avec l'amaigrissement plus ou moins marqué de certains groupes musculaires. Dans la majorité des cas, les muscles de l'épaule et du bras sont atteints en premier lieu. Quelquefois, au contraire, l'affection semble débuter par les muscles des jambes et du dos; enfin, parfois, l'affection envahit simultanément les bras et les jambes. Erb prétend avoir vu la maladie débuter souvent par un seul côté et n'envahir le côté opposé que par la suite. Certains groupes musculaires résistent à l'atrophie, même jusqu'à une période plus avancée de la maladie; tels sont : les muscles de l'avant-bras, à l'exception du long supinateur, les petits muscles de la main, les muscles des mollets. Voici les muscles qu'on trouve atrophiés d'une façon presque constante, même à un stade peu avancé : le grand et le petit pectoral, à l'exception de la portion claviculaire du premier ; le trapèze (faisceau supérieur excepté) ; le grand dorsal, dont il ne reste plus souvent aucune trace à une période avancée de l'affection ; le grand dentelé, les rhomboïdes, les sacro-lombaires et le long dorsal. Ce qui est particulièrement caractéristique, c'est que les fléchisseurs du bras (biceps et brachial antérieurs, y compris le long supinateur) sont souvent affectés d'atrophie précoce. Quant au triceps huméral, son atrophie est habituellement beaucoup plus tardive, et elle n'apparaît dans ce muscle qu'après qu'il a passé par une période d'hypertrophie (fig. 45 et 46).

Le sterno-mastoïdien, l'angulaire de l'omoplate, le coraco-brachial, les muscles ronds et surtout le deltoïde, le sus et le sous-épineux, restent presque constamment indemnes d'atrophie. Les trois derniers muscles, le triceps brachial, et, aux membres inférieurs, le tenseur du fascia lata et le couturier et surtout les muscles des mollets deviennent le siège d'une hypertrophie qui peut être vraie, c'est-à-dire avec augmentation de puissance musculaire, ou bien seulement apparente (pseudo-hypertrophie).

D'après Erb, cette hypertrophie constitue un élément important et caractéristique de la forme décrite par lui ; mais elle est tout à fait transitoire, et, en disparaissant, elle peut faire place à l'atrophie.

L'envahissement des muscles de la face par le processus myopa-

thique a été considéré par la plupart des auteurs comme appartenant exclusivement au type facio-scapulo-huméral décrit par Landouzy-Dejerine. C'est là sans doute une opinion exagérée, attendu qu'un bon nombre de malades atteints de myopathie juvénile d'Erb présentent une atrophie plus ou moins manifeste des muscles de la

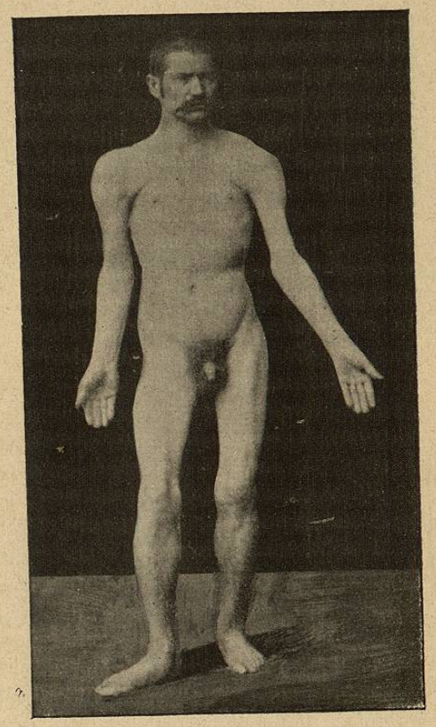

Fig. 45. — Aspect général d'un malade atteint de myopathie type Erb. Les muscles de la face ne présentent pas de modifications de volume; par contre, ceux de la ceinture scapulo-humérale sont atrophiés. Les muscles de l'avant-bras, à l'exception du long supinateur, sont bien conservés. Le muscle deltoïde droit paraît hypertrophié.

face, mais il faut avouer que la participation de ces derniers dans le type juvénile d'Erb constitue un phénomène tardif et non pas un symptôme du début, tel que cela s'observe dans le type Landouzy-Dejerine. Si le nombre des observations de myopathie type d'Erb où l'intégrité de la face a été signalée est si considérable, c'est que les altérations légères des muscles de la face ont passé inaperçues. Erb lui-même, qui autrefois avait insisté sur l'intégrité des muscles de la face dans la forme de myopathie qu'il a décrite, est revenu sur cette

opinion et il avoue ne plus ajouter foi à ces caractères différentiels. Les muscles atteints sont les orbiculaires des yeux et des lèvres, puis, à un degré moindre, les élévateurs des lèvres, zygomatiques frontaux, sourciliers, et les muscles du menton.

L'atrophie de ce muscle fait que l'œil est un peu saillant, la forme



Fig. 46. — Le même malade que celui de la figure 45 vu de dos. L'atrophie des bras est ici également très marquée. D'autre part, les grands muscles de la face postérieure du thorax, on voit très bien la déviation de l'os scapulaire dont l'angle inférieur s'est rapproché de la colonne vertébrale et l'angle interne est très remonté. On constate que l'hypertrophie apparente du deltoïde porte surtout sur la moitié inférieure de ce muscle.

palpébrale est plus arrondie, l'occlusion des paupières incomplète.

L'atrophie et l'hypertrophie des muscles que nous avons décrites plus haut entraînent des modifications de consistance. Suivant la nature des altérations qu'ils ont subies, ils présentent une augmentation de consistance lorsque ces muscles atrophiés présentent la transformation conjonctive ; souvent aussi, les muscles n'ont qu'une consistance tout à fait molle, lorsque la dégénérescence graisseuse

prédomine. Quelques muscles peuvent avoir presque complètement disparu sous la peau.

Comme dans toutes les formes de myopathies primitives, dans la forme juvénile d'Erb également, il n'y a pas de troubles objectifs de la sensibilité ; il n'y a pas de troubles de fonction des sphincters, des organes des sens et du cerveau, des fonctions végétatives et de la nutrition de la peau. Le réflexe rotulien est généralement conservé, mais dès que le triceps est affaibli d'une façon notable, il s'affaiblit aussi de plus en plus et finit par disparaître ; le réflexe du tendon d'Achille existe aussi. Habituellement, dans la forme juvénile d'Erb, il n'y a pas de troubles intellectuels. Néanmoins, on en trouve parfois ; ainsi, Fabre a eu l'occasion d'observer deux frères atteints de myopathie, type d'Erb, dont l'état mental laissait à désirer. L'un des deux manquait absolument de volonté, se désintéressait de tout travail et tombait dans une rêverie au cours de laquelle il ne pouvait rien faire. La sensibilité morale était peu développée, l'attention faible, la compréhension peu marquée. L'autre frère, atteint de la même affection, avait également une faible intelligence et un caractère violent. L'excitabilité électrique, dit Erb, semble toujours simplement diminuée, jusqu'à ce qu'elle disparaisse complètement. Jamais je ne l'ai trouvée modifiée comme qualité : malgré mes recherches patientes, il ne m'est jamais arrivé d'observer la réaction de dégénérescence. C'est même une des principales raisons qui m'ont fait séparer la forme juvénile de la forme spinale. Du reste, les symptômes cliniques, l'absence de contractions fibrillaires, la conservation habituelle des réflexes tendineux, à moins de lésions trop considérables du triceps, l'absence de réaction de dégénérescence, parlent en faveur des myopathies primitives.

Grasset et Bourguet (1) ont publié l'histoire d'un myopathique à forme juvénile d'Erb qui présentait des troubles curieux du mouvement, produits par l'atrophie musculaire arrivée à un degré extrême. Le phénomène le plus curieux est le mode de progression que le malade a dû adopter, qu'ils désignent sous le nom de *marche de crapaud*. Il se tient accroupi, la main reposant sur le genou correspondant, et il use de tout ce qui lui reste de force dans le bras pour porter sa jambe en avant et avancer ainsi d'un pas ; il en fait de même pour l'autre jambe et il arrive ainsi à progresser assez vite. D'autres fois, il peut abandonner ses genoux et se contenter de prendre de loin en loin un point d'appui sur le sol avec la pulpe de ses doigts allongés, cela rappelle un peu la marche de certains singes. Au moment où le poids du corps se porte d'une jambe sur l'autre, la jambe est en flexion complète sur la cuisse, et le talon vient toucher l'ischion correspondant. Enfin, quand le malade veut se reposer, il

(1) Grasset et Bourguet, *Gaz. hebd. des Soc. méd.*, Montpellier, mai 1889, n° 4.

s'assied sur son talon droit dans la position du tireur à genoux, avec cette différence que le genou ne touche pas le sol ; en même temps, son coude gauche et sa main viennent soutenir son menton. Mais ces troubles de la marche dont parle Grasset sont rares ; ordinairement, c'est la démarche en canard que l'on observe, à un degré moins avancé que dans la paralysie pseudo-hypertrophique, et sur laquelle nous avons insisté dans le chapitre précédent.

Les malades atteints de myopathie du type Erb, lorsque l'affection est avancée, présentent le ventre saillant, la tête et la poitrine rejetées en arrière, exagérant l'ensellure pour rétablir le centre de gravité, les mains croisées derrière le dos pour suppléer la musculature des lombes, les jambes écartées pour élargir la base de sustentation ; le malade avance avec lenteur en se dandinant.

Nous rappelons que P. Marie et Onanoff (1) ont noté des déformations craniennes dans la myopathie du type Erb, et que Souques et Guinon ont décrit un aplatissement du thorax dans le sens antéro-postérieur, le sternum étant rapproché de la colonne vertébrale.

J'ai eu l'occasion d'étudier au point de vue clinique et anatomique un malade atteint de la forme myopathique juvénile d'Erb qui reproduisait pour ainsi dire trait par trait la description donnée par Erb : il n'y a eu qu'en ce qui concernait l'étendue des lésions musculaires que mon cas a différé. C'est ainsi que le triceps, le grand et le petit rond, le tenseur du fascia lata et le couturier étaient dégénérés ; que l'orbiculaire des lèvres et le masséter, tout au moins au point de vue histologique, étaient aussi légèrement dégénérés. Mais, fait particulier, et ceci est en accord avec l'opinion de Roth, l'une des extrémités des muscles dégénérés était beaucoup plus affectée que la partie médiane. C'est à ce genre d'atrophie que le professeur de Moscou a donné le nom d'atrophie longitudinale. L'existence de l'atrophie en longueur, dit Roth, le raccourcissement atrophique des faisceaux musculaires paraît avoir non seulement une valeur pathognomonique, au point de vue anatomique, mais encore au point de vue clinique. En réalité les altérations anatomiques qui en dépendent peuvent en partie être observées ou entrevues au lit du malade et contribuer au diagnostic d'une atrophie musculaire progressive myopathique, etc.

La persistance de certaines bosses contractiles dans les muscles (il ne faut pas les confondre avec la lipomatose partielle) indique une atrophie des deux extrémités dans une partie du muscle suivie d'atrophie plus complète des parties avoisinantes de l'organe, comme Roth a pu le constater à l'autopsie. Toujours d'après cet auteur, l'atrophie longitudinale des fibres fait que celles-ci étant plus courtes que les fibres voisines, elles n'exercent pas d'action mécanique pendant la contraction. Il est clair qu'une fibré longue de 4 centimètres se contractant de moitié déplacera le point d'insertion du tendon de 2 centimètres, pendant que la fibre voisine, longue de 3 centimètres, se raccourcira seulement de un centimètre et demi et ainsi de suite ; elle restera toujours en arrière pendant tout le temps de la contraction et ne contribuera pas à la traction.

(1) P. Marie et Onanoff, Sur la déformation du crâne constatée dans certains cas de myopathie progressive primitive (*Bull. et mém. de la Soc. méd. des hôp. de Paris*, 26 février 1891).

Ainsi qu'il résulte des observations faites par Erb sur les malades qui lui ont servi pour constituer son type, certains muscles présentent un état d'hypertrophie, vraie, avec augmentation de force musculaire. Le professeur Roth (de Moscou) a fait quelques réserves à propos de cette hypertrophie, et moi-même je m'associe jusqu'à un certain point de vue à son opinion. Que l'hypertrophie qu'on constate dans la forme juvénile d'Erb soit vraie ou fausse, je pense que, dans tous les cas, il n'en faudrait pas inférer de la conservation relative de volume de certains muscles, à leur pseudo-hypertrophie, ou bien à leur hypertrophie vraie. Les saillies musculaires arrondies que présentent parfois certains muscles, surtout pendant la contraction, sont sous la dépendance d'un processus atrophique qui est plus marqué à une des extrémités, ou bien aux deux extrémités du muscle. J'ai pu confirmer cette constatation faite pour la première fois par Erb, en disséquant avec attention les muscles dans un cas de myopathie primitive, forme juvénile d'Erb. Eh bien ! malgré la conservation relative du volume du deltoïde, vers sa partie centrale, il m'a semblé qu'il ne s'agissait pas là d'une hypertrophie réelle du muscle, mais que cette apparence était sous la dépendance, au moins en partie, de l'atrophie longitudinale des muscles, qui leur prêtait l'allure des muscles hypertrophiés.

Malgré certaines objections qu'on a faites au travail d'Erb, dans lequel il créait un nouveau type de myopathie progressive, celui-ci a exercé une influence considérable sur les recherches ultérieures des neurologistes, car il a montré, ainsi que nous le verrons plus loin, la relation étroite qui existe entre la paralysie hypertrophique et sa forme juvénile. C'est toujours cet auteur qui, plus tard, a démontré que le type infantile de Duchenne, ou la myopathie progressive de l'enfance de Landouzy-Dejerine et la forme juvénile, constituent des modalités cliniques de la même maladie.

MARCHE. — DURÉE. — TERMINAISON. — La marche de la myopathie du type d'Erb est essentiellement chronique, l'évolution lente et progressive ; assez souvent, elle est entrecoupée par des périodes d'une ou plusieurs années, pendant lesquelles il semble que l'atrophie cesse de se généraliser. Mais souvent, pendant ces périodes, l'altération s'installe insidieusement dans les muscles dont la forme ne paraît pas modifiée et dont les troubles fonctionnels ne se révèlent qu'à l'occasion d'un travail.

La durée peut être extrêmement longue, parce que, probablement, les malades peuvent se servir pendant longtemps de leurs jambes. Si le malade est placé dans de bonnes conditions hygiéniques, la vie peut se prolonger pendant trente et quarante ans, et même plus. Le malade dont j'ai parlé plus haut est mort à l'âge de cinquante et un ans. En règle générale, lorsque la maladie apparaît dans l'adolescence ou aux environs de l'âge adulte, les temps d'arrêt sont beaucoup plus longs. La maladie n'entraîne pas par elle-même la mort, et le *pronostic quoad vitam* est uniquement lié aux conditions d'alimentation, de nutrition et d'hygiène. La mort survient habituellement par le fait d'une maladie intercurrente : c'est ordinairement une infection de l'appareil respiratoire, car les modifications de la cage et des muscles thoraciques diminuent sa résistance et le prédisposent à la tuberculose, la pneumonie, etc.

DIAGNOSTIC. — Ce mélange curieux d'atrophie et d'hypertrophie limité à des groupes de muscles qui sont à peu près toujours les mêmes, imprime à l'habitus extérieur des malades un cachet tout caractéristique qui conduit l'observateur sur la piste du diagnostic. En effet, l'amaigrissement des bras, qui contraste avec le développement exagéré des deltoïdes et avec la conservation du relief des muscles des avant-bras, l'attitude anormale de l'omoplate avec la saillie que font à ce niveau les muscles sus- et sous-épineux et scalènes, l'aplatissement et l'atrophie des muscles du dos, l'exagération de la fosse sous-claviculaire, l'amaigrissement des fesses et des cuisses qui tranche sur le volume exagéré des mollets, la difficulté de la marche avec balancement latéral, avec flexion du corps en arrière, tout cela constitue, d'après Erb, un ensemble qu'on ne trouve réalisé dans aucune autre maladie. Ajoutons, pour terminer le tableau, qu'il y a souvent une cyphose de la région dorsale, tandis que la région lombaire présente une lordose accusée.

Le diaphragme aurait semblé atteint dans quelques cas; quant aux muscles de la face, les masticateurs, Erb ne les aurait jamais trouvés altérés.

Le *diagnostic différentiel* du type facio-scapulo-huméral de Landouzy-Dejerine avec la forme juvénile d'Erb n'est pas toujours facile à faire. En effet, l'atrophie de la face qu'on rencontre tout particulièrement dans la première, et la présence d'hypertrophie musculaire qui existe dans la seconde, ne sont pas suffisamment spéciales pour empêcher toujours de confondre la myopathie atrophique progressive avec la forme juvénile ; il y a, en effet, des cas de myopathie forme juvénile où les muscles de la face ont été pris secondairement, et d'autre part, la pseudo-hypertrophie de la forme juvénile d'Erb, étant un symptôme passager, peut être remplacée par l'atrophie des muscles. Du reste, Landouzy et Dejerine, dans leur important

mémoire, ont remarqué qu'il pourrait se faire que la pseudo-hypertrophie dans la forme juvénile d'Erb ne soit qu'une illusion créée par l'intégrité relative de certains muscles, et le contraste avec les muscles atrophiés. Marie et Guinon sont du même avis lorsqu'ils disent que l'hypertrophie musculaire est un caractère qui ne saurait entrer en ligne de compte, car il est des plus infidèles, et souvent transitoire. Du reste, Erb lui-même, avant eux, avait exprimé l'idée que l'hypertrophie, dans la forme juvénile de son nom, n'a rien de permanent et peut faire place à une atrophie prononcée. La myopathie du type d'Erb présente beaucoup d'analogie avec la paralysie pseudo-hypertrophique, et voici comment s'exprime Erb à ce sujet : « En vérité, il m'est survenu souvent des doutes au sujet de ces cas pour décider s'ils appartenaient à la paralysie pseudo-hypertrophique ou à la forme juvénile. » En effet, on peut ranger dans le groupe des pseudo-hypertrophies tous les cas où la maladie a commencé dès la plus tendre enfance et a été caractérisée surtout par l'impotence fonctionnelle dans la marche, l'action de se relever, etc., par une attitude caractéristique (lordose lombaire), par une démarche étrange (en canard) et par une hypertrophie de certaines parties du corps, principalement des mollets et d'autres territoires musculaires. S'agit-il de vraie ou fausse hypertrophie, il peut subsister des doutes à ce sujet. Ces cas forment cependant la plus grosse partie du grand groupe des dystrophies musculaires.

ANATOMIE PATHOLOGIQUE. — Je ne m'occuperai pas ici des lésions histologiques des muscles que l'on rencontre dans la forme juvénile d'Erb, car cette étude sera faite plus loin dans un chapitre spécial. Je n'envisagerai que quelques points spéciaux concernant l'anatomie pathologique de cette forme. Erb, n'ayant pas pu faire l'autopsie des cas qu'il a observés, s'appuie sur les observations antérieures de Barsikow, Ross, Schultze, Sedel, pour affirmer qu'il s'agit d'une myopathie primitive. Presque en même temps (1884) Roth (de Moscou) a fait connaître au congrès de Copenhague un cas correspondant à la forme juvénile, dans lequel le système nerveux central et périphérique était sain. De son côté, M. Pierre Marie a examiné la moelle d'un malade du service de M. Charcot, dont l'observation a été publiée par Marie et Guinon. Le résultat a été négatif. Enfin, moi-même, j'ai pratiqué, à l'aide de la méthode de Nissl, l'examen de la moelle du malade figuré par les photographies (fig. 45 et 46) sans que j'aie pu déceler des altérations évidentes des cellules nerveuses radiculaires. Peut-être le volume de ces cellules, d'après les mensurations comparatives que nous avons pratiquées sur d'autres moelles, était-il amoindri; les nerfs intramusculaires étaient intacts. On peut donc affirmer que, conformément aux idées du professeur Erb, il s'agit bien, dans la forme qu'il a décrite,