montrer la parenté étroite qui existe entre l'atrophie musculaire dite infantile, de Duchenne, et le type facio-scapulo-huméral de Landouzy-Dejerine. Au sujet de la forme juvénile, la ressemblance avec la forme infantile de Duchenne a déjà été démontrée par Landouzy et Dejerine, car le type scapulo-huméral de ces auteurs n'est évidemment pas autre chose que la forme juvénile d'Erb et la similitude de ce type scapulo-huméral avec le type facio-scapulo-huméral semble, d'après les conclusions de ces mêmes auteurs, ne pouvoir être mise en doute.

Le mode de propagation de l'atrophie musculaire dans la myopathie nous permet encore d'établir une analogie étroite entre ses différentes formes. Dejerine fait la même remarque. Lorsqu'on examine ces malades avec soin, dit cet auteur (1), ici encore on retrouve les caractères généraux des topographies qu'on rencontre dans l'atrophie myopathique, et le type scapulo-huméral est déjà esquissé chez ces malades, même lorsqu'ils paraissent atteints d'hypertrophie plus ou moins généralisée et qu'ils présentent un aspect plus ou moins athlétique.

Nous retrouvons la même sélection de localisation dans la forme juvénile d'Erb et le type Landouzy-Dejerine, lorsque les membres inférieurs sont pris. L'affection se localise plus particulièrement dans les muscles des cuisses et des jambes (fessiers, quadriceps, péroniers, jambier antérieur) où il y a prédominance de l'atrophie, et, d'autre part, dans les muscles du mollet (tenseur du fascia, couturier) où siège la pseudo-hypertrophie. Or ce sont précisément ces muscles qui sont atteints les premiers dans la paralysie pseudo-hypertrophique.

La même affinité de localisation se retrouve dans la forme juvénile d'Erb, lorsqu'elle a envahi les muscles de la face ; ce sont toujours les muscles de la mimique qui sont affectés.

Il est vrai que MM. Landouzy et Dejerine, dans leur premier mémoire très connu sur la myopathie atrophique progressive, ont insisté sur certaines particularités qui suffiraient à elles seules pour différencier le type facio-scapulo-huméral de celui forme juvénile d'Erb. L'une de ces particularités consiste dans l'absence d'hypertrophie musculaire lorsque les muscles de l'épaule sont pris dans le premier type, tandis qu'il en existe dans le type d'Erb. C'est là évidemment un caractère important, mais il est passager, ainsi qu'Erb l'a reconnu depuis longtemps. La pseudo-hypertrophie, dit cet auteur, n'a rien de permanent et n'existe, le plus souvent, que pendant un temps plus ou moins long et qui, dans le cours de l'affection, peut faire place à une atrophie prononcée.

Ainsi qu'on le voit par cette exposition, il n'y a pas de critérium absolu clinique ou anatomo-pathologique, pour permettre de

(1) Dejerine, Sémiologie du système nerveux, *in* Traité de pathol. génér., t. V.

faire, des différentes formes de myopathie, des maladies à part.

La connaissance des causes qui président à la détermination de ces différents types constitue un problème de haute importance pour la pathologie générale, qui, malheureusement, n'est pas encore résolu. Erb tend à admettre que l'âge auquel se manifeste la myopathie joue un certain rôle dans l'aspect clinique de celle-ci. Se montre-t-elle dans l'enfance, elle revêtira alors les traits de la paralysie pseudo-hypertrophique ; dans l'adolescence, elle prendrait ceux de la forme juvénile. Peut-être, disent avec raison MM. Pierre Marie et Guinon (1), le savant professeur de Heidelberg est-il dans le vrai, mais à cette règle, il y aurait bien des exceptions ; tels, par exemple, quelquefois le début de la forme héréditaire de Duchenne dans l'enfance, celui de la paralysie pseudo-hypertrophique dans l'adolescence, ou même dans l'âge adulte. Il me semble hors de doute que l'âge peut jouer un rôle dans la forme de la myopathie, mais la condition première est l'influence de l'hérédité, car il reste bien établi que, dans la plupart des cas, les myopathies sont non seulement héréditaires, mais encore cette hérédité est homologue, dans le sens strict du mot. Il n'y a que l'hérédité qui puisse nous expliquer pourquoi, chez les enfants atteints de paralysie pseudo-hypertrophique, certaines cellules spécialisées en vue de se transformer en cellules et vésicules graisseuses s'hyperplasient d'une manière considérable. Cette spécialisation est à coup sûr l'effet de l'hérédité. Il y a, d'autre part, une cause qui doit entrer en ligne de compte : c'est la fonction du muscle envahi par la myopathie.

En effet, d'une façon générale, ce sont toujours les mêmes groupes musculaires qui sont affectés par la pseudo-hypertrophie ; tels sont par exemple : les jumeaux dans la paralysie pseudo-hypertrophique, et le deltoïde atteint d'hypertrophie fausse dans la forme juvénile d'Erb. Or, il est bien connu que, chez les enfants, les jumeaux jouent un rôle important dans la station, la marche et la course, actions qui réclament un certain degré d'efforts de la part de l'enfant, non habitué encore à ces fonctions nouvelles.

RAPPORTS DES MYOPATHIES ATROPHIQUES PROGRESSIVES AVEC L'ABSENCE CONGÉNITALE DE QUELQUES MUSCLES. — On a attaché une certaine importance aux rapports qui peuvent exister entre l'absence congénitale, plus ou moins complète, de certains muscles, et la myopathie progressive. Quelques auteurs ont même voulu identifier ces deux états morbides. Les arguments qu'on a invoqués en faveur de cette opinion sont les suivants :

1° Certains muscles qui sont toujours affectés par la myopathie progressive sont également atteints par l'absence congénitale ; tel

(1) P. Marie et G. Guinon, *loc. cit.*, p. 841.

est, par exemple, le cas du grand pectoral. Gowers et Oppenheim ont déjà attiré l'attention sur le fait que, dans la myopathie primitive, le grand pectoral et le grand dorsal s'atrophient de bonne heure dans leur portion inférieure, et même ont disparu au moment de la naissance.

Évidemment, c'est là un argument sérieux qui prouverait qu'il y a tout au moins une relation étroite entre la myopathie et l'absence congénitale des muscles, mais, ainsi qu'Erb (1) l'a montré, il y a d'autres muscles (les grand dorsal, deltoïde, grand dentelé et long supinateur) qui sont constamment altérés dans la myopathie primitive sans qu'on ait encore noté leur absence congénitale.

2° Il y a de la ressemblance, ainsi qu'Erb lui-même le fait remarquer, entre le processus anatomo-pathologique des myopathies et celui qui fait disparaître les muscles congénitalement.

En effet, Erb, ayant, à ce point de vue, examiné ce qui restait du trapèze dans un cas de disparition presque complète de ce muscle, a retrouvé le même aspect dans les muscles atteints de myopathie. A ceci, on peut répondre que les lésions des différentes atrophies musculaires, quelle qu'en soit l'origine, présentent une grande ressemblance au point de vue de leur expression anatomo-pathologique. D'autre part, comme l'a fait remarquer Kalischer (2), l'absence congénitale des différents muscles est presque toujours unilatérale; ensuite, la lésion, en vertu de laquelle disparaît le muscle, n'est pas précédée par une phase d'hypertrophie ou de pseudo-hypertrophie.

Damsch (3), à la suite de ses études, est arrivé à la conclusion qu'on ne peut pas considérer tous les cas de soi-disant « absence congénitale » comme tels, mais bien comme un stade final d'un processus myopathique, enrayé dans sa marche. Bernhardt professe une opinion analogue, et Stange (4) admet également que l'absence de certains muscles ne représenterait autre chose qu'une myopathie qui s'est arrêtée de bonne heure.

Fürnstner a observé, chez deux frères, l'absence du muscle quadriceps fémoral et l'un d'eux présentait au point de vue clinique un commencement de myopathie; cependant l'auteur ne se prononce pas pour distinguer s'il s'agit là d'une affection congénitale ou bien d'une dystrophie musculaire, malgré le début de la maladie dans l'enfance.

(1) Erb, Ein Fall von Doppelseitigem, fast vollständigem Fehlen des Musc. cucullaris (*Neurol. Centralbl.*, nos 1 et 2, 1889).

(2) Kalischer, Ueber angeborene Muskeldefecte (*Neurol. Centralbl.*, nos 15 et 16, 1896).

(3) Damsch, *Verhandlungen des X Congresses für innere Medicin*, avril 1891.

(4) Stange, Ueber einem Fall von fast vollständigem Defect des rechten Musc. cucullaris und des rechten Musc. sterno-cleido-mastoïdeus (*Deutsche med. Wochenschr.*, 1896).

ANATOMIE PATHOLOGIQUE DES MYOPATHIES PRIMITIVES PROGRESSIVES. — Les études cliniques que nous avons exposées antérieurement nous ont conduit d'une façon naturelle à la conception que les différentes formes de myopathie représentent des aspects cliniques ou des modalités de la même maladie : myopathie progressive primitive. Il est donc préférable de consacrer un chapitre commun à l'anatomie pathologique de cette affection. Il est nécessaire, je pense, avant d'exposer nos connaissances actuelles sur les lésions que l'on rencontre dans les différentes formes de myopathie, de rappeler brièvement la structure normale du muscle et le développement de la fibre musculaire (1).

L'élément essentiel caractéristique d'un muscle est une fibre à striation transversale; un grand nombre de fibres semblables sont placées côte à côte, parallèlement les unes aux autres, réunies ensemble par un tissu conjonctif, et ainsi groupées en faisceaux, pour former la masse charnue du muscle qui se continue à chaque extrémité avec un tendon. La fibre musculaire présente deux espèces de striation : la striation transversale, qui est la plus caractéristique, la seule spéciale à cette fibre musculaire et qui lui a valu son nom; et la striation longitudinale, qui est grossière, souvent mal indiquée.

Chacune de ces striations correspond à la constitution réelle de la fibre; en effet, celle-ci est formée par la juxtaposition de fibrilles (fibrilles primitives), lesquelles sont elles-mêmes constituées par des parties alternativement claires et sombres, disposées en séries longitudinales.

Les parties claires, comme les parties sombres, des fibrilles voisines se correspondent, c'est-à-dire qu'elles sont placées sur une même ligne transversale; de là l'aspect strié transversalement. Quant à l'aspect des striations longitudinales, il est dû évidemment à la composition fibrillaire; cependant, chaque ligne de cette striation longitudinale ne correspond pas à une fibrille, mais bien à un ensemble de fibrilles. La substance striée qui représente un protoplasma différencié s'appelle encore le *myoplasma*. Les faisceaux fibrillaires sont séparés les uns des autres par un protoplasma non différencié, qui s'appelle encore le *sarcoplasma*. Il représente une matière transparente ou très finement grenue, et sa disposition en bandes longitudinales, interposées entre des groupes de fibrilles primitives, donnent à la fibre musculaire l'aspect de grossières striations longitudinales, précédemment décrites. Les fibrilles d'un faisceau sont unies les unes aux autres par une sorte de ciment interfibrillaire qui est une substance protoplasmique transparente sans granulations.

(1) Mathias Duval, Consulter à ce point de vue Précis d'histologie, 2e édit., Paris, 1900.

Le sarcoplasma constitue au-dessus du sarcolemme (membrane enveloppant la fibre musculaire) une lame mince de substance dans laquelle nous trouvons les noyaux dits du sarcolemme. Ces derniers sont de forme elliptique et aplatis, de sorte que, vus de profil, ils présentent une forme en bâtonnet. Chaque noyau est toujours entouré d'une couche de protoplasma granuleux et, chez l'homme, ces noyaux habituellement sont périphériques (noyaux marginaux). Les dimensions des fibres musculaires sont considérables; leur largeur, en moyenne de 40 μ, varie de 10 μ pour les plus fines à 100 μ pour les plus grosses, et vont même jusqu'à 150 μ pour les muscles de la jambe. Leur longueur varie dans des limites encore plus étendues; en moyenne, elle est de 3 centimètres (30000 μ).

Ranvier a montré que les disques clairs sont des parties purement élastiques qui peuvent être passivement étirées; les disques épais au contraire sont les seules parties douées de contractilité, et leur activité consiste à diminuer de dimension dans tous les sens, à ramasser leur substance en expulsant de leur intérieur un liquide qui s'accumule momentanément sur la face latérale pour rentrer en eux dès que cesse la contraction.

Les myoblastes, c'est-à-dire les cellules destinées à devenir fibres musculaires, commencent à présenter des détails caractéristiques de la future fibre striée vers le troisième mois de la vie, chez l'homme. D'après quelques histologistes (Remak, Schultze, Kölliker, Zenker, etc.), chaque fibre musculaire dériverait d'une seule cellule qui se serait accrue par prolifération endogène de ses noyaux. Pour d'autres, au contraire (Schwann, Waldeyer, Lewin, Wagner, etc.), chaque fibre musculaire résulterait de l'accolement de physionomie intime de plusieurs de ces cellules. Cette dernière opinion nous semble plus vraisemblable, et, d'autre part, elle nous explique les différents phénomènes de régression de la fibre musculaire dont nous parlerons plus loin.

Le muscle est entouré par une enveloppe générale de laquelle partent des cloisons qui pénètrent tout d'abord entre les groupements superficiels des fibres musculaires, et, de ces cloisons, se détachent de nouvelles lamelles qui se disposent entre les fibres musculaires. On donne à l'enveloppe générale du muscle le nom de *perimysium externe* et on comprend sous le nom de *perimysium interne* les diverses cloisons qui pénètrent entre les divers ordres de faisceaux. Entre les fibres musculaires, le tissu conjonctif lâche est formé essentiellement de rares et fins faisceaux de fibrilles conjonctives avec cellules conjonctives, mais avec peu ou pas de fibres élastiques et sans cellules adipeuses. Ces derniers éléments (fibrilles élastiques, cellules adipeuses) n'apparaissent qu'en se rapprochant du perimysium externe.

A la surface de chaque fibre musculaire, entre elle et ses voisines, sont placés plusieurs capillaires sanguins qui courent parallèlement à la fibre et s'anastomosent de place en place par des branches transversales.

Pour mettre un certain ordre dans la description des lésions anatomo-pathologiques dans les myopathies, nous allons étudier successivement les modifications qu'éprouvent dans les myopathies les éléments constitutifs de la fibre musculaire, le tissu interstitiel et les vaisseaux, et, ensuite, nous dirons quelques mots du système nerveux dans ces affections.

Les lésions les plus frappantes des fibres musculaires consistent dans l'augmentation de leur volume (hypertrophie), puis vient leur réduction de volume (atrophie). Sur un grand nombre de muscles qu'Erb a examinés, soit sur le vivant par l'excision, soit sur le cadavre, l'hypertrophie n'a jamais fait défaut, mais le nombre et le volume des fibres hypertrophiées sont très variables et en rapport probablement avec le degré d'altération du muscle. Erb a trouvé que tantôt toute la section transversale est constituée par ces fibres, tantôt elles sont mêlées à des fibres atrophiées, et leur diamètre transversal, variant entre 100 μ, 150 μ, 200 μ, a pu même atteindre le chiffre considérable de 230 μ.

L'existence des fibres musculaires hypertrophiées dans les différents muscles atteints de pseudo-hypertrophie ou bien d'atrophie dégénératrice, c'est-à-dire sans augmentation de volume, est un fait indiscutable. L'augmentation de volume des fibres hypertrophiées est parfois considérable, c'est ainsi que nous avons trouvé, pour le diamètre transversal, les dimensions suivantes : 100, 114, 170 μ, dans le deltoïde hypertrophié d'un malade atteint de myopathie juvénile d'Erb. Les fibres hypertrophiées sont parfois disséminées dans la masse constituée par les fibres musculaires atrophiées et par le tissu conjonctif proliféré. La figure 50 montre une coupe transversale du muscle brachial antérieur provenant d'une malade ayant présenté le type juvénile d'Erb. A gauche, on aperçoit un faisceau compact de fibres en apparence saines; on n'y observe, en effet, qu'une prolifération de noyaux du sarcolemme, tandis qu'à droite on voit des fibres hypertrophiées, ayant un diamètre transversal presque double, séparées par du tissu interstitiel proliféré et riche en cellules. Dans ce tissu on voit par-ci par-là quelques fibres atrophiées.

Je dois dire que, dans tous les cas de myopathie progressive au nombre de six que j'ai étudiés microscopiquement, je n'ai jamais trouvé de muscles qui soient exclusivement constitués par des fibres hypertrophiées; il y avait toujours, à côté de celles-ci, un nombre plus ou moins restreint de fibres atrophiées. C'est ainsi que, dans le deltoïde du myopathique type d'Erb, dont nous venons de parler plus haut, deltoïde qui pendant la vie avait présenté une bosselure, à côté de fibres hypertrophiées atteignant des

proportions considérables, j'en ai trouvé d'autres dont le diamètre transversal est descendu au-dessous de 20 μ.

La signification et la valeur pathologique de ces fibres hypertrophiées ont été le sujet de discussions. D'après Erb, l'hypertrophie des fibres dans la myopathie ne doit pas être considérée comme un phé-

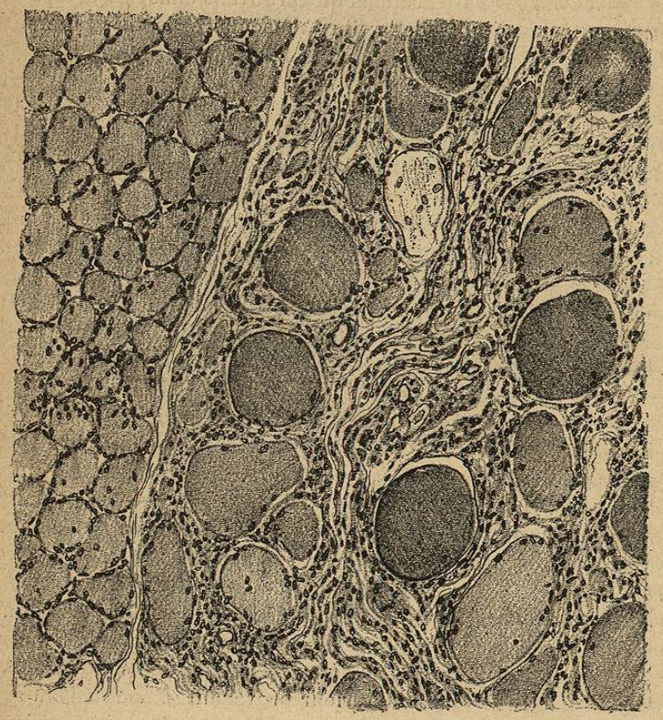

Fig. 50. — Section transversale du brachial antérieur, tiers supérieur. A gauche, on voit un faisceau de fibres musculaires d'aspect à peu près normal, il n'y a que les noyaux qui sont proliférés; à droite, au contraire, on voit un certain nombre de fibres hypertrophiées disséminées dans le champ d'un faisceau atrophié.

nomène dû à la contraction ou bien comme une hypertrophie fonctionnelle. D'après lui, cette hypertrophie représente une lésion primitive, mais passagère, qui précède la phase d'atrophie des fibres musculaires. L'opinion d'Erb, adoptée par un certain nombre de neurologistes, parmi lesquels il faut citer Hitzig (1) et Cardarelli (2),

(1) Hitzig, Beiträge zur Lehre der progressiven Muskelatrophie (*Berlin. klin. Wochenschr.*, 1888, t. XXV, p. 629).

(2) Cardarelli, Contributo allo studio clinico et anatomo-pathologico della distrophia Musc. progr. (*Policlinica*, Roma, 1896, t. III).

a été combattue par d'autres. Tout d'abord, Oppenheim et Siemerling ont constaté sur des muscles excités, provenant d'individus normaux, la présence de fibres hypertrophiées. Sans doute qu'à l'état normal, en dehors de tout phénomène de rétraction, il peut y avoir des fibres hypertrophiées, mais elles ne peuvent jamais atteindre les proportions et le nombre considérable qu'on rencontre dans les myopathies. Le professeur Roth, qui a également insisté sur l'hypertrophie des fibres musculaires dans la myopathie, croit que l'existence de l'hypertrophie vraie d'un muscle tout entier, admise par certains auteurs, n'est pas bien prouvée, car elle repose seulement sur l'examen de fragments musculaires. Aussi Roth se demande si, dans certains de ces cas, il ne s'agirait pas tout simplement d'une hypertrophie consécutive à l'atrophie longitudinale qu'il a décrite et dont nous parlerons bientôt.

Si l'hypertrophie des fibres musculaires existe bien dans les myopathies progressives, elle ne constitue pas cependant une lésion durable et importante, car, ainsi qu'Erb lui-même l'a soutenu, elle est passagère. Il n'en est pas de même quant à l'atrophie; on la retrouve en effet dans tous les muscles atteints de myopathie et à tous les stades de la maladie. L'atrophie présente aussi des aspects très variables, depuis la légère réduction de volume jusqu'à la disparition complète des fibres. Elle peut intéresser un court trajet de la fibre musculaire ou bien occuper une longue étendue de celle-ci.

Assez souvent, les fibres atrophiées constituent des faisceaux séparés entre eux par des fibres normales ou des fibres hypertrophiées (fig. 50). Les fibres atrophiées, de même que les fibres hypertrophiées, présentent une réaction nucléaire très variable, comme intensité et étendue, et en général ayant rapport entre la forme, le volume et la disposition des noyaux, et l'atrophie ou l'hypertrophie de la fibre musculaire. Certaines fibres atrophiées présentent une certaine ressemblance avec les fibres embryonnaires.

Cette atrophie est-elle le résultat d'une simple fonte du myoplasma, ou bien est-elle l'expression d'un processus pathologique plus compliqué et plus intéressant? On ne saurait répondre à cette question qu'après avoir étudié les modifications qu'éprouve le protoplasma interstitiel, ou le sarcoplasma. On peut dire que, d'une façon générale, l'atrophie de la fibre musculaire est précédée par des échanges nutritifs très intenses du sarcoplasma qui devient beaucoup plus visible que normalement, et augmente de quantité.

L'augmentation de volume du sarcoplasma agrandit les interstices normaux qui existent entre les faisceaux fibrillaires, écarte ceux-ci les uns des autres, produit des fentes dans la fibre musculaire sur un trajet plus ou moins grand, et le ciment qui réunissait entre elles les fibres musculaires est dissous (fig. 51 et 52). La conséquence de ces modifications interstitielles est un autre phénomène d'une importance

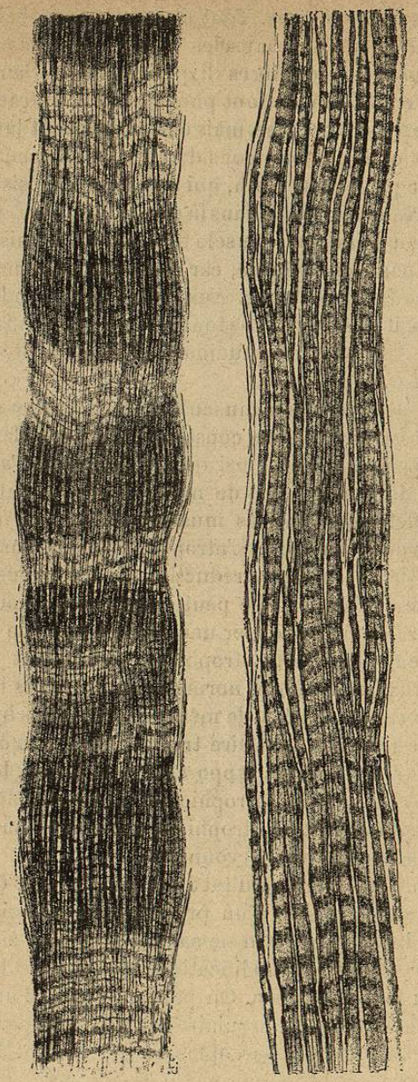

Fig. 51. Fig. 52.

Fig. 51 et 52. — Deux fibres musculaires coupées longitudinalement; elles proviennent de l'éminence hypothénar d'un malade atteint de paralysie pseudo-hypertrophique. — Fig. 51 : Fibre montrant des bandes bien colorées où la striation est moins visible que dans le reste de la fibre. — Fig. 52 : Le phénomène de myolyse se présente ici très accusé, sous la forme de fentes dissociant les fibrilles et les faisceaux fibrillaires. La striation transversale est relativement bien conservée.

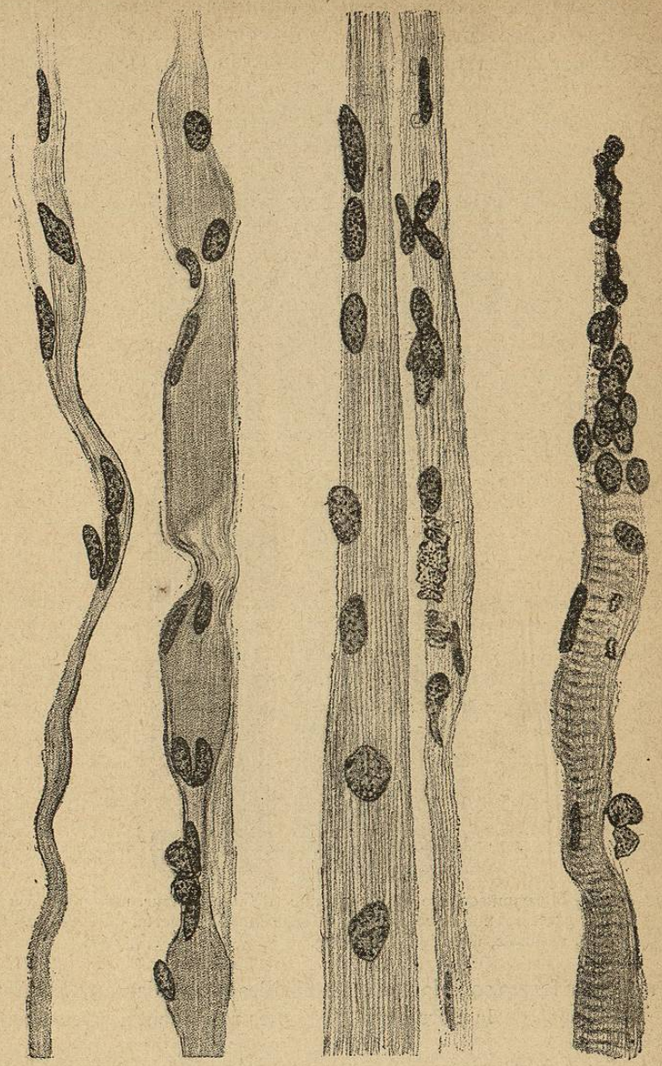

Fig. 53. Fig. 54. Fig. 55. Fig. 56.

Fig. 53 à 55. — Coupe longitudinale de quatre fibres musculaires, présentant l'aspect des fibres embryonnaires arrivées à différents degrés de leur évolution. Les deux premières ne présentent qu'une vague striation. Toutes les quatre sont prises de la section longitudinale d'une portion du jumeau externe extraite par la biopsie d'un malade atteint de paralysie pseudo-hypertrophique.

Fig. 56. — Fibre musculaire réduite de volume, effilée à son extrémité, qui représente un véritable bourgeon nucléaire. (Myopathie du type Erb.)