majeure auquel j'ai donné le nom de *myolyse*, c'est-à-dire la résolution de la fibre musculaire en ses éléments constitutifs, éléments qui présentent par là un retour vers l'état embryonnaire (1). En effet, quelle

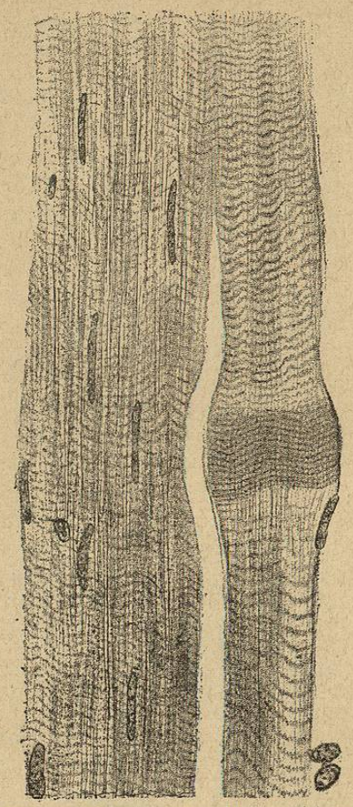

Fig. 57. — Fibre musculaire en dichotomie (droit antérieur, myopathie du type Erb). La réaction nucléaire est plus intense dans le faisceau du côté gauche où l'on voit, en outre, une légère myolyse.

que soit la forme sous laquelle les fibrilles et les faisceaux fibrillaires se détachent de la fibre commune, elles rappellent souvent l'aspect

(1) Le mot de *myolyse* ne désigne que le début du processus myopathique, c'est-à-dire la résolution de la fibre musculaire en ses éléments constitutifs, mais les faisceaux de fibrilles peuvent à leur tour subir le même processus. Les fibrilles détachées ainsi les unes des autres peuvent disparaître par la fonte du myoplasma; elles se résolvent petit à petit et disparaissent complètement. C'est à cette fonte des fibres et des fibrilles que je donne le nom de *myotexie* (τῆξις, fonte). La fonte et la disparition du myoplasma, à un moment donné du processus myopathique, est un fait indubitable. Je serais porté à croire que les deux processus fondamentaux de toute atrophie musculaire : la myolyse et la myotexie, sont sous la dépendance de l'action de ferment qui circule dans le sang.

des fibres embryonnaires. Parfois, elles se présentent avec des apparences de myoblaste; d'autres fois, elles sont plus avancées dans leur évolution et revêtent plus ou moins les caractères morphologiques des fibres embryonnaires à différents stades (fig. 53 et 54).

On peut affirmer que la myolyse, qui est d'une grande constance dans les myopathies, constitue pour ainsi dire la lésion essentielle de toute atrophie musculaire progressive, tandis que les autres lésions, telles que la nécrose de coagulation, la dégénérescence vacuolaire, représentent des lésions secondaires et relativement tardives. On peut dire la même chose de la fragmentation transversale et de la réduction de la fibre musculaire en morceaux informes. Les modifications que détermine la myolyse dans l'aspect de la fibre musculaire sont multiples. Tout d'abord, par la création de nouveaux interstices à l'intérieur de la fibre ou bien par l'élargissement des interstices préexistants, la fibre présente une striation longitudinale manifeste, tandis que la striation transversale, c'est-à-dire la striation caractéristique de la fibre, s'efface de plus en plus. La myolyse avec fonte du myoplasma nous explique l'aspect fusiforme sous lequel se présentent les fibres musculaires et d'autres modifications de volume et de forme, car les fibrilles en myolyse détachées de la fibre mère en réduisent le volume et tombent dans le tissu interstitiel.

Lorsque les faisceaux fibrillaires à l'état de myolyse se détachent seulement d'une extrémité, pendant que de l'autre ils adhèrent encore au tronc commun de la fibre mère, nous assistons à des formations très intéressantes de dichotomie (fig. 57) ou même de trichotomie, déjà décrites par Erb, Singer et Babès. Les extrémités libres de la fibre mère ou des fibres filles se terminent parfois par des bourgeons nucléaires. Les espaces créés par le processus de dichotomie sont comblés par la formation d'un tissu interstitiel jeune et de vaisseaux capillaires.

Dans toutes les myopathies primitives, comme du reste, dans toutes les formes d'atrophie musculaire progressive, le tissu conjonctif interstitiel est hyperplasié d'une façon plus ou moins considérable (fig. 58). La plupart des auteurs avaient admis que cette hyperplasie, qui aurait pour point de départ la multiplication des éléments conjonctifs existant normalement entre les fibres musculaires, exercerait une sorte de pression latérale et déterminerait par là l'amincissement de l'atrophie et enfin la disparition des fibres musculaires. Cette opinion est certainement exagérée et en partie inexacte, car le tissu interstitiel, si abondant dans les myopathies, peut reconnaître une autre origine. Aussi, des histologistes compétents, tels que Krösing (1), Roth, et plus récemment, Durante (2)

(1) Krösing, Ueber die Rückbildung und Entwickelung der quergestreiften Muskelfasern (*Virchow's Arch.*, 1892).

(2) Durante, La fibre musculaire striée, etc. (*Presse méd.*, n° 23, 1900).

et de Buck (1), se sont élevés contre l'opinion classique. Voici les objections de Roth : cet auteur soutient avec raison qu'il y a des fibres atrophiées là où l'on ne voit pas de prolifération du tissu interstitiel, conjonctif ou graisseux. Ensuite on constate des fibres normales disséminées au milieu des faisceaux conjonctifs et même on y retrouve des fibres hypertrophiées. Krösing va encore plus loin.

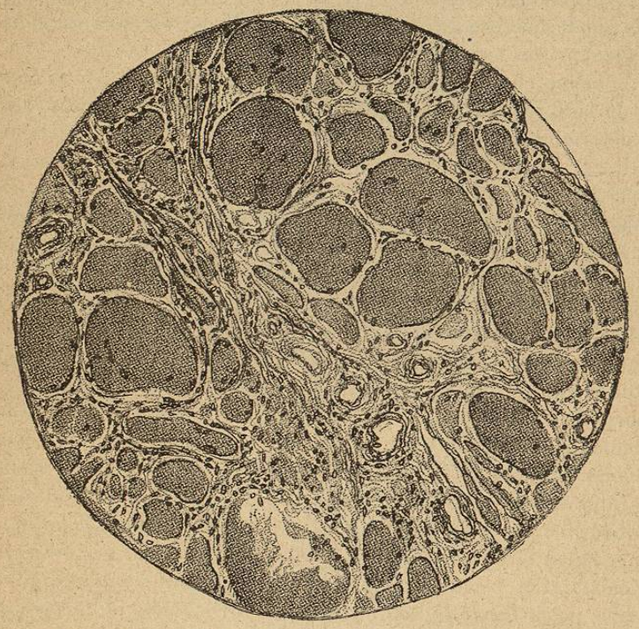

Fig. 58. — Coupe transversale du muscle dans un cas de paralysie pseudo-hypertrophique. Atrophie d'un certain nombre de fibres musculaires, avec multiplication du tissu interstitiel.

D'après lui, le tissu interstitiel, si abondant dans l'atrophie musculaire progressive, ne relève pas de l'hyperplasie du tissu conjonctif préexistant, mais ce sont les fibres musculaires, qui, par leur dissociation longitudinale, et leur transformation en cellules fusiformes, donnent naisance au tissu conjonctif interstitiel. Il se peut que ces cellules, soit avant, soit après leur séparation complète de la fibre mère, donnent naissance à une jeune fibre musculaire striée, qui, suivant le cas, sera, soit accolée à la vieille fibre, soit unie à celle-ci

(1) De Buck, Nouvelle contribution à la dissociation fasciculaire ou hersage des nerfs dans les troubles angio-neurotrophiques (*Journ. de neurol.*, 1900). — De Buck et De Moor, Un cas de lipomatose symétrique par métaplasie graisseuse du muscle (*Journ. de neurol.*, 1900).

par une ou ses deux extrémités. Mais, en général, les cellules tombées dans le tissu conjonctif subissent des métamorphoses qui les rendent absolument méconnaissables. Le plus souvent, elles s'atrophient et ne peuvent plus être distinguées des cellules conjonctives au milieu desquelles elles sont perdues, ou se transforment en un tisseux fibreux constituant ce que Krösing appelle : tissu conjonctif musculaire, ou *status fibrosus* du tissu musculaire, c'est-à-dire un tissu d'aspect conjonctif, mais contenant des éléments d'origine musculaire qui seraient susceptibles, à un moment donné, de reprendre leur forme première et de reformer des fibres striées.

De même que la formation des cellules fusiformes a été précédée par un retour du protoplasma différencié vers l'état embryonnaire, de même, plus tard, ces cellules se transformeront en fibres striées et leur protoplasma subira un processus de différenciation en se transformant en substance contractile striée.

Roth envisage la formation du tissu fibreux interstitiel d'une manière toute différente. D'après cet auteur, il se produirait dans la myopathie progressive, tout près de la continuation de la fibre musculaire avec l'insertion tendineuse, une atrophie, une fonte progressive des myoplasmas avec accroissement progressif des extrémités tendineuses. Cette atrophie *longitudinale* se fait tantôt uniformément, dans tous les faisceaux d'un même muscle, on plus souvent irrégulièrement dans différents faisceaux secondaires et même dans différentes fibres du même faisceau. Le professeur de Moscou, en employant la méthode combinée des grandes coupes longitudinales et des faisceaux dissociés, sur une longueur de 2 à 3 centimètres, s'est convaincu que la plus grande partie de la substance fibreuse dans les muscles atrophiés relève de ce mode de formation par accroissement de faisceaux tendineux consécutifs à l'atrophie longitudinale de fibres musculaires. J'ai pu confirmer, jusqu'à un certain point de vue, les recherches de M. Roth, dans un cas de myopathie juvénile type d'Erb. En faisant l'étude comparative du même muscle dans ses tiers inférieur, moyen et supérieur, je me suis convaincu que les extrémités inférieure et supérieure sont beaucoup plus altérées, et qu'elles sont transformées en tissu fibreux, tandis que le tiers moyen est relativement bien conservé. Je ne voudrais cependant pas conclure de là que le mécanisme d'altération, décrit par M. Roth, soit le seul qui puisse nous expliquer la production du tissu interstitiel.

La figure 59 montre bien l'atrophie longitudinale dont il s'agit. C'est ainsi qu'on y voit l'extrémité de la fibre musculaire de forme à peu près conique et la ligne de séparation à concavité supérieure qui la sépare de l'insertion tendineuse. Cette ligne, en outre, est bien marquée, par la présence d'une couche de noyaux. Le sarcolemme qui se continue avec la partie périphérique du tissu tendineux est épaissi. La striation transversale de la fibre musculaire est com-

plètement disparue, mais on y distingue la striation longitudinale, exagérée par une légère dissociation des fibrilles musculaires dans les interstices desquelles on voit des noyaux à direction longitudinale.

Fig. 59.

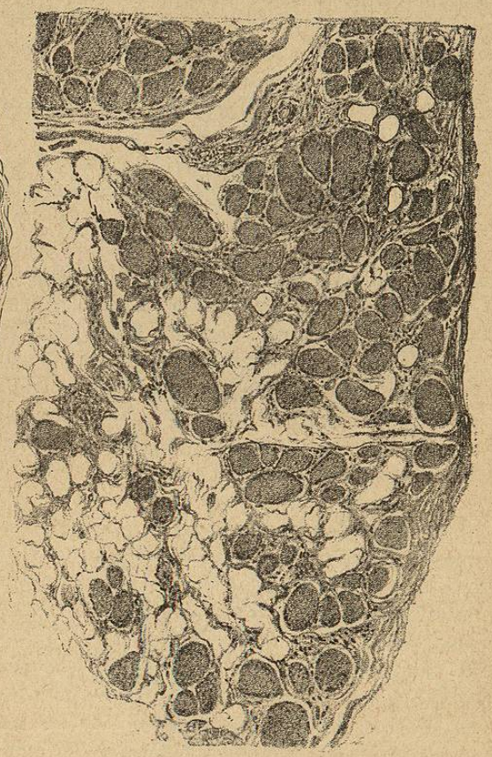

Fig. 60.

Fig. 59. — Port on de fibre musculaire montrant l'atrophie longitudinale décrite par Roth; comme conséquence de la fonte de la substance contractile au voisinage de l'insertion tendineuse, le tissu des tendons, fibres et cellules se développe dans le sens longitudinal.

Fig. 60. — Section transversale du muscle présentant une transformation graisseuse partielle. Les fibres restées saines constituent un faisceau plus ou moins compact séparé par des vésicules de graisse (paralysie pseudo-hypertrophique).

Dans le tissu interstitiel proliféré, j'ai vu parfois des cellules plates, ayant un protoplasma abondant, contenant à son intérieur des granulations basophiles, avec un noyau plus volumineux. Ces cellules siègent parfois sous le sarcolemme et sur les parois des vaisseaux. L'origine et la signification de ces cellules me semble obscure, on

dirait qu'elles proviennent parfois de la transformation des noyaux du sarcoplasma qui se sont entourés d'une couche de protoplasma. En dehors de ces cellules granuleuses, j'en ai vu d'autres qui sont situées sous le sarcolemme, ou bien encore dans le tissu interstitiel, d'aspect fusiforme ou plates, selon qu'on les considère de profil ou de face. Mais ce qui les distingue des premières, c'est que leurs granulations sont jaunâtres, brillantes et sans affinité avec les matières colorantes; elles présentent, en outre, les caractères du pigment sanguin. Je serais porté à admettre que ces granulations pigmen-

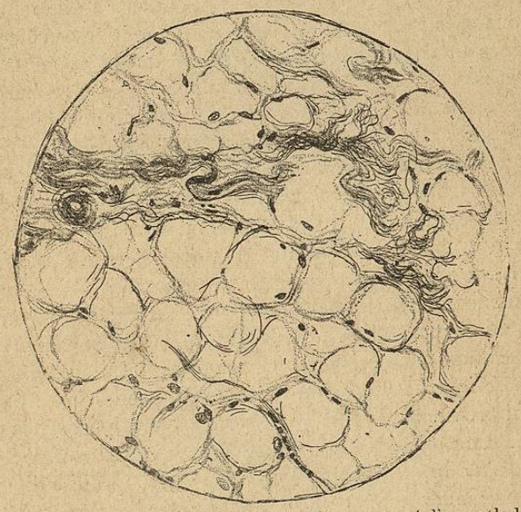

Fig. 61. — Coupe transversale du grand pectoral, provenant d'un malade atteint de myopathie du type Erb. Sur la coupe, on ne voit plus de fibres musculaires et à leur place s'est substitué un grand nombre de vésicules de graisse.

taires proviennent de la destruction de la matière colorante de la fibre musculaire.

Dans tous les muscles arrivés à un stade d'altération, on trouve un certain degré d'adipose, c'est-à-dire la présence de vésicules graisseuses qui se présentent tantôt sous forme discrète, c'est-à-dire que le tissu graisseux hyperplasié est constitué par quelques traînées de cellules grasses (fig. 60); tantôt elles remplacent une bonne partie du muscle ne contenant plus que de rares faisceaux atrophiés disséminés dans la masse compacte du tissu graisseux; tantôt enfin, il n'y a plus pour ainsi dire de tissu musculaire, et tout un muscle est transformé en tissu graisseux (fig. 61).

C'est à la prolifération luxuriante du tissu graisseux qu'est due en grande partie la pseudo-hypertrophie dans la maladie décrite par Duchenne; mais ces muscles atteints de pseudo-hypertrophie n'ont pas

subi une dégénérescence complète, car j'ai toujours trouvé des fibres musculaires plus ou moins intactes, réunies en faisceaux, englobées dans la masse du tissu graisseux. Fait important, qui avait été également mis en relief par le professeur Babès, c'est que l'adipose, dans la paralysie pseudo-hypertrophique et dans d'autres formes de myopathie, dépasse la quantité de tissu musculaire atrophié. Il existerait donc, en dehors de la transformation graisseuse du muscle, une prolifération abondante de cellules grasses.

Quelle est l'origine des cellules grasses dans les différentes formes de myopathie progressive? Je n'ai trouvé, dans les différents auteurs que j'ai consultés à cet égard, que des données éparses et incomplètes sur la nature et l'origine du tissu graisseux qui apparaît au cours des myopathies. Krösing a admis, à la suite de ses recherches, que la myosine subit des modifications chimiques importantes, de sorte que les matières protéiques se transforment en graisse. D'après cet auteur, la cellule musculaire détachée par exfoliation pourrait subir une véritable transformation adipeuse. Il ne s'agirait pas ici d'une dégénérescence graisseuse du protoplasma, mais d'une transformation de protoplasma musculaire en matières graisseuses. Comme preuve, Krösing invoque le fait que ces cellules adipeuses, d'origine musculaire, contiennent parfois des débris de substances striées dans le protoplasma de ces éléments cellulaires. Durante (1) met en relief les longues lignes des cellules adipeuses qui se retrouvent dans certaines amyotrophies, et, en particulier, dans la paralysie pseudo-hypertrophique, cellules qui proviennent de la transformation adipeuse des éléments du muscle. A cette métaplasie adipeuse, Krösing a donné le nom de *status adiposus* du tissu musculaire (2). « Les cellules adipeuses, dit cet auteur, qui se développent dans le voisinage des fibres striées en voie d'atrophie apparaissent alors non pas comme une lésion interstitielle, mais comme la conséquence de la transformation des cellules musculaires exfoliées. »

Les noyaux se présentent avec des différences si grandes entre eux qu'il est bien difficile d'en donner une description générale. Ils revêtent toutes les formes (fig. 62 et 63), depuis celle d'un corpuscule rond jusqu'à celle de croissants; comme formes intermédiaires, nous trouvons des corpuscules arrondis, ellipsoïdes, piriformes, fusiformes, en biscuit et serpigineux. Ils sont parfois très clairs, d'autres fois foncés par suite de la forte coloration de leur suc. Les granulations de chromatine qui nagent dans le suc nucléaire se présentent sous des formes variables d'aspect et de volume ainsi que de coloration. Le volume des noyaux varie depuis 5 μ jusqu'à 25 et 30 μ. Comme on le voit, ils méritent parfois le nom de noyaux géants. Ils sont situés dans le sarcoplasme, soit immédiatement sous le sarcolemme, soit dans la profondeur; ils sont marginaux ou bien parsemés sans aucun ordre dans la fibre musculaire. Au commencement de leur prolifération, surtout dans les fibres hypertrophiées, nous les trouvons sur les bords de ces dernières ; ce n'est

(1) Durante, *loc. cit.*
(2) Krösing, *loc. cit.*

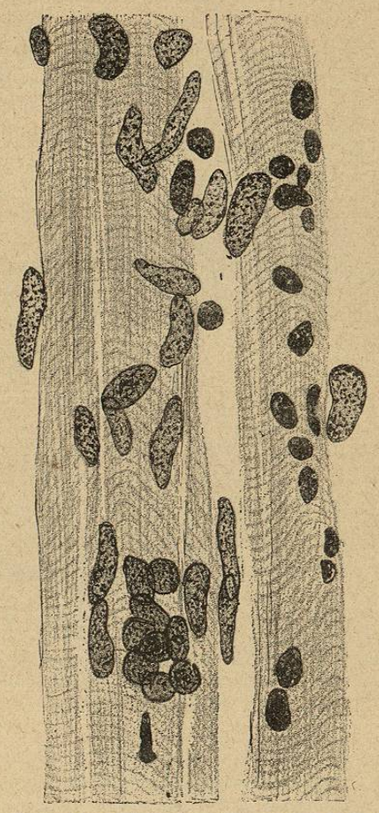

Fig. 62. — Section longitudinale du triceps brachial (vaste externe) dans un cas de myopathie du type Erb. Les fibres contiennent deux espèces de noyaux : des petits noyaux ronds, foncés, picnomorphes et des gros noyaux, clairs, de forme ovoïde, en croissant, etc. Les granulations des premiers sont habituellement plus grosses que celles des seconds.

que plus tard, lorsqu'ils ont émigré dans les régions profondes de la fibre musculaire, grâce à l'augmentation du sarcoplasma qui sillonne la fibre dans toutes les directions, que nous trouvons les noyaux en grand nombre au milieu de la fibre, dans une section transversale.

Nous les retrouvons aussi très nombreux dans les fentes produites

par la myolyse, où ils se présentent sous forme de traînées longitudinales, ou sous forme de séries linéaires. Ces noyaux jouissent d'une grande plasticité, car ils s'adaptent à la direction et au courant du sarcoplasma à l'intérieur de la fibre musculaire. C'est alors qu'on leur voit prendre les formes les plus bizarres (fig. 64), car ils se moulent dans les interstices fibrillaires pour se frayer un chemin. Ils sont parfois très rapprochés, à se toucher même par leurs extrémités, d'autres fois ils sont plus ou moins loin les uns des autres. Enfin, ils se présentent encore sous la forme de conglomérats dans lesquels on peut les voir ou non, suivant les cas, individuellement. C'est

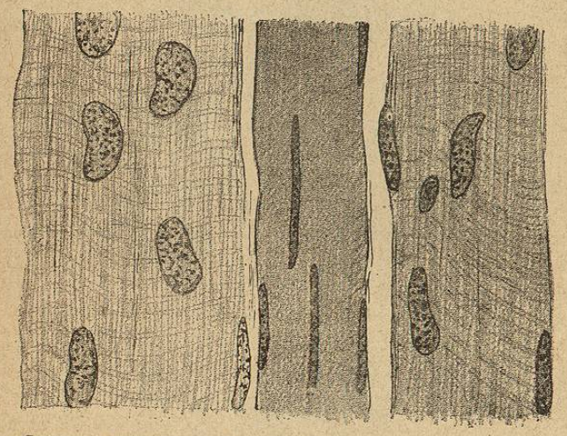

Fig. 63. — Section longitudinale de trois fibres provenant du diaphragme du malade représenté par les figures 7 et 13. Les noyaux varient avec la constitution de la fibre musculaire : ils sont clairs dans la première fibre, qui est un peu colorée, plus obscurs dans la troisième, et enfin, tout à fait foncés dans la fibre du milieu, qui est elle-même plus colorée que ses voisines.

surtout lorsqu'ils sont très rapprochés et très colorés qu'ils constituent une colonie dense ne permettant pas d'en faire une distinction.

Quelle que soit l'idée qu'on se fait sur le but de la multiplication des noyaux du sarcolemme, il me semble que leur sort est très variable. En tout cas, on doit admettre une spécialisation suivant le but qu'ils doivent atteindre. C'est là sans doute la raison de leur aspect morphologique si différent. Les uns, ne pouvant pas aller jusqu'à la fin de leur évolution, disparaîtront : tels, par exemple, certains noyaux des bourgeons terminaux; d'autres, entraînés avec une couche de sarcoplasma, transformés par conséquent en véritables cellules, prendront part à la constitution de sarcoblastes, de fibres embryonnaires. Ce sont ces derniers qui devraient jouer le rôle principal dans la reformation des fibres musculaires atrophiées. D'autres encore se spécialisent en vue de leur transformation en cellules graisseuses.

J'ai remarqué que ceux-là, alors même qu'ils se trouvent encore sur le sarcolemme, offrent une constitution histologique particulière, qui les fait ressembler à certaines cellules interstitielles, lesquelles représentent, suivant moi, des cellules graisseuses embryonnaires. Enfin, d'autres noyaux, après avoir subi ou non des divisions, tout

Fig. 64.

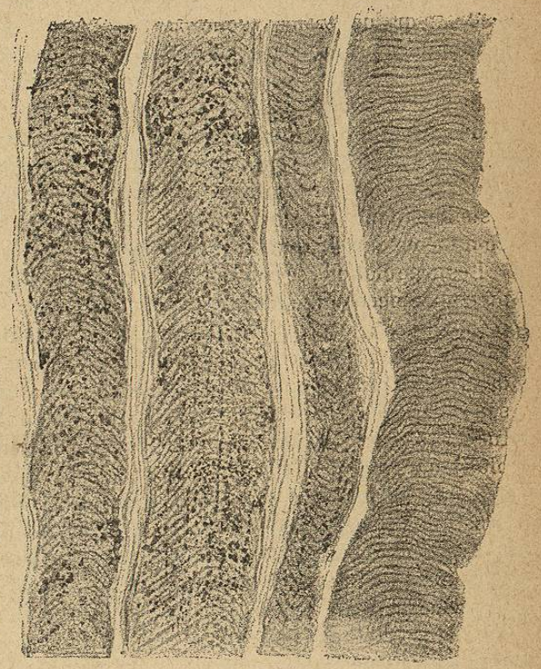

Fig. 65.

Fig. 64. — Section longitudinale d'une fibre provenant du deltoïde du malade représenté par les figures 19 et 20. On y voit un dérangement remarquable dans l'orientation des fibrilles qui se ramassent sous forme de faisceaux en boucles. Les noyaux, la plupart en forme de croissant, suivent de près le trajet des fibrilles.

Fig. 65. — Section longitudinale du biceps crural droit (myopathie généralisée). Préparation traitée par la méthode de Marchi. Les trois premières fibres montrent la présence des granules et des granulations disposés dans le myoplasma sous forme de petites masses ou de traînées longitudinales.

en gardant leur place dans le sarcoplasma, présentent des formes involutives des plus variables. Tout ceci prouve que les noyaux du sarcoplasma ne sont pas équivalents, mais qu'ils sont appelés à jouer des fonctions très différentes.

En dehors des altérations que nous venons de décrire, on retrouve d'autres lésions d'ordre dégénératif. Si j'ai négligé pour le moment l'étude de ces dernières, la raison se trouve dans le fait que beaucoup