d'auteurs ont voulu leur enlever toute leur valeur. Ainsi Durante croit que lorsque chez les myopathiques on voit s'adjoindre accessoirement des phénomènes de dégénérescence, il ne faut pas oublier que, chez ces malades, des auto-intoxications, des infections, de la cachexie ont pu agir secondairement sur le muscle et entraîner des altérations qu'il faut distinguer du processus primitif. Les dégénérescences, d'après cet auteur, ne feraient donc pas partie du cadre histologique des myopathies progressives ; elles seraient des altérations d'ordre éminemment toxique. Les dégénérescences principales qu'on a rencontrées dans les myopathies sont représentées par une dégénérescence granulo-graisseuse et la soi-disant dégénérescence hyaline. La dégénérescence granulo-graisseuse est caractérisée par l'apparition de fines granulations et même de granules dans les fentes et les sillons longitudinaux créés par la myolyse. Il m'a semblé qu'il y en a même dans le myoplasma.

Les granulations se colorent en noir par l'acide osmique (fig. 65) et, au commencement, elles sont très fines, très ténues et teintées faiblement en noir, tandis que d'autres sont plus volumineuses, de forme ronde ou ovoïde, et très foncées. Elles peuvent atteindre et même dépasser la dimension d'un globule rouge de sang. Les granulations sont disposées d'une façon plus ou moins régulière, ou bien constituent des séries longitudinales suivant la direction des fentes décrites plus haut.

La dégénérescence granulo-graisseuse de la fibre musculaire ne constitue pas cependant une lésion fréquente au cours de la myopathie primitive. Malgré cela, elle a été notée depuis longtemps par certains auteurs : Cohnheim, Pepper Barth et Müller, et, plus récemment encore, par Münzer, Oppenheim et Cassirer et par F. Pick, à l'aide de la méthode de Marchi. Erb, au contraire, a relevé l'absence de cette dégénérescence comme quelque chose de caractéristique de la dystrophie musculaire. Je pense que si, au contraire, on fait régulièrement usage de la méthode de Marchi, on trouvera plus souvent cette dégénérescence, malgré que moi-même, je dois l'avouer, n'ai pu la trouver que dans un cas sur cinq. F. Pick est très réservé sur la valeur pathologique de ces granulations colorées en noir dans les muscles par l'acide osmique. Sans doute, de semblables réserves sont justifiées jusqu'à un certain point de vue, mais je pense qu'on ne doit pas affirmer que, dans des cas où l'on constate la présence de ces granulations noires sur des muscles bien fixés, elles n'ont pas de valeur pathologique. Du reste, le fait que les granulations noires n'existaient, dans le cas de M. Pick, que dans certains muscles, prouverait qu'elles en ont une.

Les granulations granulo-graisseuses, que nous venons de décrire, ont été attribuées autrefois à la transformation directe des substances albuminoïdes en graisse ; mais la plupart des physiologistes n'ont

pas admis une pareille transformation. Il est beaucoup plus probable, ainsi que l'a montré un élève de Pflüger, M. Nerking, que normalement les substances albuminoïdes se trouvent dans le protoplasme musculaire en état de combinaison avec des matières grasses; il s'agissait là de substances adipo-protéides. Ce qui le prouve, c'est que Nerking a pu extraire la graisse de ces substances à l'aide de procédés chimiques trop compliqués pour être exposés ici. Or, d'après mes recherches histologiques, il peut se produire dans la myopathie primitive, dans certaines conditions que je ne puis préciser, un dédoublement de substances adipo-protéides en vertu duquel la graisse se précipite et apparaît sous forme de granulations noires dans les pièces traitées par l'acide osmique.

Une autre lésion dégénérative assez fréquente des atrophies musculaires primitives, qui existe également dans les myopathies, c'est l'apparition de bandes réfringentes, plus ou moins homogènes (fig. 37 et fig. 41), plus ou moins régulières, en nombre variable, dans la substance contractile des muscles; ces bandes ont pour caractère de faire disparaître la striation de la fibre musculaire, au niveau où elles font leur apparition. Elles se colorent d'une façon uniforme et intensive par la plupart des couleurs d'aniline acides, et habituellement ont, dans ces zones, une structure quelconque; on dirait que la fibre musculaire s'est transformée à leur niveau en des blocs hyalins, et c'est pour cela que quelques auteurs, parmi lesquels il faut citer Erb, Roth, Babès, ont baptisé cette dégénérescence sous le nom de : *hyaline* (1). C'est probablement à elle que Zenker et d'autres auteurs ont donné le nom de dégénérescence cireuse, qu'il a décrite dans les muscles des parois abdominales chez es malades atteints de fièvre typhoïde.

La figure 66 représente la section longitudinale d'une fibre musculaire provenant du diaphragme d'un malade arrivé à la dernière phase de la paralysie pseudo-hypertrophique et mort à la suite de troubles nutritifs. Cette figure représente sur son trajet une sorte de boyau enroulé sur lui-même, d'apparence absolument homogène et dans les sinuosités duquel il y a une prolifération nucléaire intense. La lésion présente une singulière analogie avec la dégénérescence cireuse ou hyaline.

Malgré l'analogie qui existe entre l'aspect histologique des bandes dû à la nécrose de coagulation et la dégénérescence cireuse décrite dans la fièvre typhoïde, certains auteurs ont cependant révoqué en doute la nature pathologique de ce processus.

C'est ainsi qu'Exner, puis Knoll, ont constaté la présence de ces modifications sur des muscles extraits vivants. C'est pour cette

(1) J'ai montré dans un travail antérieur (Sur l'angiomyopathie, *Semaine médicale*, 15 février 1896) que cette dégénérescence relève de la nécrose de coagulation. C'est là du reste une opinion adoptée actuellement, par un bon nombre d'auteurs.

raison qu'elles ont été considérées par un certain nombre d'auteurs comme un produit artificiel dû à l'action des réactifs, et particulièrement de l'acide osmique, sur la substance contractile de la fibre musculaire. F. Pick (1), dans son travail récent sur l'atrophie musculaire progressive, se rattache à cette opinion. Il s'agirait là d'une espèce de contraction permanente due à la rétraction partielle des fibrilles musculaires. Erb, Friedreich, Singer, Babès, Roth, moi-même, avons considéré ces zones comme relevant d'un processus pathologique. Je ne veux pas nier l'action que certains réactifs, et particulièrement l'acide osmique, peuvent avoir sur la substance contractile, mais je ne saurais accepter l'opinion des auteurs qui affirment que les zones que j'attribue à la nécrose de coagulation, sont toujours dues à des artifices de préparation. Tout d'abord, si on prend des précautions pour empêcher la rétraction des fibres musculaires, en suivant les conseils de Ranvier, on observe néanmoins les modifications que nous venons de décrire. D'autre part, la présence des mêmes lésions dans les muscles extraits du cadavre, et fixés de manière très différente, ne laisse aucun doute que la nécrose de coagulation, dans les myopathies progressives primitives, représente une lésion pathologique due à la myopathie elle-même. Néanmoins, il faut savoir qu'il s'agit là d'une lésion que l'on rencontre dans les formes les plus variées de l'atrophie musculaire, quelle qu'en soit l'origine.

J'ai eu l'occasion de rencontrer parfois, dans certaines fibres musculaires, une lésion sur laquelle quelques auteurs ont attiré l'attention dernièrement et connue sous le nom de *sarcolyse*. Elle consiste dans la présence d'une auréole plus ou moins volumineuse autour des noyaux du sarcoplasma (fig. 67). Cette zone claire a été considérée comme une espèce de fonte du myoplasma par l'action chimique des substances sécrétées par le noyau. De Buck (2) a insisté de nouveau sur cette lésion à propos d'un kyste musculaire, et, à cette occasion, il rappelle que la formation de vacuoles dans la fibre musculaire a été interprétée par Metchnikoff et Volkmann, comme résultant d'une digestion du myoplasme analogue à la chondrolyse. Je tiens à faire remarquer que, tout en admettant une signification vitale à la production des vacuoles, je ne pense pas pourtant qu'on ait le droit de reconnaître que toutes les vacuoles qui se produisent dans les fibres musculaires altérées soient sous la dépendance de l'activité biologique des noyaux du sarcoplasma. J'ai en effet rencontré des vacuoles là où on n'apercevait aucun noyau musculaire. Aussi, je crois que les modes de formation des vacuoles dans le tissu musculaire comme ailleurs sont multiples, et que, tout en reconnaissant

(1) F. Pick, *loc. cit.*

(2) De Buck et van Waelst, A propos d'un kyste musculaire (*Bull. de l'Acad. royale de Belgique*, 1901).

que parfois elles sont dues à la fonte vitale du myoplasme, je peux affirmer aussi que, dans certaines

Fig. 66.

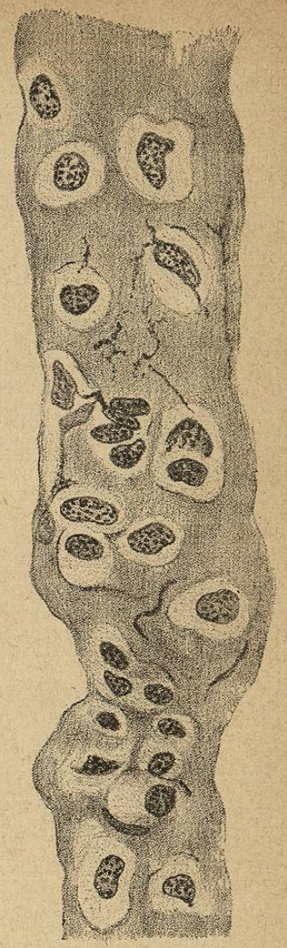

Fig. 67.

Fig. 66. — Section longitudinale d'une fibre musculaire du diaphragme provenant d'un cas de paralysie pseudo-hypertrophique. Une partie de la fibre devenue uniforme et sans striation est enroulée sur elle-même. Les interstices créés par cet enroulement contiennent beaucoup de noyaux proliférés. La fibre altérée présente des lésions connues sous le nom de *dégénérescence hyaline*, ou plutôt, comme je le pense, de *nécrose de coagulation*.

Fig. 67. — Section longitudinale d'une fibre musculaire provenant d'un cas de paralysie pseudo-hypertrophique. La fibre a complètement perdu sa striation, et presque tous les noyaux sont entourés d'une auréole pâle, d'origine sarcoplasmique. En outre, on voit des espèces de filaments serpigineux ou moniliformes que je considère comme des expansions nucléaires.

circonstances, ces vacuoles représentent un produit artificiel.

M. Babès (1) a surtout insisté sur les lésions du système vasculaire. D'après lui, les vaisseaux, au début de la myopathie, sont déjà entourés d'une couche de cellules, ou bien leurs parois mêmes se trouvent en état de prolifération. En même temps, le tissu interstitiel est plus riche en cellules, les lymphatiques sont dilatés, il existe une espèce d'œdème et les muscles commencent à se dissocier; les cellules de la gaine musculaire deviennent plus volumineuses et présentent un commencement de véritable hypertrophie. En dehors de l'hypertrophie des parois vasculaires, M. Babès a décrit une thrombose des vaisseaux par une masse hyaline bien colorée par la safranine. Cette thrombose serait due à la transformation hyaline de la fibrille. D'après l'auteur, l'artérite et la thrombose sont locales et limitées aux rayons des lésions musculaires. Aussi est-il conduit à admettre que la lésion primitive dans les myopathies réside dans un processus anormal de l'appareil vasculaire qui consiste dans une insuffisance des vaisseaux veineux et lymphatiques, en même temps qu'en une prolifération des vaisseaux et de leurs parois. Il n'est pas douteux, d'après Babès, qu'à côté de ces lésions vasculaires, l'innervation des vaisseaux ne soit aussi anormale. L'altération du grand sympathique pourrait expliquer une partie de ces lésions.

D'autres auteurs, parmi lesquels nous pouvons citer Schültze, Erb, ont décrit des lésions des vaisseaux dans la myopathie, sans leur attribuer une grande importance. A mon avis, les troubles et lésions vasculaires constituent une réaction d'adaptation au processus anormal créé par la myopathie, et sous la dépendance de celle-ci. Ce sont les lésions primitives musculaires et spécialement les désordres de l'équilibre nutritif du myoplasma et du sarcoplasma qui sollicitent l'intervention de l'appareil vasculaire, lequel réagit en conséquence.

En ce qui concerne les modifications de la striation du muscle, nous trouvons des variations très grandes. Parfois, cette striation est dense, les bandes obscures sont très rapprochées et la bande claire est diminuée de hauteur. D'autres fois, la direction de la striation est changée; au lieu que les bandes soient rectilignes et parallèles, elles deviennent curvilignes, convexes ou concaves; enfin, parfois encore, l'orientation des fibrilles est tellement changée, que celles-ci ont un trajet sinueux, ou même, elles affectent la *disposition en boucles*. Un beau spécimen de ce genre nous est offert par la figure 68.

Depuis que Blocq et moi (2) avons noté l'intégrité des faisceaux neuro-musculaires dans un cas de myopathie du type Landouzy-Dejerine, tous les auteurs qui ont examiné les muscles provenant de

(1) Babès, Lésions histologiques des muscles dans les différentes formes de myopathie primitive (*Ann. de l'Inst. de bactér. de Bucarest*, 1re année, 1888-89. Bucarest, 1891).

(2) Blocq et Marinesco, Sur un cas de myopathie primitive progressive du type Landouzy-Dejerine avec autopsie (*Arch. de neurol.*, 1893, nº 74).

malades ayant présenté toutes les espèces de forme de myopathie primitive ont fait la même remarque. C'est ici que nous devons citer Roth, Batten, Grünbaum, Sherrington, Horsley, Schlessienger, Spiller, etc., et cette constatation n'a pas reçu encore une explication satisfaisante. J'admets aujourd'hui encore comme autrefois, que les faisceaux neuro-musculaires sont, d'apparence, intacts dans la plupart des cas de myopathie; cependant, je ne saurais affirmer que cette intégrité est absolue ni qu'elle puisse être d'une constance exceptionnelle.

En effet, en examinant les muscles d'un cas de myopathie généralisée, qui probablement avait été précédée d'une pseudo-hypertrophie, j'ai trouvé que les fibres musculaires de ce faisceau présentaient une dégénérescence granulo-graisseuse plus ou moins étendue (fig. 68). Aussi, il est fort probable qu'il ne s'agit pas d'un cas isolé, et que si on faisait tous les examens dans les mêmes conditions, on trouverait que ce faisceau ne reste pas si intact, comme les auteurs le croient généralement. Néanmoins, je reconnais volontiers que ces faisceaux musculaires sont beaucoup plus résistants à l'envahissement du processus atrophique de la myopathie progressive.

Fig. 68. — Section transversale d'un faisceau neuro-musculaire constitué principalement par des fibres musculaires ayant subi la dégénérescence granulo-graisseuse.

Nous avons critiqué, en décrivant la paralysie pseudo-hypertrophique, la valeur des lésions du système nerveux, lésions qui ont été retrouvées par différents auteurs. Nous ne reviendrons plus sur ce sujet, car la discussion sur la nature primitive des myopathies me

semble close. En effet, tous les examens pratiqués sur le système nerveux central et périphérique, dans différents cas de myopathie du type Landouzy-Dejerine et de la forme juvénile d'Erb, sont restés négatifs; si parfois on a décrit des lésions, peu étendues du reste, des nerfs intramusculaires, elles doivent être considérées comme accidentelles et sans valeur pour le processus myopathique. Il n'y a que les plaques terminales motrices qui ont été trouvées altérées par M. Babès et par moi, dans trois cas de myopathie. Nous nous sommes servis de la méthode de Ranvier pour déceler ces lésions. Or l'atrophie et la dégénérescence des plaques terminales motrices constituent une lésion secondaire à l'altération de la fibre musculaire, car la dégénérescence profonde de cette dernière entraîne à sa suite des modifications des plaques motrices. Il y a cependant une question que suscitent l'atrophie et la disparition des plaques terminales motrices : comment se fait-il que cette disparition des plaques terminales motrices n'entraîne pas des modifications dans les cellules nerveuses correspondantes? Nous savons aujourd'hui que les réactions provoquées dans les centres nerveux par la section d'un nerf sont d'autant plus accentuées qu'on se rapproche de l'origine de ce nerf, et *vice versa*.

Or, les plaques motrices représentant la terminaison des fibres nerveuses ne déterminent pas de modifications apparentes dans les cellules nerveuses, d'autant plus que la dégénérescence de ces plaques terminales se fait lentement et successivement. J'ai, en effet, examiné le noyau du grand pectoral, noyau qui est bien limité, et je l'ai trouvé intact, malgré une dégénérescence complète du muscle correspondant. Ayant établi que les cellules radiculaires motrices ne jouent aucun rôle dans l'atrophie musculaire des myopathiques, de même que l'écorce cérébrale, il nous reste à nous demander si d'autres portions du système nerveux central n'interviennent pas dans la genèse de la dystrophie musculaire progressive, ce que nous allons examiner dans le chapitre suivant.

ÉTIOLOGIE ET PATHOGÉNIE DES MYOPATHIES PRIMITIVES. — Hérédité. — Le facteur essentiel, sinon unique, dans la genèse des myopathies, c'est l'hérédité directe et similaire dans la plupart des cas. Elle a été mise en valeur dans les chapitres précédents; aussi nous n'insisterons pas davantage sur ce sujet.

Age. — Après l'hérédité, l'âge entre en ligne de compte comme facteur étiologique. La myopathie, ainsi que nous l'avons vu, peut apparaître dès la naissance de l'enfant, dans la première et la seconde enfance, ou bien encore débuter dans l'adolescence.

Sexe. — Tous les auteurs qui ont eu l'occasion d'examiner plusieurs malades atteints de myopathie et spécialement les paralysies pseudo-hypertrophiques, ont été frappés de la fréquence de cette

dernière affection chez les enfants du sexe masculin. C'est à peine si on trouve dix, onze jeunes filles sur cent malades. Sur quatorze observations de paralysie pseudo-hypertrophique que Mme Sacara a publiées, elle n'a relevé cette maladie que sur une seule jeune fille. Gowers donne une proportion plus forte, une sur quatre. Juglis insiste sur le fait que, dans ses cas, l'hérédité s'est transmise par les femmes sans qu'elles aient présenté la paralysie pseudo-hypertrophique. Dans les familles où la maladie frappe plusieurs frères, elle atteint presque exclusivement les garçons, tandis que les filles restent indemnes, malgré qu'elles se trouvent dans les mêmes conditions apparentes d'hérédité que les garçons. Un exemple très démonstratif de ce genre nous est donné par le Dr Méryon, qui a observé, dans une famille, quatre frères, tous affectés de paralysie pseudo-hypertrophique, pendant que les quatre filles, les sœurs, ont été bien portantes.

Un autre exemple, aussi curieux et démonstratif, nous est fourni par l'observation de Mme Sacara, concernant deux jumeaux, un garçon et une fille; le garçon a été atteint de paralysie pseudo-hypertrophique quelques mois après la naissance, tandis que sa sœur, à un âge assez avancé, n'a présenté aucun trouble. Fait encore curieux, parfois les femmes ne sont pas toujours atteintes dans les premières années de la vie, mais la maladie apparaît tardivement et son évolution est plus lente. Eulenburg, Singer et Westphal, Suckling (1) ont publié des cas de ce genre.

Race. — Nous manquons complètement de documents sur l'influence que la race peut exercer comme facteur étiologique dans l'apparition de la paralysie pseudo-hypertrophique. Toutefois, je ne saurais passer sous silence la remarque faite par Remak, à l'occasion d'un myopathique présenté par Sperling (2) à la Société de psychiatrie et de neurologie de Berlin, que, dans ses observations et celles publiées par Westphal, il s'agissait d'israélites. Sander ajoute qu'il a observé aussi plusieurs cas de myopathie chez les juifs, mais il faut tenir compte du fait que certains de ces malades viennent de l'Orient pour consulter les médecins des grandes villes, et que, parmi ceux-ci, se trouvent précisément beaucoup de juifs. D'après quelques recherches statistiques que j'ai faites, il en résulterait également que la paralysie pseudo-hypertrophique serait plus fréquente chez les juifs : mais les différences de nombre entre les chrétiens et les juifs ne sont pas très accentuées pour permettre d'en tirer des conclusions générales. Eshner (3), qui a fait des études de statistique

(1) Suckling, Pseudo-hypertrophic paralysie in a coornan (*The Brit. med. Journ.*, 1889, p. 82).

(2) Sperling, *Berliner Gesellschaft für Psychiatrie und Nervenkrankheiten*, séance du 11 mars 1889.

(3) Eshner, A contribution to the statistics of the muscular dystrophie (*Journ. of the nerv. and ment. dis.*, p. 641, 1897).

raison qu'elles ont été considérées par un certain nombre d'auteurs comme un produit artificiel dû à l'action des réactifs, et particulièrement de l'acide osmique, sur la substance contractile de la fibre musculaire. F. Pick (1), dans son travail récent sur l'atrophie musculaire progressive, se rattache à cette opinion. Il s'agirait là d'une espèce de contraction permanente due à la rétraction partielle des fibrilles musculaires. Erb, Friedreich, Singer, Babès, Roth, moi-même, avons considéré ces zones comme relevant d'un processus pathologique. Je ne veux pas nier l'action que certains réactifs, et particulièrement l'acide osmique, peuvent avoir sur la substance contractile, mais je ne saurais accepter l'opinion des auteurs qui affirment que les zones que j'attribue à la nécrose de coagulation, sont toujours dues à des artifices de préparation. Tout d'abord, si on prend des précautions pour empêcher la rétraction des fibres musculaires, en suivant les conseils de Ranvier, on observe néanmoins les modifications que nous venons de décrire. D'autre part, la présence des mêmes lésions dans les muscles extraits du cadavre, et fixés de manière très différente, ne laisse aucun doute que la nécrose de coagulation, dans les myopathies progressives primitives, représente une lésion pathologique due à la myopathie elle-même. Néanmoins, il faut savoir qu'il s'agit là d'une lésion que l'on rencontre dans les formes les plus variées de l'atrophie musculaire, quelle qu'en soit l'origine.

J'ai eu l'occasion de rencontrer parfois, dans certaines fibres musculaires, une lésion sur laquelle quelques auteurs ont attiré l'attention dernièrement et connue sous le nom de *sarcolyse*. Elle consiste dans la présence d'une auréole plus ou moins volumineuse autour des noyaux du sarcoplasma (fig. 67). Cette zone claire a été considérée comme une espèce de fonte du myoplasma par l'action chimique des substances sécrétées par le noyau. De Buck (2) a insisté de nouveau sur cette lésion à propos d'un kyste musculaire, et, à cette occasion, il rappelle que la formation de vacuoles dans la fibre musculaire a été interprétée par Metchnikoff et Volkmann, comme résultant d'une digestion du myoplasme analogue à la chondrolyse. Je tiens à faire remarquer que, tout en admettant une signification vitale à la production des vacuoles, je ne pense pas pourtant qu'on ait le droit de reconnaître que toutes les vacuoles qui se produisent dans les fibres musculaires altérées soient sous la dépendance de l'activité biologique des noyaux du sarcoplasma. J'ai en effet rencontré des vacuoles là où on n'apercevait aucun noyau musculaire. Aussi, je crois que les modes de formation des vacuoles dans le tissu musculaire comme ailleurs sont multiples, et que, tout en reconnaissant

(1) F. Pick, *loc. cit.*

(2) De Buck et van Waelst, A propos d'un kyste musculaire (*Bull. de l'Acad. royale de Belgique*, 1901).

que parfois elles sont dues à la fonte vitale du myoplasme, je peux affirmer aussi que, dans certaines

Fig. 66.

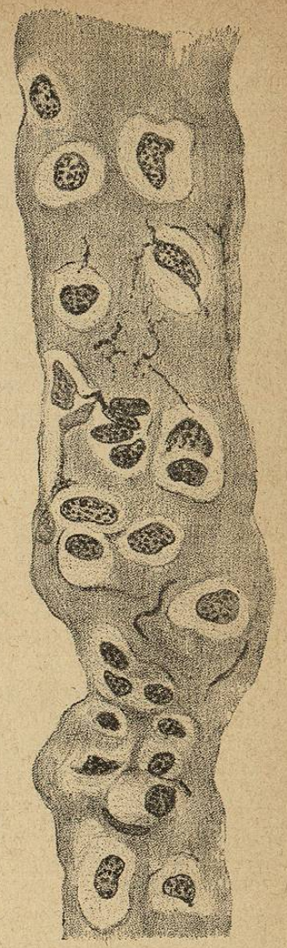

Fig. 67.

Fig. 66. — Section longitudinale d'une fibre musculaire du diaphragme provenant d'un cas de paralysie pseudo-hypertrophique. Une partie de la fibre devenue uniforme et sans striation est enroulée sur elle-même. Les interstices créés par cet enroulement contiennent beaucoup de noyaux proliférés. La fibre altérée présente des lésions connues sous le nom de *dégénérescence hyaline*, ou plutôt, comme je le pense, de *nécrose de coagulation*.

Fig. 67. — Section longitudinale d'une fibre musculaire provenant d'un cas de paralysie pseudo-hypertrophique. La fibre a complètement perdu sa striation, et presque tous les noyaux sont entourés d'une auréole pâle, d'origine sarcoplasmique. En outre, on voit des espèces de filaments serpigineux ou moniliformes que je considère comme des expansions nucléaires.

circonstances, ces vacuoles représentent un produit artificiel.

M. Babès (1) a surtout insisté sur les lésions du système vasculaire. D'après lui, les vaisseaux, au début de la myopathie, sont déjà entourés d'une couche de cellules, ou bien leurs parois mêmes se trouvent en état de prolifération. En même temps, le tissu interstitiel est plus riche en cellules, les lymphatiques sont dilatés, il existe une espèce d'œdème et les muscles commencent à se dissocier; les cellules de la gaine musculaire deviennent plus volumineuses et présentent un commencement de véritable hypertrophie. En dehors de l'hypertrophie des parois vasculaires, M. Babès a décrit une thrombose des vaisseaux par une masse hyaline bien colorée par la safranine. Cette thrombose serait due à la transformation hyaline de la fibrille. D'après l'auteur, l'artérite et la thrombose sont locales et limitées aux rayons des lésions musculaires. Aussi est-il conduit à admettre que la lésion primitive dans les myopathies réside dans un processus anormal de l'appareil vasculaire qui consiste dans une insuffisance des vaisseaux veineux et lymphatiques, en même temps qu'en une prolifération des vaisseaux et de leurs parois. Il n'est pas douteux, d'après Babès, qu'à côté de ces lésions vasculaires, l'innervation des vaisseaux ne soit aussi anormale. L'altération du grand sympathique pourrait expliquer une partie de ces lésions.

D'autres auteurs, parmi lesquels nous pouvons citer Schültze, Erb, ont décrit des lésions des vaisseaux dans la myopathie, sans leur attribuer une grande importance. A mon avis, les troubles et lésions vasculaires constituent une réaction d'adaptation au processus anormal créé par la myopathie, et sous la dépendance de celle-ci. Ce sont les lésions primitives musculaires et spécialement les désordres de l'équilibre nutritif du myoplasma et du sarcoplasma qui sollicitent l'intervention de l'appareil vasculaire, lequel réagit en conséquence.

En ce qui concerne les modifications de la striation du muscle, nous trouvons des variations très grandes. Parfois, cette striation est dense, les bandes obscures sont très rapprochées et la bande claire est diminuée de hauteur. D'autres fois, la direction de la striation est changée; au lieu que les bandes soient rectilignes et parallèles, elles deviennent curvilignes, convexes ou concaves; enfin, parfois encore, l'orientation des fibrilles est tellement changée, que celles-ci ont un trajet sinueux, ou même, elles affectent la *disposition en boucles*. Un beau spécimen de ce genre nous est offert par la figure 68.

Depuis que Blocq et moi (2) avons noté l'intégrité des faisceaux neuro-musculaires dans un cas de myopathie du type Landouzy-Dejerine, tous les auteurs qui ont examiné les muscles provenant de

(1) Babès, Lésions histologiques des muscles dans les différentes formes de myopathie primitive (*Ann. de l'Inst. de bactér. de Bucarest*, 1re année, 1888-89. Bucarest, 1891).

(2) Blocq et Marinesco, Sur un cas de myopathie primitive progressive du type Landouzy-Dejerine avec autopsie (*Arch. de neurol.*, 1893, nº 74).

malades ayant présenté toutes les espèces de forme de myopathie primitive ont fait la même remarque. C'est ici que nous devons citer Roth, Batten, Grünbaum, Sherrington, Horsley, Schlessienger, Spiller, etc., et cette constatation n'a pas reçu encore une explication satisfaisante. J'admets aujourd'hui encore comme autrefois, que les faisceaux neuro-musculaires sont, d'apparence, intacts dans la plupart des cas de myopathie; cependant, je ne saurais affirmer que cette intégrité est absolue ni qu'elle puisse être d'une constance exceptionnelle.

En effet, en examinant les muscles d'un cas de myopathie généralisée, qui probablement avait été précédée d'une pseudo-hypertrophie, j'ai trouvé que les fibres musculaires de ce faisceau présentaient une dégénérescence granulo-graisseuse plus ou moins étendue (fig. 68). Aussi, il est fort probable qu'il ne s'agit pas d'un cas isolé, et que si on faisait tous les examens dans les mêmes conditions, on trouverait que ce faisceau ne reste pas si intact, comme les auteurs le croient généralement. Néanmoins, je reconnais volontiers que ces faisceaux musculaires sont beaucoup plus résistants à l'envahissement du processus atrophique de la myopathie progressive.

Fig. 68. — Section transversale d'un faisceau neuro-musculaire constitué principalement par des fibres musculaires ayant subi la dégénérescence granulo-graisseuse.

Nous avons critiqué, en décrivant la paralysie pseudo-hypertrophique, la valeur des lésions du système nerveux, lésions qui ont été retrouvées par différents auteurs. Nous ne reviendrons plus sur ce sujet, car la discussion sur la nature primitive des myopathies me

semble close. En effet, tous les examens pratiqués sur le système nerveux central et périphérique, dans différents cas de myopathie du type Landouzy-Dejerine et de la forme juvénile d'Erb, sont restés négatifs; si parfois on a décrit des lésions, peu étendues du reste, des nerfs intramusculaires, elles doivent être considérées comme accidentelles et sans valeur pour le processus myopathique. Il n'y a que les plaques terminales motrices qui ont été trouvées altérées par M. Babès et par moi, dans trois cas de myopathie. Nous nous sommes servis de la méthode de Ranvier pour déceler ces lésions. Or l'atrophie et la dégénérescence des plaques terminales motrices constituent une lésion secondaire à l'altération de la fibre musculaire, car la dégénérescence profonde de cette dernière entraîne à sa suite des modifications des plaques motrices. Il y a cependant une question que suscitent l'atrophie et la disparition des plaques terminales motrices : comment se fait-il que cette disparition des plaques terminales motrices n'entraîne pas des modifications dans les cellules nerveuses correspondantes? Nous savons aujourd'hui que les réactions provoquées dans les centres nerveux par la section d'un nerf sont d'autant plus accentuées qu'on se rapproche de l'origine de ce nerf, et *vice versa*.

Or, les plaques motrices représentant la terminaison des fibres nerveuses ne déterminent pas de modifications apparentes dans les cellules nerveuses, d'autant plus que la dégénérescence de ces plaques terminales se fait lentement et successivement. J'ai, en effet, examiné le noyau du grand pectoral, noyau qui est bien limité, et je l'ai trouvé intact, malgré une dégénérescence complète du muscle correspondant. Ayant établi que les cellules radiculaires motrices ne jouent aucun rôle dans l'atrophie musculaire des myopathiques, de même que l'écorce cérébrale, il nous reste à nous demander si d'autres portions du système nerveux central n'interviennent pas dans la genèse de la dystrophie musculaire progressive, ce que nous allons examiner dans le chapitre suivant.

ÉTIOLOGIE ET PATHOGÉNIE DES MYOPATHIES PRIMITIVES. — Hérédité. — Le facteur essentiel, sinon unique, dans la genèse des myopathies, c'est l'hérédité directe et similaire dans la plupart des cas. Elle a été mise en valeur dans les chapitres précédents; aussi nous n'insisterons pas davantage sur ce sujet.

Age. — Après l'hérédité, l'âge entre en ligne de compte comme facteur étiologique. La myopathie, ainsi que nous l'avons vu, peut apparaître dès la naissance de l'enfant, dans la première et la seconde enfance, ou bien encore débuter dans l'adolescence.

Sexe. — Tous les auteurs qui ont eu l'occasion d'examiner plusieurs malades atteints de myopathie et spécialement les paralysies pseudo-hypertrophiques, ont été frappés de la fréquence de cette

dernière affection chez les enfants du sexe masculin. C'est à peine si on trouve dix, onze jeunes filles sur cent malades. Sur quatorze observations de paralysie pseudo-hypertrophique que Mme Sacara a publiées, elle n'a relevé cette maladie que sur une seule jeune fille. Gowers donne une proportion plus forte, une sur quatre. Juglis insiste sur le fait que, dans ses cas, l'hérédité s'est transmise par les femmes sans qu'elles aient présenté la paralysie pseudo-hypertrophique. Dans les familles où la maladie frappe plusieurs frères, elle atteint presque exclusivement les garçons, tandis que les filles restent indemnes, malgré qu'elles se trouvent dans les mêmes conditions apparentes d'hérédité que les garçons. Un exemple très démonstratif de ce genre nous est donné par le Dr Méryon, qui a observé, dans une famille, quatre frères, tous affectés de paralysie pseudo-hypertrophique, pendant que les quatre filles, les sœurs, ont été bien portantes.

Un autre exemple, aussi curieux et démonstratif, nous est fourni par l'observation de Mme Sacara, concernant deux jumeaux, un garçon et une fille; le garçon a été atteint de paralysie pseudo-hypertrophique quelques mois après la naissance, tandis que sa sœur, à un âge assez avancé, n'a présenté aucun trouble. Fait encore curieux, parfois les femmes ne sont pas toujours atteintes dans les premières années de la vie, mais la maladie apparaît tardivement et son évolution est plus lente. Eulenburg, Singer et Westphal, Suckling (1) ont publié des cas de ce genre.

Race. — Nous manquons complètement de documents sur l'influence que la race peut exercer comme facteur étiologique dans l'apparition de la paralysie pseudo-hypertrophique. Toutefois, je ne saurais passer sous silence la remarque faite par Remak, à l'occasion d'un myopathique présenté par Sperling (2) à la Société de psychiatrie et de neurologie de Berlin, que, dans ses observations et celles publiées par Westphal, il s'agissait d'israélites. Sander ajoute qu'il a observé aussi plusieurs cas de myopathie chez les juifs, mais il faut tenir compte du fait que certains de ces malades viennent de l'Orient pour consulter les médecins des grandes villes, et que, parmi ceux-ci, se trouvent précisément beaucoup de juifs. D'après quelques recherches statistiques que j'ai faites, il en résulterait également que la paralysie pseudo-hypertrophique serait plus fréquente chez les juifs : mais les différences de nombre entre les chrétiens et les juifs ne sont pas très accentuées pour permettre d'en tirer des conclusions générales. Eshner (3), qui a fait des études de statistique

(1) Suckling, Pseudo-hypertrophic paralysie in a coornan (*The Brit. med. Journ.*, 1889, p. 82).

(2) Sperling, *Berliner Gesellschaft für Psychiatrie und Nervenkrankheiten*, séance du 11 mars 1889.

(3) Eshner, A contribution to the statistics of the muscular dystrophie (*Journ. of the nerv. and ment. dis.*, p. 641, 1897).