encore on peut même fermer complètement la plaie au moyen d'une suture à étages (p. 18).

Cette méthode de la ligature double, introduite dans la pratique par *Abernethy* et *Maunoir*, a cela d'avantageux que les moignons du tronc artériel sectionné se rétractent dans les tissus et échappent ainsi à toute tension; de plus, après la division du vaisseau, nous reconnaissons à sa lumière même que c'est bien réellement l'artère qui a été liée. Cette méthode convient donc bien pour les opérations sur le cadavre.

Après avoir terminé sa ligature, l'élève ne manquera jamais de rafraîchir ses connaissances d'anatomie topographique chirurgicale, en disséquant la région dans laquelle se trouve le vaisseau qu'il vient de lier.

Au lieu de la ligature à ciel ouvert, telle qu'on vient de la décrire, *Middeldorpf* avait préconisé la ligature percutanée; *Fleet Speir* recommandait de diviser l'artère au moyen de l'écraseur. On avait du reste imaginé autrefois divers autres procédés de ligature dans la continuité des tissus, qui n'ont plus de nos jours aucune valeur pratique.

La manière de lier les artères ouvertes à la surface d'une plaie, s'apprend le mieux, sur le cadavre, à l'occasion des amputations; nous la décrirons donc plus tard.

La ligature des veines dans la continuité des tissus se pratique beaucoup plus rarement que celle des artères. On la redoutait même autrefois à cause du danger de la suppuration et de l'infection purulente. Aujourd'hui nous serions autorisés à la faire en cas de besoin. Le procédé de ligature des veines est du reste identique à celui de la ligature des artères; l'isolement des troncs veineux est toutefois plus laborieux, à cause de leur adhérence plus intime au tissu conjonctif ambiant.

DEUXIÈME CHAPITRE

Ligature des artères en particulier

I. Tronc brachio-céphalique ou artère innominée.

Anatomie topographique.

Après sa sortie de la crosse aortique, l'artère innominée suit la direction d'une ligne tirée du milieu de l'articulation de la poignée du sternum avec le corps de cet os, jusqu'à l'articulation sterno-claviculaire du côté droit. A environ six millimètres au-dessus de cette articulation, derrière la portion sternale du sterno-cleido-mastoïdien, elle se divise en carotide primitive et sous-clavière droite. La longueur du tronc brachio-céphalique est en moyenne d'environ 2 centimètres. Dans son trajet vers la droite il repose sur la trachée, répond à droite au tronc veineux brachio-céphalique droit qui est un peu plus superficiel, et à gauche à l'artère carotide gauche qui en montant s'éloigne de lui. La veine innominée gauche croise sa racine en se portant à gauche et en

haut; devant son extrémité supérieure rampe la veine thyroïdienne inférieure droite venant s'aboucher dans la veine innominée droite. La division de cette dernière a lieu un peu plus superficiellement et plus bas que celle du tronc artériel de même nom et juste derrière l'articulation sterno-claviculaire. Entre l'artère et la veine innominée droite passe le rameau cardiaque du nerf vague. Le tronc de celui-ci et le phrénique se trouvent derrière la veine. Au cou, le bord droit de l'artère innominée repose sur le sommet de la cavité pleurale, tandis que son bord gauche dépasse d'habitude le bord interne du sterno-cleido-mastoïdien. C'est en ce dernier point que l'on sent battre l'artère dans la fosse jugulaire, et à ce même niveau on trouve devant elle les deux muscles rubannés sterno-hyoïdien et sterno-thyroïdien du côté droit. Le tronc brachio-céphalique est habituellement situé tout entier derrière la paroi du thorax, mais en renversant la tête en arrière on peut le faire saillir légèrement hors de l'ouverture supérieure de la cavité thoracique.

Fig. 30.

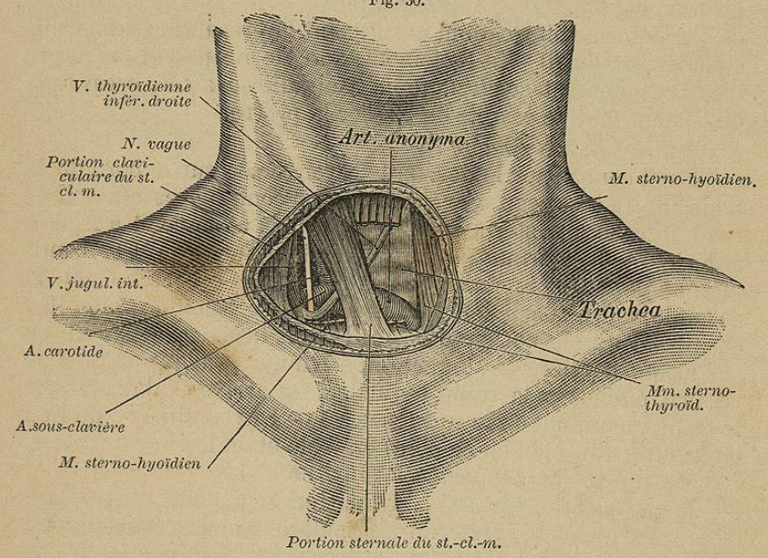

Topographie de l'artère innominée au niveau de la fosse jugulaire.
(La portion sternale du m. sterno-cleido-mastoïdien est attirée un peu en dedans, la veine jugulaire en dehors; l'artère fait saillie hors de l'ouverture supérieure du thorax, grâce au renversement de la tête en arrière).
Art. anonyma : tronc brachio-céphalique. *Trachea :* trachée.

Ligature.

Procédé de *Mott* (1818) :

La tête du sujet étant attirée en arrière et un peu à gauche, on pratique à la peau une incision de 8 centimètres, qui part du milieu du bord supérieur du sternum et se dirige en dehors le long du bord supérieur de la clavicule droite; une seconde incision de même longueur est tracée le long du bord interne du sterno-cleïdo-mast. et vient se réunir à la première au niveau de son extrémité interne, de façon à délimiter ainsi un lambeau

triangulaire. Ce lambeau, comprenant la peau et le peaucier, est disséqué et relevé; la portion sternale du sterno-cleïdo-mast. est alors sectionnée transversalement au niveau de son insertion, puis on incise les muscles sterno-hyoïdien et sterno-thyroïdien et on les refoule à gauche vers la trachée. On divise le feuillet profond de l'aponévrose cervicale, et à quelques lignes au-dessus du sternum on met à nu l'artère carotide primitive dont on détache, pour les rétracter au dehors, le nerf pneumo-gastrique et la veine jugulaire interne. On découvre de la même façon l'artère sous-clavière et on la poursuit jusqu'au tronc innominé; le nerf récurrent et le phrénique sont refoulés sur le côté. Il reste alors à isoler le tronc artériel brachio-céphalique du tissu conjonctif qui l'entoure, puis à le lier à 1 1/2 centimètre de son point de bifurcation, en prenant la précaution de faire la constriction du fil très-lentement, afin de ne pas interrompre trop brusquement la circulation. L'aiguille à artère est passée de bas en haut de crainte de blesser la plèvre.

Procédé de *Graefe* :

Sujet couché sur le dos, la tête renversée sur le bord de la table. Faire à la peau une incision de 6 centimètres qui suit le bord interne du sterno-cleïdo-mastoïdien et descend à la face antérieure du sternum sur une étendue d'environ 1 1/2 centimètre. Enfoncer le doigt indicateur à la recherche de la carotide, entre la portion sternale du sterno-cleïdo-mastoïdien et le bord du sterno-hyoïdien, et l'ayant trouvée, la suivre en bas jusque derrière la poignée du sternum, pendant qu'un aide rétracte en dehors la veine jugulaire. On arrive de la sorte sur le tronc innominé, on le suit jusqu'à 1 — 1 1/2 centimètre du lieu de sa bifurcation, et en ce point on isole et on lie.

Procédé de *Langenbeck* (Fig. 31) :

Même position du sujet. L'incision commence un peu au-dessus de l'articulation sterno-claviculaire gauche, court le long du bord supérieur du sternum, et très près de ce bord, en décrivant une courbe légèrement convexe en bas, et atteint ainsi l'articulation droite; de là elle remonte sur une étendue de quelques centimètres le long du bord interne du sterno-cl.-mast. droit : la peau se rétracte aussitôt d'elle-même vers le haut. On divise le feuillet superficiel de l'aponévrose cervicale et l'on aperçoit les muscles sterno-hyoïdien et sterno-thyroïdien de chaque côté; on sectionne transversalement ces muscles à droite et à gauche ou seulement à droite suivant les circonstances. On laisse généralement intacte la portion sternale du sterno-cleïdo-mastoïdien. On isole ensuite le vaisseau et on lie comme il a été dit pour les autres procédés.

Le rétablissement de la circulation se fait par l'intermédiaire de la carotide et de la vertébrale gauches qui envoient du sang

dans les branches terminales de la carotide et de la vertébrale droites; il est favorisé aussi, quoique dans une plus faible mesure, par l'anastomose des intercostales provenant de l'aorte, avec l'intercostale supérieure et les thoraciques naissant de la

Fig. 31.

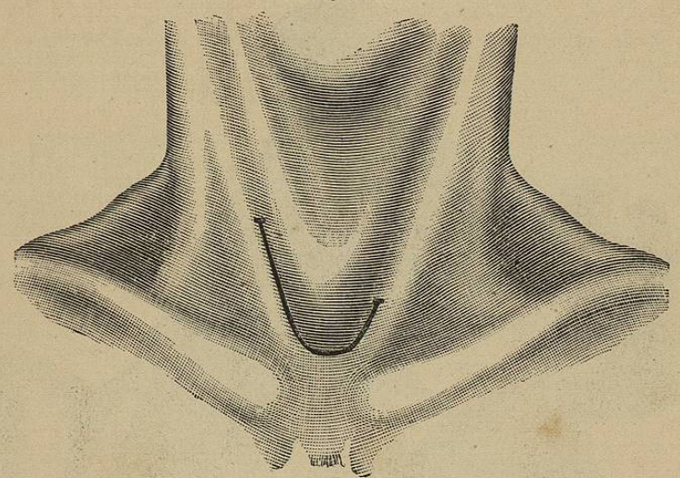

Incision pour la ligature du tronc innominé, d'après *Langenbeck*.

sous-clavière, et en outre par l'anastomose de l'épigastrique, branche de l'iliaque externe, avec la mammaire interne, branche de la sous-clavière.

II. Artère carotide primitive.

Anatomie topographique (Fig. 32, comp. Fig. 30).

L'artère carotide primitive naît à droite du tronc innominé, à gauche de la crosse de l'aorte; elle suit la direction d'une ligne tirée de l'articulation sterno-claviculaire au bord antérieur du lobule de l'oreille. Comme la crosse aortique se dirige d'avant en arrière et de droite à gauche, la carotide droite se trouve être un peu plus superficielle que la gauche; elle est en même temps plus courte que celle-ci d'une longueur égale à celle du tronc innominé. Dans nos dissections sur le cadavre, nous trouvons l'artère située dans un triangle dont le bord externe est formé par le sterno-cleido-mastoïdien, le bord interne par la trachée et le larynx, et le bord supérieur par la prolongation en arrière et en dehors de la grande corne de l'os hyoïde. Mais, comme grâce à sa liaison intime avec l'aponévrose cervicale, le muscle sterno-cleido-mastoïdien s'étend réellement plus fort en avant que la chose ne le paraît sur le cadavre, il en résulte que sur le vivant l'artère est recouverte par ce muscle sur presque tout son parcours; la partie supérieure du vaisseau siége seule en dedans du muscle. Dans son tiers inférieur l'artère est également recouverte par le m. omo-hyoïdien qui la croise dans son trajet oblique de bas en haut et de dehors en dedans, et aussi par les m. sterno-hyoïdien et sterno-thyroïdien. La veine jugulaire siége au côté antérieur et externe de l'artère; quand elle est fortement remplie de sang sur le cadavre, elle la cache même presque complète-

ment. L'aponévrose cervicale fournit une gaine commune à l'artère et à la veine, mais en outre chaque vaisseau a la sienne propre. Le nerf pneumo-gastrique est situé dans la gaine commune; il y occupe en arrière le sillon formé par l'artère et la veine juxtaposés. Derrière ce paquet vasculo-nerveux

Fig. 32.

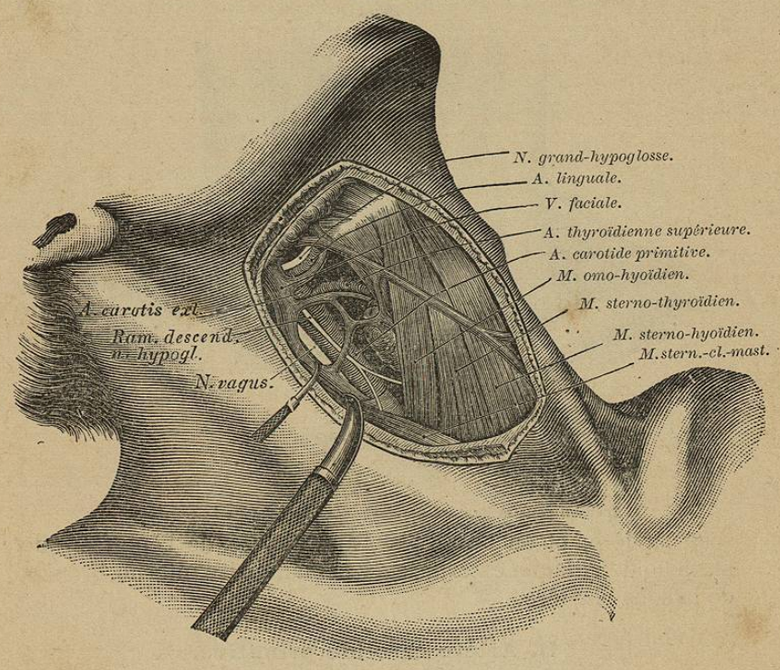

Topographie de la carotide primitive au niveau de l'espace compris entre le cartilage cricoïde et l'os hyoïde.

A. carotis ext. : artère carotide externe. *Ram. descend. n. hypogl.* : rameau descendant du nerf grand hypoglosse. *N. vagus* : nerf pneumo-gastrique.

se trouve le grand sympathique. Les muscles grand droit antérieur et long du cou séparent l'artère de la colonne vertébrale. La glande thyroïde siège tout-à-fait en dedans de la carotide et quelquefois la recouvre en partie; une ou deux branches de la veine thyroïdienne supérieure croisent transversalement la face antérieure de l'artère. Sur la gaine vasculaire commune rampe le rameau descendant du nerf grand-hypoglosse se dirigeant en bas pour aller s'anastomoser en forme d'anse avec une branche du plexus cervical; cette anse constitue un excellent point de repère pour la ligature de la carotide. Au niveau du bord supérieur du cartilage thyroïde, l'artère se divise en carotide interne et en carotide externe. Elle ne donne aucune collatérale sur toute la longueur de son parcours.

Il arrive parfois que la carotide primitive gauche naît également du tronc brachio-céphalique, et se dirige alors en haut, en passant obliquement au devant ou en arrière de la trachée. Le point de bifurcation de la carotide est parfois moins élevé qu'il ne vient d'être dit; rarement il l'est davantage.

Ligature.

On la pratique chaque fois que c'est possible, à la hauteur du cartilage cricoïde, plus rarement au niveau de la partie inférieure de l'artère au dessus de l'articulation sterno-claviculaire.

1. Ligature à la hauteur du cartilage cricoïde, d'après A. Cooper.

(V. l'incision inférieure de la fig. 33.)

Le corps est placé sur le dos, un billot sous les épaules pour faire pencher la tête en arrière, la face légèrement inclinée du côté opposé à celui où l'on opère. Le chirurgien se tient du côté de l'artère à lier.

Fig. 33.

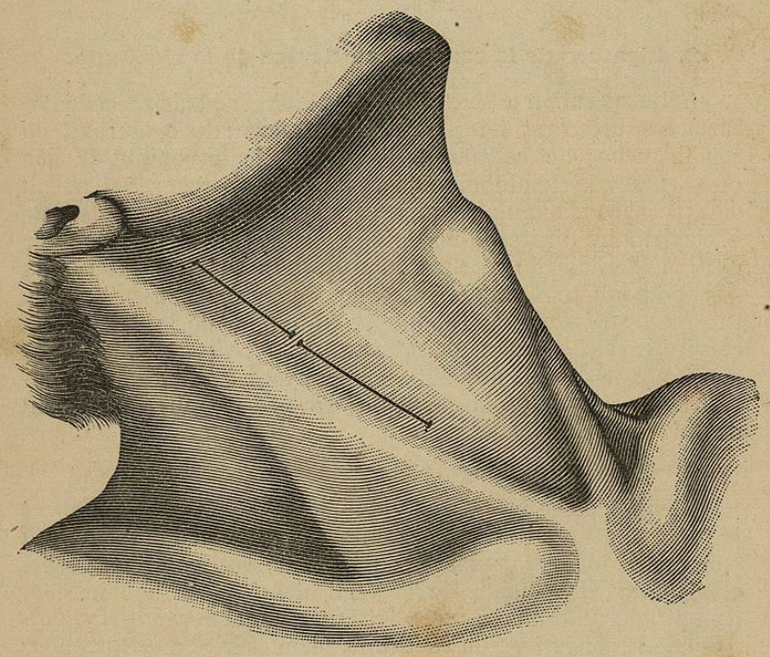

Incisions pour la ligature de la carotide primitive et pour celle de la carotide externe.

Une incision de 6 centimètres divise la peau et le peaucier le long du bord interne du sterno-cleido-mastoïdien, et met ce bord à nu; cette incision commence en haut au niveau du bord supérieur du cartilage thyroïde. Sur les sujets très-gras, on ne peut parfois reconnaître exactement le bord du muscle précité;

l'incision suit alors la direction d'une ligne tirée de l'articulation sterno-claviculaire vers l'apophyse mastoïde. On dissèque ensuite le tissu conjonctif situé entre le sterno-mastoïdien et la longue musculature du larynx; le sterno-mastoïdien est refoulé en dehors, le sterno-hyoïdien et le sterno-thyroïdien en dedans, et l'omo-hyoïdien est attiré en bas à l'aide d'un crochet mousse. La gaine vasculaire est maintenant à découvert dans la plaie, et sur elle se voit le rameau descendant de l'hypoglosse qu'on écarte en dehors. On ouvre la gaine sur une étendue de 2 centimètres, et l'on isole l'artère, pendant qu'avec un rétracteur un aide maintient également en dehors la veine jugulaire interne. Le porte-fil est introduit de dehors en dedans, et l'on évite soigneusement à ce moment de saisir avec l'artère non seulement le nerf vague, mais même le grand sympathique qu'on pourrait atteindre en traversant la paroi postérieure de la gaine vasculaire.

2. Ligature de la carotide au dessus de la clavicule.

Cette opération est beaucoup plus difficile que la précédente, l'artère se trouvant ici plus profondément située, surtout du côté gauche; de ce côté aussi il faut tenir compte de son rapport avec le canal thoracique. On peut rechercher l'artère soit dans l'espace triangulaire qui sépare les deux insertions sternale et claviculaire du sterno-mastoïdien, soit au bord interne de la portion sternale de ce muscle, soit enfin au bord externe du sterno-hyoïdien. Comme point de repère nous avons ici le tubercule antérieur de l'apophyse transverse de la 6e vertèbre cervicale (tubercule de *Chassaignac*) : il fait une saillie manifeste au devant des autres apophyses à environ 6 centimètres au-dessus de la clavicule; l'artère se trouve au devant de lui.

Procédé de *Malgaigne* :

Même position du corps que précédemment; seulement la tête est attirée directement en arrière. L'incision de la peau commence immédiatement au dessus de l'articulation sterno-claviculaire et remonte de là verticalement sur une hauteur d'environ 6 centimètres. En divisant ensuite le feuillet superficiel de l'aponévrose, on met à nu le muscle sterno-hyoïdien; on rétracte ce muscle en dedans; un second rétracteur attire le sterno-mastoïdien en dehors. On divise alors le feuillet profond de l'aponévrose, et l'on sent à côté de la trachée le cordon dur formé par l'artère; on ouvre la gaine commune au bord interne du paquet vasculaire; on attire en dehors la veine jugulaire interne et le nerf vague, et l'on passe le fil de dehors en dedans. Pendant que l'on recherche le vaisseau, il est bon de fléchir

légèrement la tête en avant, dans le but de diminuer la tension des muscles; dans les cas difficiles on pourrait même inciser transversalement le muscle sterno-hyoïdien et la portion sternale du sterno-mastoïdien.

Procédé d'*Allan Burns* et *Scarpa* :

La découverte de l'artère se fait comme dans le procédé de *Malgaigne*; seulement l'incision tombe ici sur le bord interne de la portion sternale du sterno-cleïdo-mastoïdien; en outre cette même portion sternale est sectionnée par dessous la peau et refoulée en dehors.

Procédé de *Zang* :

Il consiste à rechercher le vaisseau entre les deux chefs du muscle sterno-cleïdo-mastoïdien. Cette opération est rendue difficile par la confluence en cet endroit de la veine jugulaire, du nerf vague, et à gauche, du canal thoracique. Le corps et la tête sont placés comme pour 1. On fait une incision partant du bord supérieur de la clavicule, et montant sur une hauteur de 6 à 8 centimètres le long du bord externe de la portion sternale du muscle. Les deux chefs de celui-ci sont écartés l'un de l'autre, le muscle omo-hyoïdien est refoulé en dehors. Il reste encore à diviser le feuillet profond de l'aponévrose cervicale, à isoler l'artère et à passer le fil de dehors en dedans, pendant que la veine jugulaire et le nerf vague sont rétractés en dehors.

A la suite de cette ligature la circulation se rétablit par l'intermédiaire de la carotide primitive de l'autre côté, par les deux vertébrales, et la thyroïdienne inférieure du côté de la ligature; ces différents vaisseaux renvoient le sang dans tout le district qui en était privé, par la voie des branches terminales de la carotide liée, par le cercle artériel de Willis, et par la thyroïdienne supérieure.

III. Artère carotide externe.

Anatomie topographique (Fig. 32).

La direction de la carotide externe n'est pas absolument la même que celle de la carotide primitive; on la représenterait plus exactement par une ligne qui, descendant de l'angle de la mâchoire inférieure, rejoindrait à angle aigu la ligne de direction de la carotide primitive à la hauteur du bord supérieur du cartilage thyroïde. Aussitôt après son origine elle donne naissance par sa paroi antérieure à la thyroïdienne supérieure, qui peut même naître de la carotide primitive lorsque cette dernière se divise plus haut que de coutume. Entre le point d'origine de la thyroïdienne et celui des autres collatérales — linguale, pharyngée, maxillaire externe — qui se détachent d'habitude à la hauteur de l'os hyoïde, il reste suffisamment d'espace pour placer la ligature. En avant la carotide externe est recouverte par le peaucier, le feuillet superficiel de l'aponévrose et la veine faciale; à la hauteur de l'os hyoïde elle est croisée en avant par le nerf grand hypoglosse et plus haut par le ventre postérieur du digastrique. Le rameau descendant du grand hypoglosse longe son bord externe; la carotide interne lui est externe et postérieure, le nerf laryngé supérieur la croise en passant derrière elle.

Ligature.

Même position du tronc et de la tête que pour la carotide primitive; la ligature se place entre la thyroïdienne et la linguale.

Procédé de *Dieterich* :

Faire à la peau une incision de 5 centimètres, commençant à un travers de doigt en dessous du bord de la mâchoire inférieure, et descendant parallèlement au bord interne du sterno-cleïdo-mastoïdien, et à 1 1/2 centimètre en dedans de ce bord. Cette incision divise en même temps le peaucier et l'aponévrose superficielle. Ménager, en pénétrant plus avant, les veines thyroïdienne supérieure, sublinguale et faciale qu'on aperçoit dans l'angle inférieur de la plaie; dans l'angle supérieur se trouvent le muscle digastrique et le nerf hypoglosse. Rétracter la veine faciale en dedans, la carotide interne et la veine jugulaire en dehors, et placer le fil en évitant le nerf laryngé supérieur qui siège à la face postérieure du vaisseau.

Procédé de *Guyon* (Fig. 33, incision supér.)

L'incision de la peau commence juste en dessous de l'angle de la mâchoire inférieure et se dirige vers le bord interne du muscle sterno-cleido-mastoïdien qu'elle rejoint à la hauteur du bord supérieur du cartilage thyroïde. On divise ensuite les couches profondes, comme il a été dit plus haut, et l'artère est isolée et liée sous le nerf hypoglosse, au milieu de l'espace compris entre la thyroïdienne et la linguale.

Wutzer conseille, au cas où l'espace manquerait pour placer la ligature, d'étreindre en même temps la linguale dans l'anse du fil.

La circulation se rétablit après cette ligature, par les artères vertébrales, ophtalmique et thyroïdienne inférieure du côté malade, et par toutes les branches collatérales de la carotide externe du côté opposé.

IV. Artère carotide interne.

Anatomie topographique.

Cette artère est d'abord située au côté externe et postérieur de la précédente, puis elle s'infléchit en dedans, et se trouve alors séparée de la carotide externe par les muscles styloglosse et stylopharyngien. Elle est également en partie recouverte par la veine faciale commune, tandis que la veine jugulaire interne répond à son bord externe et siège un peu plus profondément. Ses rapports avec le nerf vague sont les mêmes que ceux de la carotide primitive; dans son trajet au cou elle ne donne naissance à aucune branche collatérale.

Ligature.

Les incisions qui servent à découvrir la carotide externe peuvent également être utilisées pour aller à la recherche de la carotide interne; il est

pourtant utile de diriger l'extrémité supérieure de l'incision un peu plus en dehors vers le lobule de l'oreille. Pendant l'opération la carotide externe sera refoulée vers la ligne médiane.

Le rétablissement de la circulation est dû principalement au cercle artériel de Willis et à l'artère ophtalmique.

V. Artère thyroïdienne supérieure.

Anatomie topographique (Fig. 32),

Cette artère naît de la face antérieure de la carotide externe immédiatement au-dessus de la division de la carotide primitive, et de cette dernière elle-même quand la division a lieu plus haut que de coutume. Elle s'infléchit bientôt en dedans vers le bord supérieur de la glande thyroïde en passant sous le ventre antérieur du muscle omo-hyoïdien, donne l'artère laryngée pour l'intérieur du larynx, des branches musculaires pour la longue musculature du larynx, et s'épuise enfin à la surface de la glande en y décrivant une courbe avec ses branches terminales.

Ligature.

On emploie pour lier cette artère, ou bien l'incision qui sert à la ligature de la carotide primitive, ou bien celle qui sert à la ligature de la carotide externe; dans le premier cas l'incision doit seulement siéger un peu plus haut, et dans le second, un peu plus bas.

On divise la peau, le peaucier et l'aponévrose superficielle; on fait rétracter en dehors la carotide, la jugulaire interne et le sterno-cleïdo-mastoïdien, et l'on découvre l'artère au-dessus du muscle omo-hyoïdien, dans le triangle que forme ce muscle avec le digastrique et le sterno-mastoïdien *(C. M. Langenbeck)*. En cas de goitre volumineux, il est parfois plus facile de lier l'artère au bord interne de l'omo-hyoïdien; ce muscle est alors rétracté en haut et en dehors *(Walther)*.

VI. Artère linguale.

Anatomie topographique (Fig. 34, compar. fig. 32).

L'artère linguale naît de la circonférence antérieure de la carotide externe à la hauteur de l'os hyoïde; arrivée au dessus de la grande corne de cet os, elle se porte obliquement en haut et en dedans, sous le bord externe du muscle hyoglosse; elle croise dans son trajet la direction du ventre postérieur du digastrique et du stylo-hyoïdien, étant à peu pres parallèle au nerf hypoglosse, qui est plus élevé, et dont elle est séparée ainsi que des muscles précités, par le muscle hyoglosse. Une branche de la veine linguale siège d'habitude avec le nerf hypoglosse et sous ce nerf à la face externe du muscle hyoglosse. L'artère, depuis son origine, jusqu'au point où elle croise le digastrique, offre de nombreuses variétés de siége, tandis que ses rapports avec le muscle hyoglosse et le nerf hypoglosse sont au contraire très-constants.

Ligature.

On peut la lier soit immédiatement près de son lieu d'origine (*Dieterich*), soit au point où elle s'engage sous le bord du muscle hyoglosse (*Roser*), soit derrière ce muscle hyoglosse, entre la grande corne de l'os hyoïde et le bord externe du ventre