postérieur du digastrigue (*Malgaigne, Béclard*), soit enfin derrière le muscle hyoglosse après qu'elle a croisé le digastrique : ligature dans le « trigone lingual » (*Pirogoff-Hueter*).

Fig. 34.

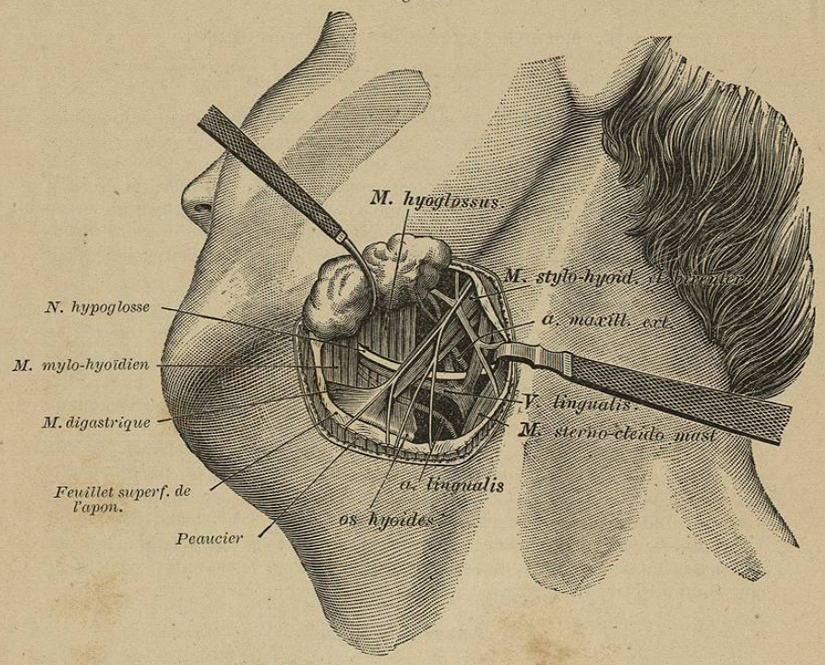

Topographie de la linguale et de la faciale au cou.

M. hyoglossus : muscle hyoglosse. *M. stylo-hyoïd et biventer :* muscles stylo-hyoïdien et digastrique. *A. maxill. ext. ;* artère faciale. *V. lingualis :* veine linguale. *a. lingualis :* artère linguale. *os hyoïdes :* os hyoïde.

1. Procédé de *Malgaigne :*

Le sujet est couché sur le dos, la tête fortement renversée en arrière, le menton tourné du côté opposé à celui où l'on opère; on détermine par la palpation la ligne de la grande corne de l'os hyoïde, puis, parallèlement à celle-ci, et à quelques millimètres au dessus, on divise la peau, le peaucier, et l'aponévrose superficielle sur une étendue de 3 centimètres. La veine faciale qui croise la direction de l'incision est rétractée en dehors ; le bord inférieur de la glande sous-maxillaire qui apparait dans la plaie est relevé légèrement ; on aperçoit aussitôt le tendon du digastrique et immédiatement sous lui le nerf grand hypoglosse. A environ deux millimètres en dessous de ce nerf, on divise transversalement les fibres du muscle hyoglosse et derrière ce dernier on trouve l'artère.

2. Procédé de *Pirogoff-Hueter :*

Position du corps comme pour 1.

Pirogoff conseillait une incision oblique allant de l'apophyse mastoïde à l'os hyoïde; dans les premiers temps, *Hueter*

faisait au-dessus de la grande corne et parallèlement à celle-ci, une incision commençant au point d'union de la grande corne avec le corps de l'os hyoïde et se dirigeant en dehors sur une étendue de 3 à 4 centimètres; plus tard il adopta, pour tous les cas, une incision courbe à convexité tournée vers l'os hyoïde et circonscrivant le bord inférieur de la glande sous-maxillaire.

Le plus sûr moyen de bien circonscrire cette glande consiste, d'après *P. Vogt*, à tirer de l'angle de la mâchoire au menton une ligne courbe dont le milieu atteint le niveau de l'os hyoïde : l'incision devra correspondre au tiers moyen de la courbe ainsi tracée (Fig. 35). On divise le peaucier, et l'aponévrose superficielle dans toute l'étendue de la plaie cutanée; la veine faciale est attirée au dehors, la glande maxillaire en haut. Dès lors on découvre dans le fond de la plaie un espace triangulaire, « le Trigone lingual », qui est limité en dehors par le ventre postérieur du digastrique et le muscle stylo-hyoïdien, en dedans par le bord externe du mylo-hyoïdien, en haut par le nerf hypoglosse très facile à reconnaître. La veine linguale longe le bord inférieur du nerf et doit être soigneusement épargnée. Le fond du triangle est rempli par le muscle hyoglosse, dont on divise transversalement les fibres, entre deux pinces, au milieu même du triangle. L'artère apparait aussitôt, et il ne reste plus qu'à passer le fil.

Fig. 35.

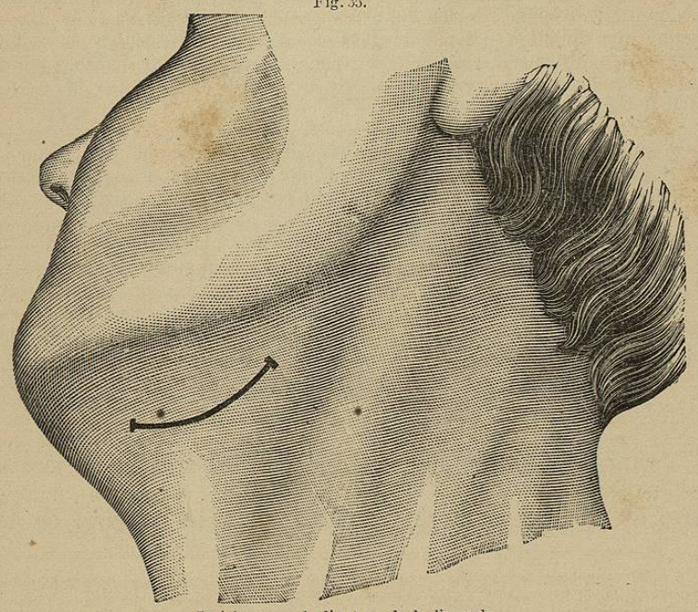

Incision pour la ligature de la linguale.

VII. Artère faciale.

On lierait cette artère (Fig. 34) au bord antérieur du masseter, là où elle monte sur l'os maxillaire inférieur, au moyen d'une incision parallèle au bord de ce muscle.

VIII. Artère temporale.

On peut découvrir le tronc de cette artère en pratiquant à égale distance de l'oreille et du condyle du maxillaire, une incision verticale de 3 centimètres d'étendue.

IX. Artère occipitale.

Une incision verticale de 3 centimètres d'étendue, coupant en son milieu la ligne qui réunit la protubérance occipitale externe au bord postérieur de l'apophyse mastoïde, permettrait de découvrir cette artère.

X. Artère sous-clavière.

Au dessus de la clavicule *.

Anatomie topographique (Fig. 36, compar. fig. 30).

Née à droite du tronc innominé, à gauche, de la crosse aortique, la sous-clavière décrit, en passant par dessus la première côte, un arc à convexité tournée vers le cou; cette convexité est plus accentuée à gauche qu'à droite. L'artère de droite est en même temps plus courte que la gauche d'une longueur égale à celle du tronc innominé. Lorsque l'épaule est relevée, la plus grande partie de la sous-clavière est située derrière la clavicule, mais si l'on abaisse l'épaule et la clavicule, l'artère siège alors en entier au dessus de cette dernière. Elle traverse l'espace compris entre les scalènes antérieur et moyen suivant une direction oblique de dedans en dehors et d'arrière en avant. L'extrémité inférieure du scalène antérieur se trouve ainsi placé au devant de l'artère, tandis que les scalènes moyen et postérieur ainsi que le plexus brachial lui sont postero-externes.

La veine sous-clavière est située au devant de l'artère et en est séparée par le muscle scalène antérieur; la courbe qu'elle décrit est moins prononcée que celle de l'artère, ce qui fait qu'elle est plus profondément cachée derrière la clavicule; elle reçoit la veine jugulaire externe juste au devant de l'insertion du muscle précité. Avant de s'engager entre les scalènes, l'artère sous-clavière est recouverte par l'extrémité inférieure de la veine jugulaire interne; le nerf vague passe là entre les deux vaisseaux, et du côté droit le nerf récurrent s'en détache pour contourner l'artère par en bas et en arrière en remontant au cou. Après son passage à travers les scalènes, la sous-clavière n'est recouverte que par le tissu conjonctif ambiant, l'aponévrose, le peaucier et la peau. Elle descend dans une gouttière creusée à la partie moyenne de la première côte, et s'enfonce à ce niveau sous la clavicule pour gagner l'aisselle.

Ligature.

Avant de pénétrer entre les scalènes, l'artère sous-clavière a déjà fourni ses quatre principales collatérales: vertébrale, mammaire interne, tronc thyréo-cervical ou tronc commun de la

* L'auteur prolonge la sous-clavière jusqu'au point où l'artère est croisée par le tendon du petit pectoral; l'axillaire commence donc seulement à ce niveau. Il n'y a là qu'un simple changement de dénomination, qu'il suffit de se rappeler pour éviter toute confusion (N. du T.)

thyroïdienne inférieure et de la cervicale ascendante, tronc costo-cervical ou tronc commun de la cervicale profonde et de l'intercostale supérieure. Cette région convient donc peu pour la ligature. Seule la cervicale transverse ou scapulaire supérieure naît entre les scalènes ou en dehors des scalènes : on liera donc l'artère, entre ces muscles, mais beaucoup plus souvent en dehors d'eux.

Fig. 36.

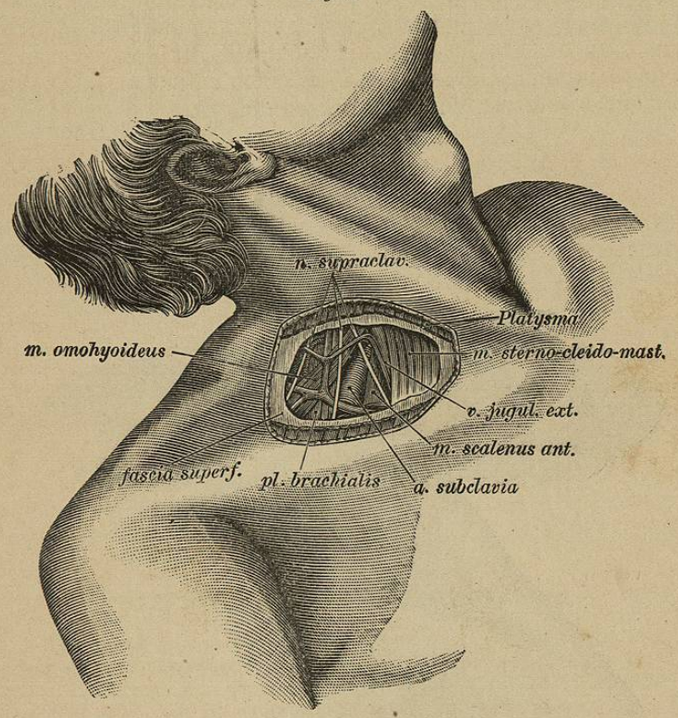

Topographie de l'artère sous-clavière au dessus de la clavicule, en dehors du muscle scalène antérieur.

N. supraclav. : nerfs sus-claviculaires. *Platysma* : peaucier. *m. scalenus ant.* : muscle scalène antérieur. *a. subclavia* : artère sous-clavière. *pl. brachialis* : plexus brachial. *m. omohyoïdeus* : m. omohyoïdien.

On recherche le vaisseau au-dessus de la clavicule dans un espace triangulaire qui est limité en arrière par le trapèze, en dedans par le sterno-mastoïdien, en bas par la clavicule elle-même.

On a préconisé pour cette ligature un grand nombre d'incisions, dont les unes sont parallèles et les autres perpendiculaires au bord supérieur de la clavicule. On se frayera la plus large route en choisissant l'incision horizontale, qui expose pourtant davantage à blesser la veine jugulaire externe. On fera cette incision horizontale de la manière suivante (Fig. 37).

Sujet couché sur le dos, un billot glissé sous les épaules, la tête renversée en arrière; l'épaule du côté malade est fortement abaissée (Fig. 37).

A un travers de doigt au-dessus du bord supérieur de la clavicule et parallèlement à ce bord, on fait une incision qui arrive jusque près du bord antérieur du trapèze d'un côté, jusque près du bord externe du sterno-cleido-mastoïdien de l'autre, mais sans rejoindre tout-à-fait ces deux bords; on divise ainsi la peau, le peaucier, le feuillet superficiel de l'aponévrose cervicale et les branches nerveuses sus-claviculaires du plexus cervical; la veine jugulaire externe est rétractée en dedans, le ventre inférieur du muscle omo-hyoïdien en dehors.

Fig. 37.

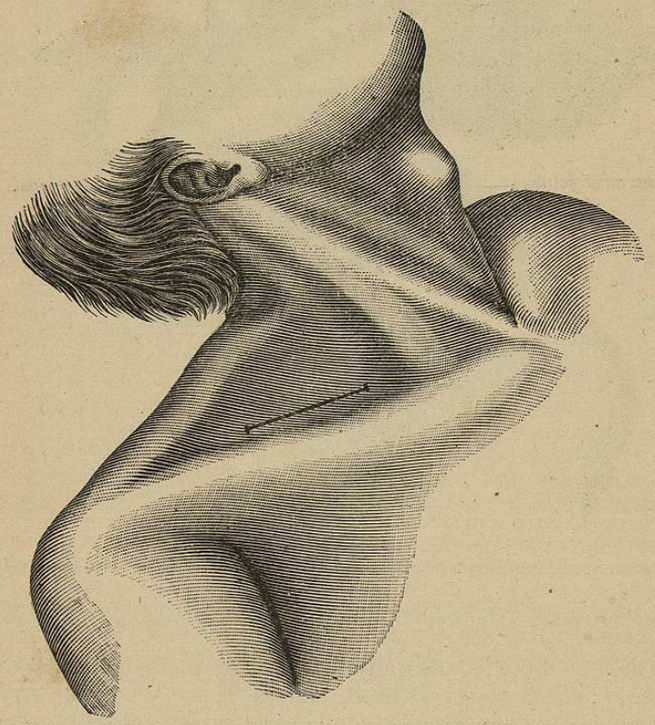

Incision pour la ligature de la sous-clavière, au-dessus de la clavicule.

On divise alors le tissu cellulo-adipeux qui se trouve entre les deux feuillets de l'aponévrose cervicale, et s'il existe des ganglions lymphatiques hypertrophiés, on les extirpe. Aussitôt après la division du feuillet aponévrotique profond, apparaissent

les cordons blancs du plexus brachial et le bord externe du scalène antérieur; entre le plexus et ce muscle siège l'artère qu'on lie en dehors du scalène antérieur.

Si l'on a adopté l'incision verticale, le mieux est alors d'imiter le procédé de *Zang* : sujet couché horizontalement, épaule du côté malade fortement abaissée, la tête tournée vers le côté sain. Incision au milieu du triangle limité par le ventre postérieur du muscle omo-hyoïdien, par le sterno-mastoïdien et la clavicule; cette incision commence à 5 centimètres au-dessus de la clavicule au bord externe du sterno-cleido-mastoïdien et se dirige obliquement en dehors et en bas jusqu'au milieu du bord supérieur de la clavicule.

Pour lier l'artère entre les scalènes, il n'y a rien à changer aux modes d'incision précités; seulement dès que le scalène antérieur est mis à découvert, on le divise transversalement sur la sonde cannelée, en évitant soigneusement de couper le nerf phrénique qui descend au devant du bord interne de ce muscle, et en veillant aussi à ne pas blesser l'artère mammaire interne.

Toutes les incisions qu'on pratique pour aller lier la sous-clavière doivent être suffisamment éloignées du bord supérieur de la clavicule pour ne pas exposer l'opérateur à blesser la veine sous-clavière.

Après la ligature de cette artère, la circulation se rétablit au moyen des anastomoses existant entre la sus-scapulaire, la cervicale transverse, la cervicale profonde naissant de l'artère au-dessus de la ligature, et les circonflexes et la sous-scapulaire naissant au-dessous.

XI. Artère thyroïdienne inférieure.

Elle sort de la sous-clavière près du bord antérieur du scalène antérieur et par un tronc commun avec la cervicale ascendante, monte jusqu'à la hauteur de la 6e vertèbre cervicale, s'infléchit derrière la jugulaire interne et la carotide primitive, et arrive au bord inférieur de la glande thyroïde en passant d'habitude derrière le ventre antérieur de l'omo-hyoïdien; au moment où elle atteint la glande, elle fournit au larynx l'artère laryngée inférieure. Elle croise le récurrent en passant tantôt en avant et tantôt en arrière de ce nerf; à gauche pourtant elle passe plus souvent en avant *(Droight)*.

Dans les conditions normales on peut indifféremment lier cette artère avant ou après son croisement avec la carotide. Mais en cas de goitre la ligature entre la carotide et la tumeur *(Velpeau)* est extraordinairement laborieuse. Aussi *Dieterich*, *C. M. Langenbeck* et plus récemment *Wôlfler*, ont-ils recommandé de la lier au bord interne du scalène antérieur, et spécialement au point où de verticale elle devient horizontale. Dans ce but on faisait tomber l'incision entre les chefs du sterno-cleido-mastoïdien.

Le procédé de *Wôlfler* modifié par *Drobnik* nous paraît être le meilleur :

La tête et le cou en position horizontale, la figure tournée du côté contraire à celui où l'on opère. L'incision de la peau commence au bord

externe du sterno-cleido-mastoïdien à environ 1 — 1 1/2 centimètre au dessus de la clavicule, et suit le bord de ce muscle jusqu'au point où il est croisé par la veine jugulaire externe, c'est-à-dire à la hauteur du bord inférieur du cartilage thyroïde. En avançant dans la profondeur, on rencontre le muscle omo-hyoïdien à l'angle inférieur de la plaie. Les deux muscles précités sont séparés du scalène antérieur, plus profondément situé, par le feuillet profond de l'aponévrose cervicale qui est lui-même recouvert d'un dépôt graisseux plus ou moins abondant. On enlève la graisse de dessous le sterno-mastoïdien et l'on découvre ainsi quelque peu la jugulaire interne. Aussitôt que le scalène est reconnu, on fait rétracter en dedans le sterno-mastoïdien ainsi que la jugulaire interne, on divise avec la sonde le feuillet aponévrotique profond à la surface du scalène, et le nerf phrénique apparaît alors descendant obliquement de dehors en dedans ; il est rétracté au dehors. Désormais on ne quitte plus le bord interne du scalène antérieur; immédiatement au dessus de la partie tendineuse de l'omo-hyoïdien on rencontre le tronc commun de la thyroïdienne et de la cervicale ascendante, et le poursuivant en haut, on arrive sur la thyroïdienne inférieure qui s'en détache et qu'on lie avant qu'elle ne se soit infléchie. D'après *Bilroth* il faudrait renoncer dans les cas de goitre à vouloir appliquer une double ligature sur cette artère, car ses parois deviennent alors trop cassantes.

XII. Artère vertébrale.

Au point de vue de la ligature, cette artère n'offre d'intéressant pour nous que sa partie située au tiers inférieur du cou, entre la sous-clavière et l'apophyse transverse de la 6e vertèbre cervicale. L'artère naît de la paroi supérieure de la sous-clavière en dedans du tronc thyréo-cervical, entre celui-ci et le nerf vague; elle monte entre le bord interne du scalène antérieur et le muscle long du cou, gagne l'apophyse transverse de la 6e vertèbre (tubercule carotidien), et pénètre en ce point dans le canal creusé à travers les apophyses transverses des vertébrales cervicales. La veine vertébrale est d'abord située un peu au devant de l'artère, plus loin elle se place à son côté externe.

Ligature d'après *Chassaignac :* sujet horizontal, tête un peu renversée en arrière, menton tourné du côté opposé à celui de la ligature; pendant le cours de l'opération la tête est insensiblement reportée en avant. L'incision commence près de la clavicule au bord externe du sterno-cleido-mastoïdien et monte jusqu'au point où la veine jugulaire externe croise le bord postérieur de ce muscle. Ce dernier, la jugulaire interne, et la carotide primitive sont rétractés en dedans, la jugulaire externe en dehors. On va ensuite à la recherche du bord interne du scalène antérieur, et l'on évite avec soin le nerf phrénique et le tronc thyréo-cervical avec sa division. Le doigt suit le bord interne du scalène antérieur et arrive au tubercule carotidien; sous celui-ci, on écarte l'un de l'autre les bords du scalène antérieur et du muscle long du cou, et la vertébrale s'offre alors ayant la veine à son côté externe. L'aiguille porte-fil doit être petite et fortement recourbée à son extrémité.

XIII. Artère mammaire interne.

Elle se détache de la sous-clavière en un point opposé à l'origine de la vertébrale, passe derrière la veine sous-clavière, et gagne la face postérieure de la paroi antérieure du thorax; elle descend là dans le tissu conjonctif sous pleural, tout le long du bord externe du sternum, et arrive en bas s'anastomoser avec l'épigastrique. Le nerf vague et le nerf phrénique pénètrent dans la poitrine en dedans de l'origine de la mammaire interne.

Ligature.

Une incision transversale, de 5 à 6 centimètres d'étendue et qui commence au bord du sternum, divise au niveau de l'un des espaces intercostaux, la peau, l'aponévrose qui continue le muscle intercostal externe, et les fibres musculaires de l'intercostal interne : l'artère se montre à une petite distance du bord du sternum.

XIV. Artère sous-clavière et artère axillaire au niveau de la paroi antérieure du thorax *.

Anatomie topographique (Fig. 38).

Après son passage sous la clavicule, nous trouvons la sous-clavière recouverte en avant par les muscles grand et petit pectoral. Si l'on enlève la portion externe du premier de ces muscles, on aperçoit le petit pectoral montant vers l'apophise coracoïde suivant une direction oblique de bas en haut et de dedans en dehors. Au dessus du bord supérieur de ce dernier muscle, émergent de la profondeur les branches de division de

Fig. 38.

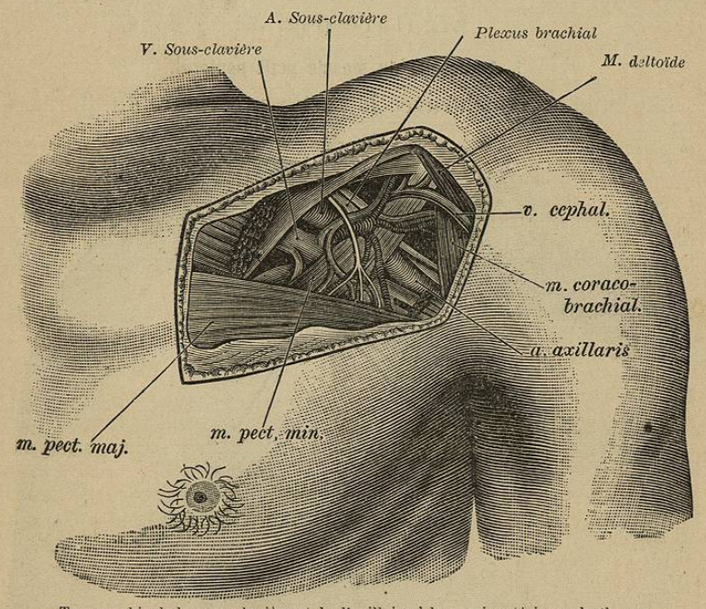

Topographie de la sous-clavière et de l'axillaire à la paroi antérieure du thorax.

V. cephal. : veine céphalique. *m. pect. min. :* m. petit pectoral. *a. axillaris :* artère axillaire. *m. pect. maj. :* m. grand pectoral.

l'artère et de la veine acromio-thoraciques, ainsi que les petites branches nerveuses envoyées par le plexus brachial aux deux muscles pectoraux. L'espace compris entre le bord supérieur du petit pectoral et la clavicule est fermé par l'aponévrose coraco-claviculaire; en fendant celle-ci on tombe sur

* Voir la note de la page 40.

le paquet vasculo-nerveux qui se porte vers l'aisselle, et qui répond dans ce trajet, en dedans aux deux premières côtes et au muscle grand dentelé, en dehors à l'apophyse coracoïde et au tendon du sous-scapulaire. Dans l'interstice qui sépare le grand pectoral du deltoïde (sillon de *Mohrenheim)* monte la veine céphalique; elle adhère assez intimement à l'aponévrose du deltoïde et à l'apophyse coracoïde, et sous la pointe de celle-ci se recourbe brusquement au dessus du bord supérieur du petit pectoral, pour s'aboucher dans la veine sous-clavière en croisant l'artère sous-clavière et le plexus brachial. Dans cette région l'artère, la veine et le plexus affectent entre eux les rapports suivants : la veine sous-clavière siége le plus en dedans, le plexus est en dehors et en haut, entre les deux, mais plus profondément, se trouve l'artère.

En dessous du petit pectoral, l'artère prend le nom d'artère axillaire (voir note, page 40). Elle est alors recouverte par le muscle grand pectoral et par le muscle coraco-brachial, la veine axillaire gagne peu à peu sa demi-circonférence postérieure, et le plexus brachial l'enlace de ses faisceaux de division : le faisceau qui donne naissance aux nerfs cubital et médian se trouve en bas et en dedans de l'artère, recouvert par la veine axillaire; le faisceau qui fournit le radial, le musculo-cutané et l'axillaire est en dehors et en arrière, enfin le médian l'embrasse de ses deux racines disposées en forme de fourche.

Ligature (Fig. 39).

I. Au-dessus du muscle petit pectoral.

Le sujet est couché avec la partie supérieure du thorax un

Fig. 39.

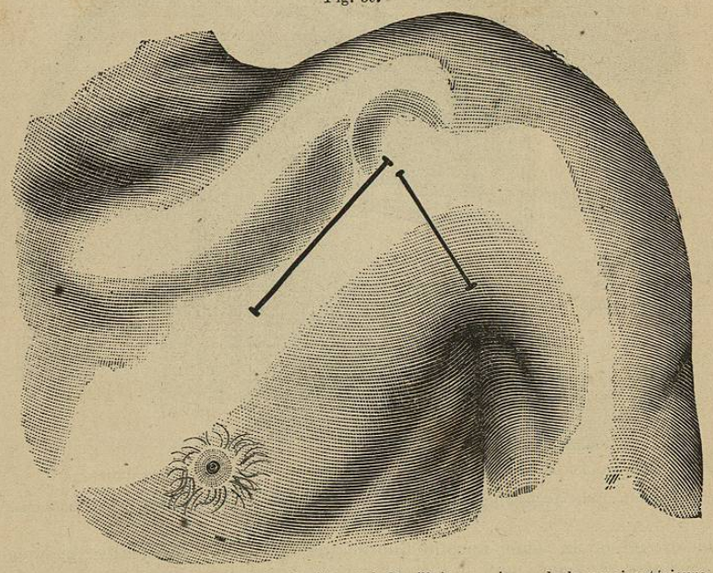

Incisions pour la ligature de la sous-clavière et de l'axillaire au niveau de la paroi antérieure du thorax.

peu relevée et l'épaule du côté malade reportée légèrement en haut et en arrière. Une incision longue d'environ 10 centim.,

et commençant un peu en dedans de l'apophyse coracoïde, divise la peau et l'aponévrose superficielle suivant une direction parallèle à la clavicule et à 2 centimètres en dessous de cette dernière. On évite soigneusement d'atteindre à la partie externe la veine céphalique. Il est inutile d'élargir l'interstice séparant le deltoïde du grand pectoral au point d'en mettre le fond à découvert. On divise alors transversalement le muscle grand pectoral en commençant par son bord externe et en allant aussi loin en dedans qu'il est nécessaire; l'aponévrose coraco-claviculaire ainsi mise à nu est à son tour sectionnée transversalement; les branches artérielles et veineuses de l'acromio-thoraciques sont autant que possible épargnées et refoulées en bas; on agit de même pour la veine céphalique qui croise transversalement le paquet vasculo-nerveux. On refoule doucement la veine sous-clavière en dedans, et le plexus brachial en haut et en dehors ; puis entre les deux et plus profondément, on isole et on lie l'artère. L'aiguille à artère est introduite de dedans en dehors.

2. Au-dessous du muscle petit pectoral (Fig. 39).

Le bras étant porté en légère abduction, on fait à la peau une incision partant de la pointe de l'apophyse coracoïde et descendant obliquement en dehors jusqu'au bord libre du grand pectoral ; celui-ci est ensuite divisé suivant la même direction; on recherche le bord inférieur du petit pectoral, puis sous lui, et toujours dans le même sens, on divise l'aponévrose axillaire qui plus haut se continue avec l'aponévrose coraco-claviculaire.

La veine axillaire est rétractée en dedans et après avoir isolé l'artère des cordons nerveux, qui parfois l'enlacent déjà à ce niveau, on passe le fil de dedans en dehors.

Ce procédé de ligature convient particulièrement comme moyen d'hémostase prophylactique lors de la désarticulation de l'humérus par la méthode à lambeau; l'incision qui a servi à la ligature de l'artère peut en effet être utilisée pour la confection même du lambeau.

XV. Artère axillaire dans le creux de l'aisselle.

Anatomie topographique (Fig. 40).

En portant le bras en forte abduction, comme on le fait pour la ligature dans cette région, le creux de l'aisselle s'efface presqu'entièrement ; pourtant sa limite antérieure formée par le bord libre du grand pectoral, et la postérieure constituée par le bord du grand dorsal sont encore à ce moment très-nettement reconnaissables ; derrière le bord du premier de ces muscles, on sent le coraco-brachial qui s'insère à la pointe de l'apophyse coracoïde et qui descend à la face antérieure de l'humérus dans la direction du grand axe de ce dernier. Au niveau de la paroi tournée vers l'opérateur (base du creux de l'aisselle) le paquet vasculo-nerveux n'est recouvert que par la peau et l'aponévrose ; en arrière, c.-à-d. au-dessus de ce paquet, se trouve la tête articulaire