de l'humérus. Les vaisseaux et les nerfs sont ainsi disposés : le nerf médian dont les racines embrassent ici, ou même déjà plus haut, l'artère axillaire répond au bord du coraco brachial, derrière vient aussitôt l'artère, puis plus loin le cubital et le radial, et enfin, tout-à-fait en arrière, la veine axillaire (Fig. 40).

Fig. 40.

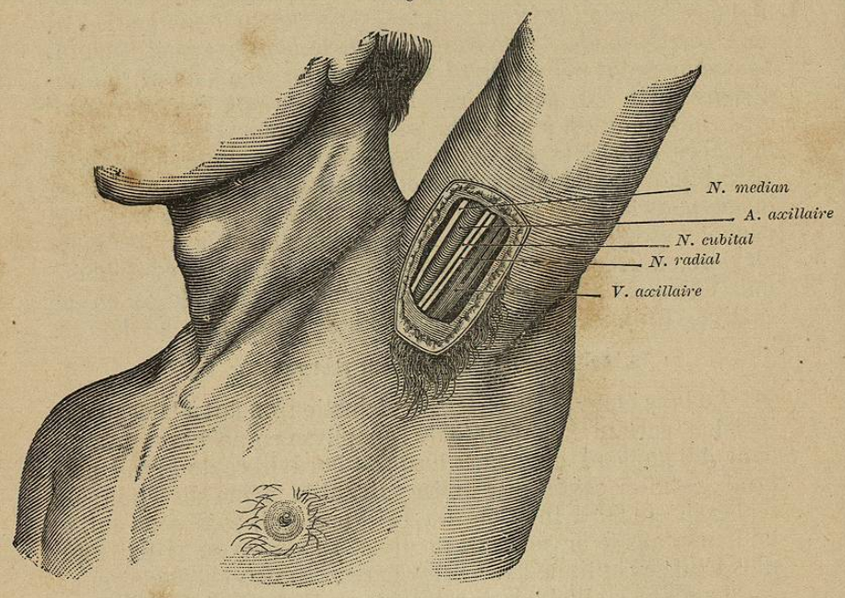


Topographie de l'axillaire dans le creux de l'aisselle.

Les branches collatérales les plus importantes au point de vue de la ligature, sont la sous-scapulaire, la circonflexe postérieure (toutes deux naissent souvent d'un tronc commun) et la petite artère circonflexe antérieure.

La sous-scapulaire va s'épuiser au bord externe et à la face antérieure de l'omoplate, tandis que les deux circonflexes embrassent le col chirurgical de l'humérus ; la postérieure est accompagnée du nerf axillaire.

### Ligature (Fig. 41).

Le côté du corps où a lieu la ligature, est légèrement relevé et rapproché du bord de la table d'opérations. Un aide porte le bras en forte abduction. Lorsque la saillie du coraco-brachial est facile à sentir à travers la peau, on fait tomber une incision de 6 à 8 centim. le long de son bord postérieur ; si l'on éprouve quelque difficulté à reconnaître ce muscle, on pratique l'incision à la limite antérieure de la touffe de poils (*Schlemm*) ; enfin, on peut encore appliquer trois doigts d'une main dans l'aisselle entre le grand pectoral et le grand dorsal, et inciser dans l'interstice séparant le doigt antérieur du doigt du milieu. Après la



division de la peau, vient celle de l'aponévrose qu'on fend dans toute la longueur de la plaie cutanée. Il importe, en avançant dans la profondeur, de toujours se diriger sur la tête humérale que le doigt sent facilement dans le fond de la plaie ; sans cette précaution on s'expose à s'égarer en avant derrière le grand pectoral, ou en arrière sous l'omoplate. Le nerf médian, qu'on reconnaît aisément à la fourche que forment ses racines, est alors rétracté en avant, le cubital et le radial en arrière ; entre eux et un peu plus profondément se trouve l'artère qu'il ne reste

Fig. 41.

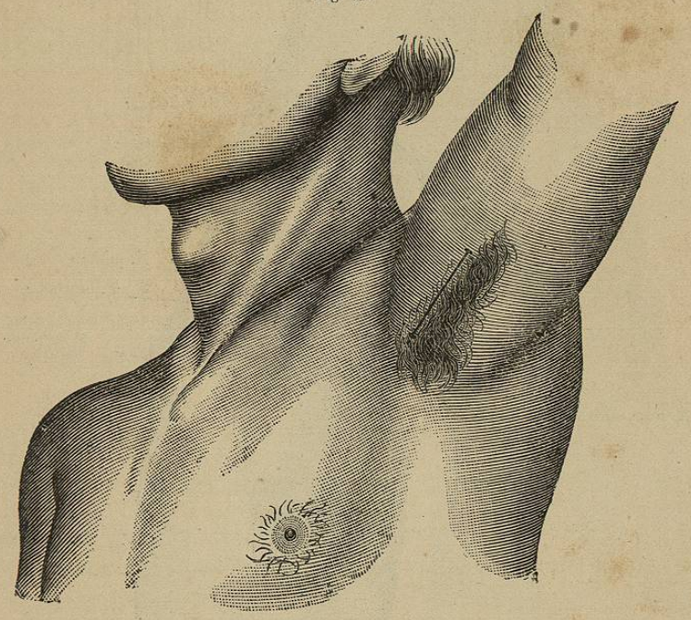

Incision pour la ligature de l'axillaire dans le creux de l'aisselle.

plus qu'à isoler et à lier. La veine axillaire ne sera pas dérangée de la position qu'elle occupe en arrière, et dans une ligature bien faite elle ne doit pas même être mise à nu.

Après la ligature de l'axillaire, la circulation se rétablit par les mêmes voies qu'après la ligature de l'artère sous-clavière.

## XVI. Artère humérale ou brachiale.

### Anatomie topographique (Fig. 42).

Cette artère suit la direction d'une ligne tirée du point où le bord inférieur du tendon du grand pectoral croise le bord interne du coraco-brachial, jusqu'au milieu du pli du coude. Elle siége dans la coulisse bicipitale interne, répondant d'abord au bord libre du coraco-brachial, puis au bord interne du

biceps, et n'étant recouverte dans tout son parcours que par la peau et l'aponévrose. Aussitôt sortie de l'aisselle, elle donne l'humérale profonde, laquelle accompagne le nerf radial dans son trajet en spirale autour de l'humérus, pour aller s'anastomoser avec la récurrente radiale sur la face externe du coude. Plus bas, et à une hauteur variable, l'humérale fournit les collatérales internes supérieure et inférieure, qui s'anastomosent au niveau de l'épitrochlée avec les récurrentes cubitales antérieure et postérieure.

Fig. 42.

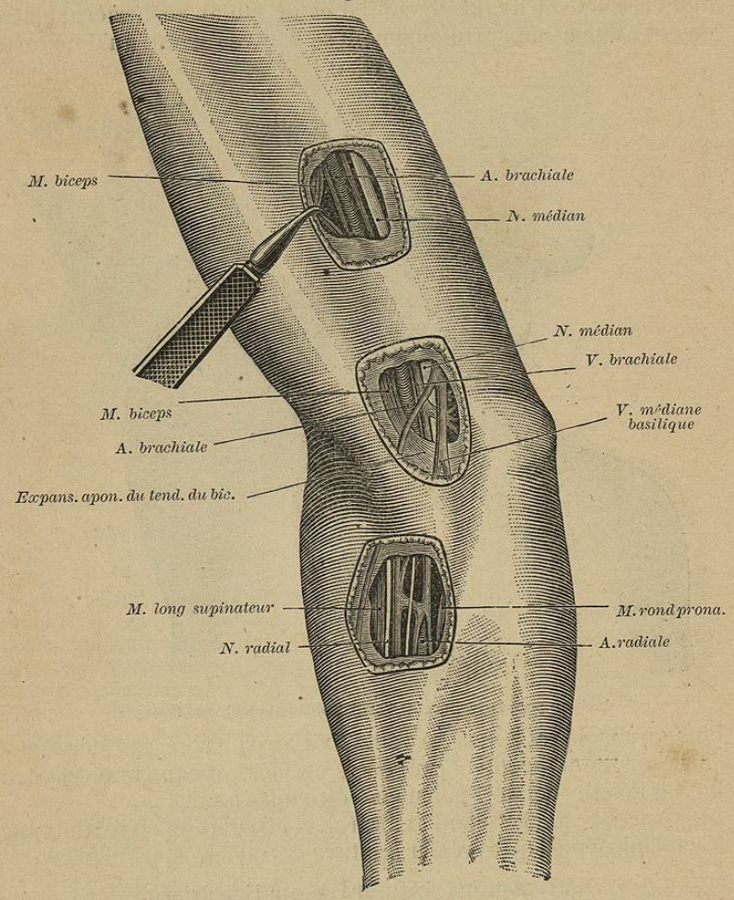


Topographie des artères humérale et radiale (bras droit).

Au pli du coude l'artère humérale répond encore au bord interne du biceps, étant recouverte par l'expansion aponévrotique de ce muscle qui la sépare de la veine médiane basilique plus superficielle. Elle occupe à ce niveau la région nommée « trigone cubital », dont le bord externe est formé par le tendon du biceps et le long supinateur, et le bord interne par le rond pronateur.



Le nerf médian siége d'abord au devant de l'artère ; plus bas il se place en dedans, mais en restant presque toujours un peu plus superficiel. Le nerf cubital accompagne d'abord l'artère à son côté interne, mais il s'en éloigne bientôt en se portant en dedans et en arrière. Le nerf radial s'infléchit en arrière aussitôt qu'il est sorti de l'aisselle, pour aller contourner l'humérus. La veine humérale affecte en haut les mêmes rapports avec l'artère que dans le creux de l'aisselle ; mais elle se divise aussitôt en deux branches qui enlacent le tronc artériel, et dont la plus interne est d'ordinaire la plus volumineuse. L'endroit où s'opère ce dédoublement varie du reste beaucoup suivant les sujets.

La division précoce de l'artère humérale en cubitale et en radiale qui normalement ne doivent naître qu'en dessous du pli du coude, est un fait si fréquent, qu'on ne doit jamais le perdre de vue lorsqu'on fait cette ligature. Lorsqu'elle a lieu, cette division précoce peut se faire à différentes hauteurs du bras, et parfois même déjà dans la cavité axillaire. Quelquefois aussi on trouve dans ces circonstances l'une des branches, et d'ordinaire la radiale, située tout-à-fait superficiellement entre la peau et l'aponévrose.

Fig. 43.

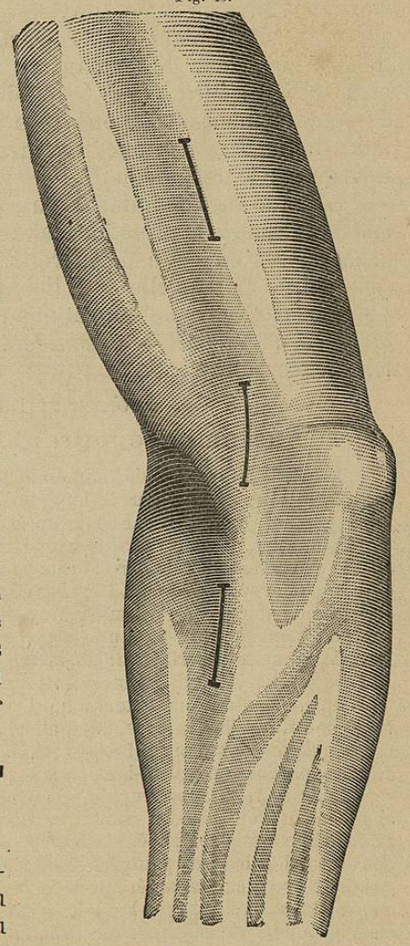

Incisions pour les ligatures de l'humérale et de la radiale (bras droit).

## Ligature (Fig. 43).

Le seul point de repère certain pour la recherche de l'humérale est le bord interne du biceps, car le nerf médian ne suit pas un trajet constamment le même. Aussi doit-on chaque fois mettre d'abord à nu le bord de ce muscle, et rechercher dans son voisinage le vaisseau qui est parfois un peu caché par le muscle lui-même.

### I. Ligature à la partie moyenne du bras.

(Fig. 43, incision supérieure).

Une incision de 5 centimètres d'étendue, met à nu le bord interne du biceps au niveau de la partie moyenne du bras ; à côté de ce bord apparaît aussitôt le nerf médian. A l'aide de deux crochets

mousses on rétracte légèrement le muscle en dehors, et le nerf en dedans; entre les deux, et un peu plus profondément, on trouve l'artère avec ses deux veines; on isole avec précaution et l'on passe le fil de dedans en dehors.

**2. Ligature au pli du coude.**

(Fig. 43, incision du milieu).

L'incision de la peau commence juste au milieu du pli du coude, et remonte le long du bord interne du biceps, sur une étendue d'environ 5 centimètres. Si la veine médiane basilique apparaît dans la plaie, on la rétracte en dedans. On divise ensuite le bord supérieur de l'expansion aponévrotique du tendon du biceps, qui se dirige vers le cubitus sous forme d'un faisceau de renforcement de l'aponévrose antibrachiale; l'artère s'offre alors entourée de ses deux veines, et accompagnée à son côté interne par le nerf médian.

Lorsque l'artère humérale a été liée au dessus du point d'où émerge l'humérale profonde, la circulation se rétablit, grâce aux anastomoses de cette dernière, avec la circonflexe et la sous-scapulaire. Lorsqu'elle est liée plus bas, le même résultat s'obtient par les communications existant entre les collatérales internes d'une part, les récurrentes cubitale et radiale et l'interosseuse d'autre part.

## XVII. Artères radiale et cubitale.

### Anatomie topographique (Fig. 42 et 44).

Née de la bifurcation de l'humérale au pli du coude, l'artère radiale suit un trajet superficiel tout le long de l'avant-bras, n'étant recouverte que par la peau et l'aponévrose. Elle occupe d'abord une gouttière, facile à sentir à travers la peau, et qui est formée par le long supinateur et le rond pronateur; c'est là qu'elle est rejointe par la branche antérieure du nerf radial venant de la partie externe du membre. Plus bas elle est placée entre le long supinateur et le grand palmaire. Au-dessus de l'articulation du poignet, la radiale envoie la branche qui concourt avec une branche de division de la cubitale, à former l'arcade palmaire superficielle; elle-même s'infléchit en arrière sous la pointe de l'apophyse styloïde du radius, et, recouverte par les tendons du long abducteur, du court et du long extenseur du pouce, elle gagne le premier espace interosseux qu'elle traverse, pour aller dans la paume de la main former l'arcade palmaire profonde. Le nerf radial abandonne déjà l'artère au niveau du tiers inférieur de l'avant-bras pour se rendre à la face dorsale du membre.

Dans le tiers supérieur de son trajet, c'est-à-dire là où elle se porte obliquement vers le bord cubital de l'avant-bras, l'artère cubitale est profondément cachée derrière la couche musculaire superficielle (rond pronateur, grand palmaire, palmaire grêle, et cubital antérieur). Elle descend ensuite entre le cubital antérieur et le fléchisseur superficiel des doigts, étant en partie recouverte par le bord de ce dernier muscle. Au poignet elle passe en dehors de l'os pisiforme, sur le ligament annulaire antérieur du carpe, puis aussitôt se divise en ses deux branches terminales dont l'une superficielle volumineuse, et l'autre profonde plus grêle. Le nerf cubital longe l'artère à son côté interne; celle-ci est en outre accompagnée de deux veines satellites.



Aux côtés interne et externe du coude, les artères cubitale et radiale fournissent les récurrentes de mêmes noms, lesquelles s'anastomosent avec l'humérale profonde et les collatérales internes. En dessous du pli du coude la cubitale donne l'interosseuse, dont les deux branches de division descendent, l'une à la face antérieure, l'autre à la face postérieure de la membrane interosseuse.

Fig. 44.

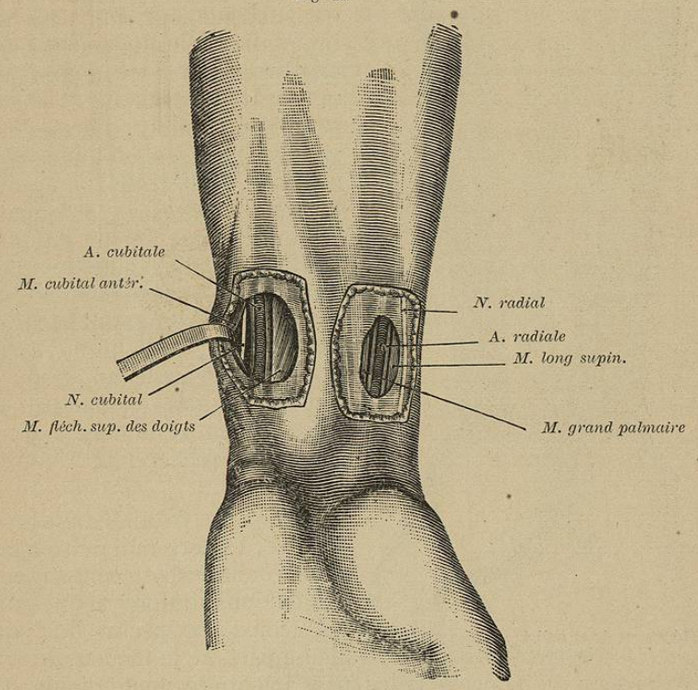


Topographie des artères radiale et cubitale.

### Ligature (Fig. 43 et 45).

**I. Artère radiale.**

*a)* Dans la moitié supérieure de l'avant bras (Fig. 43). A trois travers de doigt en-dessous du pli du coude, on partage la face antérieure de l'avant-bras en trois parties égales, et à la limite entre le tiers externe et le tiers moyen, on fait une incision de 4 centim. environ d'étendue, qui divise la peau et l'aponévrose superficielle dans la direction du grand axe du membre; on tombe ainsi dans la gouttière qui sépare le long supinateur du rond pronateur, et dans le fond, en divisant l'aponévrose profonde, on découvre l'artère radiale accompagnée de ses deux veines.

Sur les sujets maigres, le doigt reconnaît facilement cette

gouttière à travers la peau ; on incise alors directement au devant d'elle.

*b)* Au tiers inférieur de l'avant-bras (Fig. 45). Lorsqu'on sent à travers les téguments les forts tendons du long supinateur et du grand palmaire, on pratique l'incision dans leur intervalle et parallèlement à eux ; on divise ainsi la peau, puis l'aponévrose antibrachiale et l'artère se présente entourée de ses deux veines. On l'isole soigneusement avant de la lier. Si l'on éprouve quelque difficulté à reconnaître l'interstice qui sépare ces deux tendons, on trace alors une ligne qui part du trapèze et monte verticalement à la face antérieure de l'avant-bras ; cette ligne correspond exactement au trajet du tendon du grand palmaire : immédiatement en dehors se trouve l'interstice recherché et contenant le vaisseau.

Fig. 45.

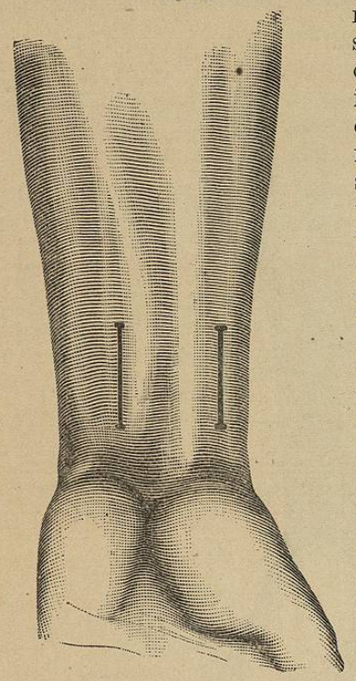

Ligatures de la radiale et de la cubitale au tiers inférieur de l'avant-bras.

*c)* A la face dorsale du carpe, l'artère radiale se trouve située dans l'espace compris entre les tendons du long abducteur et du court extenseur du pouce d'une part, et le tendon du long extenseur du pouce d'autre part (tabatière anatomique). Une incision parallèle aux tendons précités découvrirait l'artère à ce niveau.

### 2. Artère cubitale.

Dans la partie supérieure de l'avant-bras, l'artère est très profondément située ; aussi a-t-on renoncé à vouloir la lier à ce niveau.

La ligature au tiers inférieur se pratique comme suit :

On commence par déterminer avec précision l'interstice qui sépare le cubital antérieur du fléchisseur superficiel des doigts. Pour cela on trace une ligne qui part de l'os pisiforme et qui monte verticalement à la face antérieure de l'avant-bras ; cette ligne représente le trajet du tendon du muscle cubital antérieur. Immédiatement en dehors de cette ligne, on fait une incision de 4 centim., parallèle au grand axe du membre, qui divise la



peau et l'aponévrose, et met ainsi à nu les deux bords musculaires ; en les écartant l'un de l'autre, on trouve l'artère avec ses deux veines ; on l'isole comme plus haut et on lie. Le nerf cubital reste en dedans de l'artère sans être dérangé au cours de l'opération.

Au niveau du ligament annulaire antérieur du carpe, l'artère cubitale est distante seulement de quelques millimètres du bord externe de l'os pisiforme. L'incision qui découvrirait l'artère à cet endroit, aurait à diviser la peau, un panicule adipeux assez abondant, et le muscle palmaire cutané.

## XVIII. Arcade palmaire superficielle.

### Anatomie topographique (Fig. 46).

Sous l'aponévrose palmaire se trouve située une arcade artérielle, arcade palmaire superficielle, qui résulte de l'anastomose de la branche palmaire de la radiale avec la branche de terminaison la plus superficielle de la cubitale. La branche radiale, peu volumineuse, descend à la surface des muscles de l'éminence thénar, et d'autres fois traverse ces mêmes muscles. La branche cubitale, plus forte, suit par contre une direction toujours la même, qu'on peut représenter par une ligne partant du bord externe de l'os pisiforme et aboutissant à la base du quatrième doigt. Dans son trajet vers la paume de la main la branche cubitale repose sur la partie interne de la bourse muqueuse du carpe. L'arcade elle-même siège à 1/2 centim. environ de la limite inférieure de cette bourse, et à 4 1/2 centim. du sillon qui sépare la paume de la main de la face antérieure de l'avant-bras.

Fig. 46.

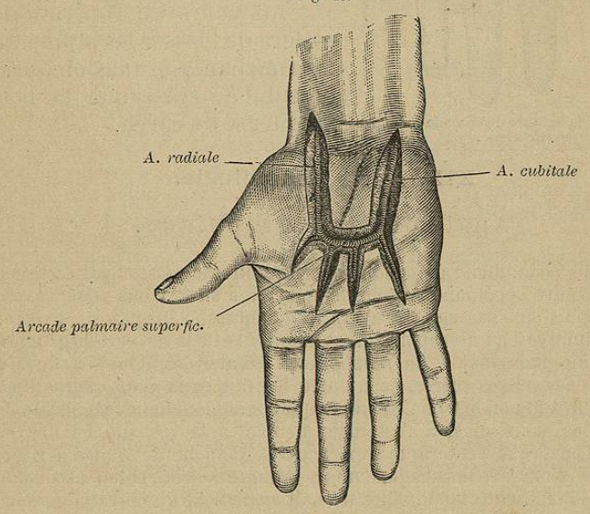


Topographie de l'arcade palmaire superficielle.

L'arcade est croisée en arrière par les branches du nerf médian ; on rencontre en outre derrière elle l'anastomose constante du nerf médian avec le cubital. Deux petites veines enlacent l'arcade artérielle.

### Ligature (Fig. 47).

1. D'après *Bœckel*. Le pouce étant placé en très-forte abduction, on trace dans le prolongement de son bord interne, une ligne fictive qui coupe transversalement la paume de la main. Si au milieu de celle-ci, on partage alors en deux parties égales l'espace compris entre cette ligne et le pli cutané moyen de la paume de la main, on aura ainsi déterminé le siége précis de l'arcade palmaire. Une incision transversale, pratiquée à ce niveau à travers la peau et l'aponévrose, mettra le vaisseau à découvert.

Fig. 47.

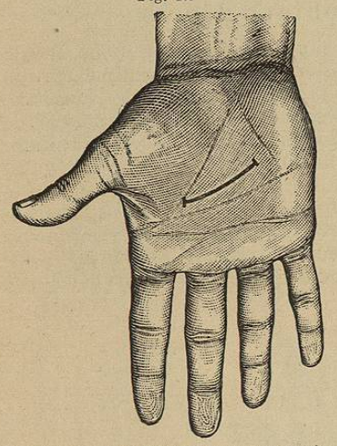

Incision pour la ligature de l'arcade palmaire superficielle.

2. D'après *P. Vogt*. On découvre l'arcade à l'aide d'une incision courbe, à convexité tournée vers les doigts, qui part de l'union du tiers inférieur avec le tiers moyen de la ligne du pouce (pli cutané circonscrivant la base de l'éminence thénar), et qui aboutit au milieu d'une autre ligne fictive, qui serait tirée de l'os pisiforme à la base du doigt annulaire.

Au cours de l'opération on évitera de blesser les branches du nerf médian, son anastomose avec le cubital, ainsi que la bourse muqueuse du carpe.

## XIX. Aorte abdominale.

### Anatomie topographique.

L'aorte abdominale descend en arrière du sac péritonéal, directement appliquée contre la colonne vertébrale et ayant à sa droite la veine cave inférieure. Depuis son passage à travers le diaphragme jusqu'à sa division en iliaques primitives, au niveau de la face antérieure de la 4me vertèbre lombaire, l'aorte donne naissance à de nombreuses collatérales dont les unes sont impaires et les autres paires. Déjà entre les faisceaux musculaires du diaphragme elle a fourni le tronc cœliaque qui envoie le sang à ce muscle même, aux capsules surrénales, à l'estomac, au foie, à la vésicule biliaire et au pancréas. L'artère mésentérique supérieure se détache de l'aorte derrière le pancréas et se distribue au duodénum, jejunum, ileon, colon ascendant et transverse; la mésentérique inférieure nait en-dessous du niveau des reins, et est destinée au colon descendant, à l'S iliaque, et à la partie supérieure du rectum. Les branches collatérales paires sont les artères capsulaires moyennes, les rénales, les spermatiques internes, ainsi que les cinq lombaires; elles sortent des faces latérales de l'aorte tandis que les impaires partent de sa face antérieure. La veine cave inférieure, qui est la veine satellite de l'aorte abdominale, ramène le sang de toute la moitié inférieure du corps; seuls, les organes abdominaux encapsulés dans le péritoine renvoient leur sang dans la veine-porte.



### Ligature.

La partie du vaisseau qui est située en dessous de l'émergence des artères rénales, ou, en d'autres termes, le segment répondant à la 3e et à la 4e vertèbre lombaire, peut seul convenir pour la ligature.

#### 1. Ligature sans ouverture du sac péritonéal.

*a)* Méthode de *Murray* :

Sur le côté gauche de l'abdomen et à 12 centim. de l'ombilic, pratiquer une incision verticale, mais en forme d'arc de cercle, dont la convexité regarde l'ombilic, et qui mesure 10 à 12 centim. d'étendue.

Les différentes couches sont ensuite divisées l'une après l'autre à l'exception toutefois du péritoine, que l'opérateur décolle avec les doigts jusqu'à ce qu'il arrive sur la moitié gauche du corps des vertèbres où il trouve l'artère.

*b)* Méthode de *Maas* :

L'incision part du bord inférieur de la dernière côte gauche, et descend jusqu'à la crête iliaque en longeant le bord antérieur du muscle carré des lombes. Dès qu'on a divisé le fascia transversalis et refoulé le péritoine, on découvre l'espace rétropéritonéal qui est situé sous les reins. En pénétrant ensuite plus avant dans la profondeur, on évite avec soin l'uretère et l'artère spermatiques gauches.

#### 2. Avec ouverture du sac péritonéal.

*a)* Méthode de *A. Cooper* :

Une incision de 10 centim. dont le milieu correspond à l'ombilic et rase son bord gauche, ouvre la cavité péritonéale au niveau de la ligne blanche. L'intestin est refoulé dans la moitié droite du ventre; puis au devant de la colonne vertébrale on déchire avec l'ongle le feuillet postérieur du péritoine, et on lie le vaisseau ainsi dénudé.

*James* faisait une incision semblable à la précédente, mais dont la plus grande partie (8 : 2 centim.) dépassait en bas l'ombilic.

*b)* Méthode de *Nussbaum* :

Il recommande la laparotomie au niveau de la ligne blanche, à l'aide d'une incision de 15 à 20 centim. d'étendue; il repousse l'intestin grêle à droite, divise la paroi postérieure du sac péritonéal, et place une ligature aseptique au catgut. Par ce procédé on découvre mieux le fond de la cavité abdominale, ce qui permet d'opérer plus facilement et plus proprement.

Après la ligature de l'aorte abdominale, la circulation se rétablit par l'anastomose des artères lombaires avec les artères du bassin, et notamment avec la circonflexe iliaque, ainsi que par l'anastomose de la mammaire interne avec l'épigastrique *(Maas)*.