XX. Artères iliaques primitives.

Anatomie topographique.

Nées de la bifurcation de l'aorte abdominale au niveau du bord inférieur de la quatrième vertèbre lombaire, les artères iliaques primitives descendent obliquement de chaque côté sur la face latérale de la cinquième vertèbre lombaire, puis le long du bord interne du psoas, et arrivées au niveau de la symphyse sacro-iliaque se divisent en hypogastrique et iliaque externe. A la hauteur du promontoire elles sont croisées à leur face antérieure par les uretères. De chaque côté la veine iliaque primitive siège à droite de l'artère de même nom; la veine droite siège donc en dehors, la gauche en dedans de l'artère; de plus la veine gauche est croisée par l'artère iliaque primitive droite. Au point de bifurcation de cette dernière, la veine correspondante s'infléchit en arrière de l'artère, et lorsqu'elle devient veine iliaque externe, va se placer en dedans de l'artère de même nom. La longueur des iliaques communes est d'environ 6 centim. Dans l'angle de division de l'aorte prend naissance l'artère sacrée moyenne; les deux iliaques primitives ne fournissent aucune collatérale pendant toute la durée de leur parcours.

Ligature.

1. Méthode de *Mott* :

Une incision courbe, à convexité inférieure, et mesurant 12 à 15 centim. d'étendue, commence juste au-dessus de l'anneau inguinal externe, et se dirige vers l'épine iliaque antérieure et supérieure, en restant à 1 1/2 centim. du ligament de Poupart. Après la peau, on divise le fascia superficialis, puis le muscle oblique externe dans toute la longueur de la plaie cutanée. On incise alors suffisamment le petit oblique pour mettre le cordon spermatique à nu, et le long de celui-ci on conduit le doigt indicateur jusque dans l'anneau inguinal interne. Pendant que le péritoine est ainsi protégé, on complète la division de l'oblique interne, et l'on sectionne de même le transverse et le fascia transversalis. On décolle ensuite avec les doigts la séreuse péritonéale jusqu'au niveau du promontoire, et dès que l'artère est mise à découvert on l'isole et on passe le fil, à droite de dehors en dedans, à gauche de dedans en dehors.

2. Méthode de *Dieterich* :

On trace d'abord une ligne fictive réunissant transversalement l'épine iliaque antérieure et supérieure à la ligne blanche. Puis on pratique une incision de 12 centim. environ d'étendue, qui commence au bord externe du muscle droit, à 6 centim. au dessus de cette ligne, et se dirige obliquement en bas et en dehors vers le milieu du ligament de Poupart. On incise couche par couche le fascia superficialis, le grand oblique, le petit oblique, le transverse et le fascia transversalis. On décolle ensuite le péritoine avec les doigts, et l'artère se présente dans la direction de l'incision. Au moment où l'on passe le fil, l'uretère doit être refoulé en haut avec le péritoine, et en tous cas doit être soigneusement respecté.

Le rétablissement de la circulation s'opère par les anastomoses qui relient les sacrées latérales du côté de la ligature, à

l'hypogastrique du côté sain, et à l'artère sacrée moyenne; il est en outre aidé par les communications existant entre la mammaire interne et l'épigastrique, puis entre les lombaires et les circonflexes iliaques du côté de la ligature.

XXI. Artère hypogastrique ou iliaque interne.

Anatomie topographique.

Cette artère descend au devant de l'articulation sacro-iliaque en décrivant une légère courbure à convexité postérieure et externe; elle se porte ainsi en bas et en dedans en passant par dessus la veine iliaque. Après un trajet de 4 centim., elle se divise déjà en de nombreuses branches terminales dont les unes sont postérieures et les autres antérieures. Les premières sont les artères iléo-lombaires destinées au muscle psoas iliaque, les sacrées latérales qui s'anastomosent avec la sacrée moyenne et fournissent le sang aux muscles pyramidal, releveur de l'anus et coccygien, enfin l'artère fessière pour la région de la fesse. Les branches antérieures sont l'obturatrice, qui placée en-dessous de la branche horizontale du pubis et le nerf obturateur, se dirige vers le canal sous-pubien en longeant la face postérieure du muscle obturateur interne; l'artère ischiatique qui avec le nerf de même nom quitte le bassin en passant sous le bord inférieur du muscle pyramidal; les vésicales pour la vessie; chez la femme l'artère utérine qui gagne les bords latéraux de la matrice; enfin l'artère honteuse commune qui sort du bassin par la grande échancrure sciatique en croisant le bord inférieur du pyramidal, contourne la face postérieure du petit ligament sacro-sciatique, rentre dans le bassin par la petite échancrure sciatique, et remonte le long de la face interne de la branche ascendante de l'ischion et de la branche descendante du pubis pour arriver enfin à l'arc du pubis.

Les veines correspondant aux différentes branches artérielles précitées s'abouchent toutes dans la veine hypogastrique; chaque artère possède deux veines satellites qui l'enlacent en forme de réseau. La veine hypogastrique droite est externe par rapport à l'artère de même nom; la gauche lui est plutôt postérieure.

Ligature.

On peut découvrir l'artère hypogastrique à l'aide des mêmes incisions que celles qui ont été décrites pour la ligature de l'iliaque primitive. Après avoir divisé les différentes couches, on va à la recherche du vaisseau en décollant prudemment le péritoine, et en poursuivant l'iliaque externe et le psoas, jusqu'au devant de l'articulation sacro-iliaque où a lieu la division de l'iliaque commune. On isole alors le vaisseau, en évitant avec soin l'uretère, et l'on passe le fil à l'aide d'une longue aiguille fortement recourbée.

Beaucoup préférable est le mode d'opérer d'*Anderson*, lequel commence son incision à 2 centimètres au dessus de l'épine iliaque antérieure et supérieure, et la conduit en avant parallèlement au ligament de Poupart, sur une étendue de 10 à 12 centimètres environ.

Withe fait une incision de 18 centimètres qui commence à 5 centimètres en dehors de l'ombilic, et se dirige vers l'anneau inguinal en décrivant un arc à convexité tournée en dehors.

Peut-être ferait-on bien d'adopter désormais la laparotomie comme procédé exclusif de ligature pour les artères iliaque commune et hypogastrique; l'opération s'exécuterait en tous cas plus proprement de cette manière, car on n'aurait plus à décoller le péritoine pour aller à la recherche du vaisseau. On devrait alors coucher le sujet avec le siége fortement relevé, de manière à reporter les intestins dans la partie supérieure du ventre, et à éclairer suffisamment l'intérieur du bassin. L'incision se ferait dans ce cas soit sur la ligne blanche, soit au bord externe du muscle droit..

Après la ligature, les branches de l'hypogastrique du côté sain, de même que les circonflexes iliaques, les lombaires inférieures et la sacrée moyenne renvoient le sang dans la région qui en a été privée, par l'intermédiaire de leurs anastomoses avec toutes les collatérales du vaisseau lié.

XXII. Artère fessière.

Anatomie topographique.

Née de l'hypogastrique au bord inférieur de l'articulation sacro-iliaque, elle se dirige en dehors, et sort du bassin en passant entre le bord supérieur du pyramidal et le contour supérieur de la grande échancrure sciatique; au moment de sa sortie elle est recouverte par les muscles grand et moyen fessiers. Dès qu'elle a quitté le bassin, elle se partage en deux branches dont l'une se rend entre les deux muscles précités, et l'autre entre le moyen et le petit fessier.

Ligature d'après *Lang* :

Sujet couché sur le ventre; une incision de 8-10 centim. d'étendue, va de l'épine iliaque postéro-supérieure vers le grand trochanter, en suivant la direction des fibres du muscle grand fessier. On divise successivement la peau, le pannicule adipeux et l'aponévrose. On traverse ensuite le grand et le moyen fessier en dissociant leurs faisceaux avec le doigt ou des instruments mousses, et au besoin en se servant du scalpel. Des rétracteurs mousses maintiennent la plaie largement béante et l'artère est alors isolée et liée au niveau du bord supérieur de la grande échancrure sciatique.

XXIII. Artère ischiatique ou fessière inférieure.

Anatomie topographique.

Cette autre branche de l'hypogastrique sort du bassin par la grande échancrure sciatique, en passant entre le bord inférieur du muscle pyramidal et le petit ligament sacro-sciatique, et arrivée à la face externe de celui-ci, elle se divise pour se distribuer aux muscles du siège. La honteuse commune et le grand nerf sciatique quittent le bassin en même temps qu'elle, la première se trouvant à son côté interne, le nerf à son côté externe. Elle est également recouverte par le muscle grand fessier.

Ligature d'après *Zang* :

Sujet couché sur le ventre; une incision de 8-10 centim. part d'un peu en-dessous de l'épine iliaque postérieure et inférieure, et se dirige parallèlement à la direction des fibres du grand fessier vers le bord externe de la tubérosité de l'ischion. On sépare, comme il a été dit plus haut, les faisceaux musculaires, et l'on arrive sur le bord externe du grand ligament sacro-sciatique; l'artère court là immédiatement au-dessus du petit ligament sacro-sciatique.

XXIV. Artère iliaque externe.

Anatomie topographique (Fig. 48).

L'iliaque externe s'étend de l'articulation sacro-iliaque au ligament de Poupart, sous lequel elle passe en un point correspondant au milieu d'une ligne tirée de l'épine iliaque antérieure et supérieure au centre de la symphyse pubienne. On peut représenter extérieurement ce trajet par une ligne fictive qui serait tirée de l'ombilic en ce même point. L'artère repose sur le bord interne du psoas ayant, à gauche, la veine à son côté interne, tandis qu'à droite la veine lui est d'abord postérieure et ne lui devient interne que plus bas. L'uretère gagne le petit bassin en croisant l'iliaque externe au moment de sa sortie de l'iliaque commune; l'artère spermatique interne la croise également, mais en un endroit plus rapproché du ligament de Poupart. Le canal déférent descend de l'anneau inguinal interne vers le petit bassin en passant près de son bord interne. Artère et veine iliaques sont renfermés dans un mince dédoublement que leur fournit le fascia iliaca. Le nerf crural est séparé de l'artère par le muscle psoas, et siège ainsi beaucoup plus en dehors. Il est recouvert par le fascia iliaca et ne doit pas être aperçu au moment de la ligature du vaisseau. Les petits nerfs spermatique externe et ileo-lombaire accompagnent seuls l'artère iliaque à son bord externe. Sur toute la longueur de son parcours de 9 cent. d'étendue, l'iliaque externe ne donne pas de branche collatérale; c'est seulement au niveau du ligament de Poupart que l'épigastrique se détache de sa face antérieure et la circonflexe iliaque de sa face externe. Les veines circonflexes iliaques croisent également l'artère à cet endroit et à une hauteur variable.

Ligature (Fig. 49, incision supérieure).

On couchera le malade avec le siège relevé et rapproché du bord de la table, de façon que la région inguinale soit mise en pleine lumière. Plusieurs sortes d'incisions ont été préconisées pour faire cette ligature, les unes plus ou moins perpendiculaires au ligament de Poupart *(Abernethy, Ch. Bell, Zang, etc.)*, d'autres en forme de demi-lune avec la convexité tournée vers ce même ligament *(A. Cooper, Anderson, etc.)*, d'autres enfin obliques et parallèles à l'arcade de Fallope *(Post, Bogros, Langenbeek, Günther)*. Ce dernier mode d'incision est de loin le plus avantageux et est aujourd'hui presqu'exclusivement usité. Dans l'un comme dans l'autre mode opératoire, l'important est de s'orienter sur le siége exact de l'artère qui correspond, comme nous l'avons dit, au milieu d'une ligne tirée de l'épine iliaque antérieure et supérieure au milieu de la symphyse du

pubis. En outre, quelle que soit la méthode adoptée, le péritoine

Fig. 48.

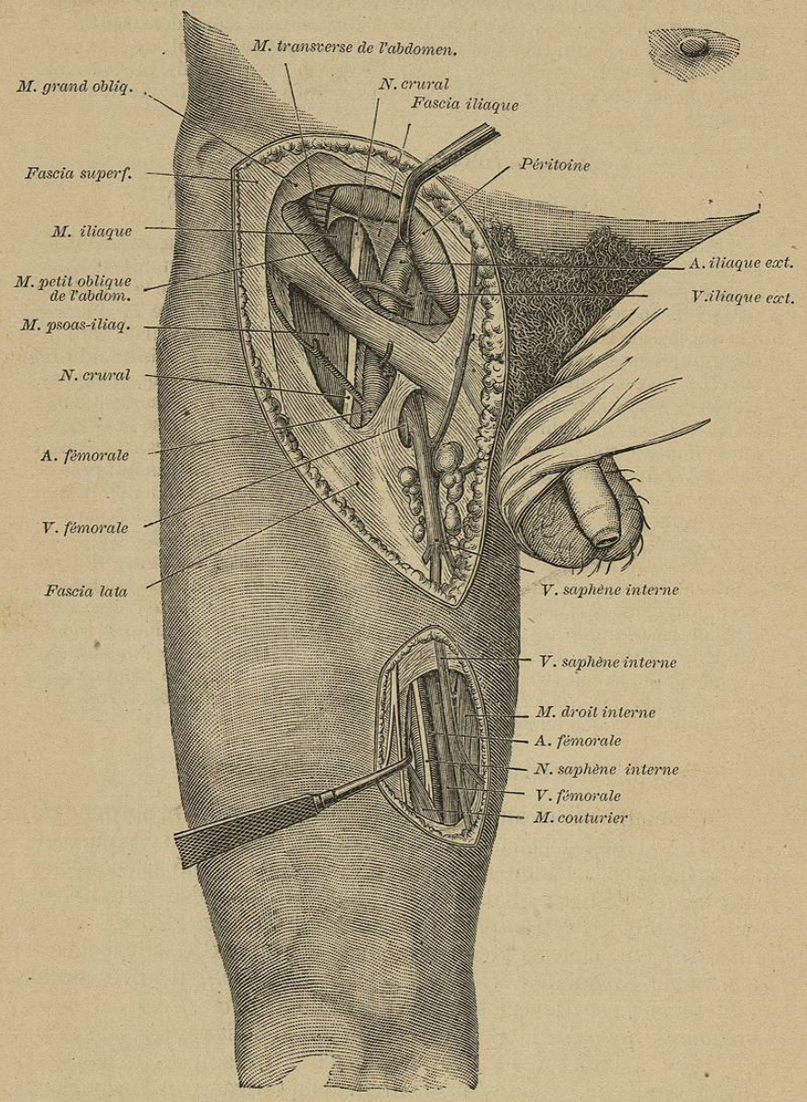

Topographie des artères iliaque externe et fémorale.

devra toujours être détaché et refoulé, de manière que la ligature soit sous-péritonéale.

Ligature au moyen de l'incision oblique (Fig. 49, incis. supér.)

L'incision oblique et parallèle au bord supérieur du ligament

Fig. 49.

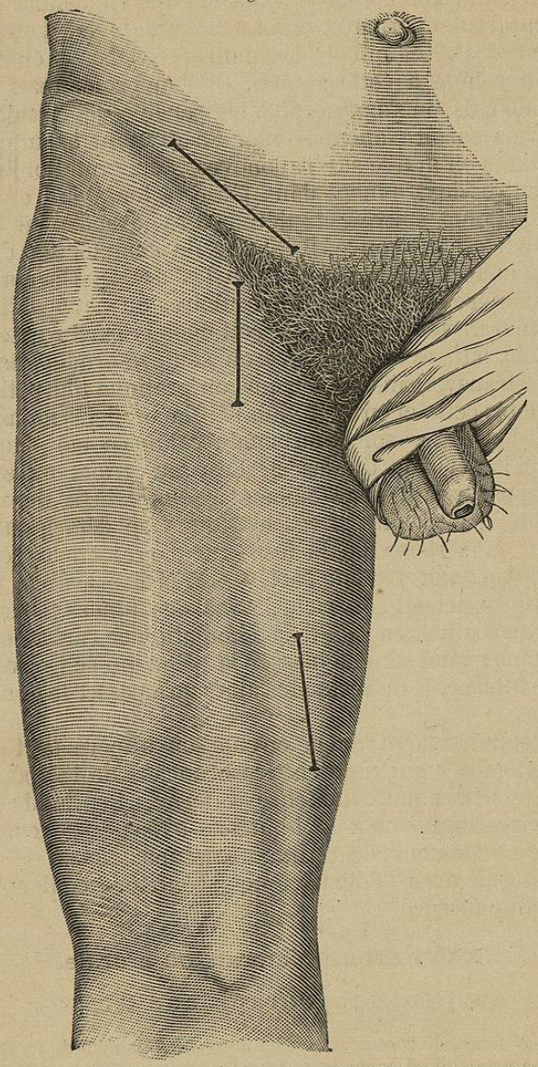

Incisions pour la ligature de l'iliaque externe, et pour celle de la fémorale sous l'arcade crurale et à la partie moyenne de la cuisse.

de Poupart, est celle qui donne le plus d'espace pour la recherche du vaisseau; elle correspond en outre au pli de réflexion de la

séreuse péritonéale. On commence par déterminer le siége exact du vaisseau de la manière que nous avons indiquée plus haut; puis on pratique à la peau une incision de 7 à 8 centimètres d'étendue, qui commence à 3 centimètres en dedans de l'épine iliaque antéro-supérieure, et à un travers de doigt au-dessus de l'arcade crurale, et qui de là se dirige en bas et en dedans en restant parallèle à cette arcade. Si l'on prolongeait l'incision trop en dedans, on s'exposerait à blesser le cordon testiculaire et le tronc de l'artère épigastrique. En divisant ensuite le fascia superficialis on arrive sur l'aponévrose du grand oblique qu'on incise entre deux pinces dans toute la longueur de la plaie cutanée. Pour pouvoir toujours dire exactement à quelle profondeur on se trouve, il est bon de compter les différentes couches au fur et à mesure qu'on les divise. On coupe de la même manière les faisceaux musculaires du petit oblique, puis le muscle transverse qu'on aperçoit dans la partie externe de la plaie. Cela fait, avec une pince on soulève prudemment un pli du fascia transversalis dans lequel on pratique une petite ouverture, et dans celle-ci on introduit soit la branche mousse d'une paire de ciseaux, soit une sonde cannelée sur laquelle on complète la division du fascia. Le tissu graisseux sous-péritonéal apparaissant à ce moment, nous avertit du voisinage immédiat du péritoine. Avec les doigts on détache alors prudemment la séreuse de la fosse iliaque et on la refoule en haut. Dès qu'on arrive sur l'artère, on la fixe avec le doigt sur le rebord du détroit supérieur. Avec des pinces mousses ou le manche du scalpel, on achève la dénudation de l'artère en évitant avec le plus grand soin de blesser la veine qui se trouve située à son côté interne. Il ne reste plus alors qu'à passer le fil de dedans en dehors.

Le rétablissement de la circulation s'opère surtout grâce aux anastomoses qui unissent les branches de l'hypogastrique (fessière, ischiatique, honteuse interne, iléo-lombaire) aux artères circonflexes et à la honteuse externe provenant de la fémorale en dessous de la ligature; l'anastomose de la mammaire interne avec l'épigastrique y contribue également dans une certaine mesure.

XXV. Artère fémorale ou crurale.

Anatomie topographique (Fig. 48).

L'artère fémorale commence en haut sous le ligament de Poupart, et se continue en bas à plein canal avec l'artère poplitée. Elle parcourt les deux tiers supérieurs de la cuisse suivant la direction d'une ligne qui serait tirée du milieu de l'espace qui sépare l'épine iliaque antéro-supérieure de la symphyse du pubis, jusqu'au bord postérieur du condyle interne du fémur. Dans le tiers supérieur de la cuisse, l'artère siége dans la région à

laquelle on a donné le nom de trigone inguinal, et qui est limitée en dehors par le muscle couturier, en dedans par le muscle pectiné et en haut par le ligament de Poupart. Dans ce triangle à base supérieure, la veine fémorale se trouve située en dedans de l'artère qui, elle, repose en arrière sur l'articulation coxo-fémorale. Les deux vaisseaux sont renfermés dans une gaine commune, mais pourtant séparés l'un de l'autre par un septum. La partie externe du trigone inguinal est occupée par le muscle psoas-iliaque sur lequel repose le nerf crural. Muscle et nerf sont recouverts par le fascia iliaca qui s'insinue en arrière des vaisseaux sous le nom de ligament ileo-pectiné. Le nerf est donc complètement séparé de l'artère par ce fascia, et au cours d'une ligature régulière ne doit pas être mis à nu. Dans le trigone, la fémorale donne l'artère tégumenteuse abdominale et les deux honteuses externes immédiatement en dessous du ligament de Poupart; 4 à 6 centimètres plus bas, dans l'angle inférieur du trigone, elle donne la fémorale profonde. L'artère et la veine fémorale sont recouvertes dans cette région par la peau, le fascia superficialis, et cette portion du fascia lata qui circonscrit la fosse ovale sous le nom de repli falciforme; la partie interne de la veine, au niveau de cette fosse ovale, n'est même recouverte que par le fascia cribriformis; c'est en ce point que la veine saphène interne vient s'aboucher dans la fémorale, en passant par dessus la corne inférieure du repli falciforme.

Au tiers moyen de la cuisse, l'artère fémorale est complètement recouverte par le muscle couturier qui descend obliquement au devant d'elle en se portant à la face interne du membre; elle parcourt à ce niveau la gouttière formée par le vaste interne et l'insertion du grand adducteur, en répondant d'abord au bord interne et plus bas au bord externe du muscle couturier. La veine est primitivement placée au côté interne de l'artère; plus bas elle gagne sa face postérieure; les deux vaisseaux sont encore ici renfermés dans une gaine commune. Le nerf saphène interne accompagne l'artère à sa paroi antérieure. A la limite entre le tiers moyen et le tiers inférieur de la cuisse, les vaisseaux fémoraux traversent l'insertion du grand adducteur, et gagnent le creux du jarret sous le nom de vaisseaux poplités; immédiatement avant ce passage, l'artère fournit les deux grandes anastomotiques.

Ligature (Fig. 49, les deux incis. infér.).

On peut lier l'artère fémorale, soit au tiers supérieur, soit au tiers moyen de la cuisse. L'effet de la ligature diffère surtout d'après qu'on la pratique au dessus, ou bien au dessous de l'origine de la fémorale profonde. Quel que soit l'endroit choisi, le meilleur point de repère nous est chaque fois fourni par le bord interne du muscle couturier; il n'y a d'exception que pour les cas où l'on veut lier le vaisseau en un point très rapproché du genou : on se guiderait alors de préférence sur le bord externe de ce même muscle. Plusieurs branches collatérales se détachant de la fémorale au niveau de son tiers supérieur, on a avantageusement remplacé sa ligature sans le ligament de Poupart, par celle de l'iliaque externe.

I. Ligature au tiers supérieur de la cuisse (trigone inguinal).

a) *Immédiatement en-dessous du ligament de Poupart.*

(Fig. 49, incis. du milieu).

On couchera le sujet avec le membre malade au bord de la table, la jambe pendant même un peu en dehors, de façon à faire saillir légèrement la région inguinale. Le point précis où l'artère s'engage sous l'arcade crurale, correspond au milieu d'une ligne qui serait tirée de l'épine iliaque antérieure et supérieure au centre de la symphyse pubienne. De ce point on fait partir une incision qui descend, non tout-à-fait verticalement, mais un peu obliquement en dedans, et qui divise la peau et le fascia superficialis sur une étendue de 6 centim. environ. Sur le fascia lata qui apparaît alors, on trouve souvent des ganglions lymphatiques tuméfiés qu'on extirpe; puis le fascia est divisé entre deux pinces dans la direction de la plaie cutanée, et l'artère mise ainsi à nu, est prudemment isolée de la veine qui se trouve à son côté interne. L'aiguille à ligature est introduite de dedans en dehors, et l'on place le fil à égale distance de l'origine de l'épigastrique et de celle de la fémorale profonde.

On peut aussi, à l'exemple de *Porter*, *Textar* et *Froriep*, mettre l'artère à nu à l'aide d'une incision parallèle au bord inférieur du ligament de Poupart.

b) *En-dessous de l'origine de la fémorale profonde (Scarpa).*

A l'union du tiers supérieur et du tiers moyen de la cuisse, c'est-à-dire au niveau du sommet du trigone inguinal, on pratique une incision de 6 centim. qui divise la peau et l'aponévrose superficielle le long du bord interne du muscle couturier; on évite à ce moment de blesser la veine saphène interne. On divise ensuite l'aponévrose profonde, et l'on aperçoit aussitôt le nerf saphène interne descendant obliquement au devant de l'artère; celle-ci est isolée de la veine qui lui est interne et postérieure et l'on passe le fil de dedans en dehors.

2. Ligature au tiers moyen de la cuisse *(Hunter).*

(Fig. 49, incis. inférieure).

Une ligne qui serait tirée du milieu de l'espace compris entre l'épine iliaque antéro-supérieure et la symphyse, jusqu'au bord postérieur du condyle interne du fémur, représenterait exactement la direction du trajet du vaisseau. Sur le cadavre, par suite de la flaccidité des chairs, les adducteurs et le couturier sont entraînés en arrière par leur propre poids, ce qui fait que ce dernier muscle se trouve situé en dedans de la ligne de

direction précitée. C'est pour cette raison que dans la figure 49 le tracé de l'incision est reporté très fort en dedans. Lorsqu'on sent le couturier à travers les téguments, on fait tomber directement sur son bord interne, et à mi-hauteur de la cuisse, une incision qui divise la peau et l'aponévrose superficielle sur une longueur d'environ 6 centim. On peut encore, pour se guider, saisir transversalement à pleine main la moitié antérieure de la cuisse: on reconnaît ordinairement de la sorte la gouttière qui existe entre le vaste interne et le grand adducteur, et l'incision se fait alors au devant de cette gouttière. Le couturier étant mis à nu, on le rétracte légèrement en dehors; puis marchant désormais dans la direction de l'os, on divise le feuillet profond de l'aponévrose, et l'on trouve l'artère accompagnée du nerf saphène, et la veine en arrière d'elle dans la gouttière du vaste interne et de l'adducteur. La veine saphène interne est encore exposée à être blessée au cours de cette ligature; on l'évitera donc avec soin.

3. A l'union du tiers moyen avec le tiers inférieur de la cuisse.

La ligature ne se pratique que rarement en cet endroit; elle y est également plus difficile en raison de la situation profonde du vaisseau. Lorsqu'on voudra lier quand même à ce niveau, on incisera au bord interne du couturier et l'on se comportera exactement comme pour la ligature au tiers moyen, ou bien à l'exemple de *Malgaigne* on fera tomber l'incision le long du bord externe de ce muscle, qui sera ensuite rétracté en dedans. On liera l'artère juste au devant du point où elle pénètre dans le grand adducteur.

Après la ligature de la fémorale au-dessus du point d'émergence de la fémorale profonde, la circulation se rétablit par l'anastomose des artères fessière, ischiatique et obturatrice avec les branches de la fémorale profonde et surtout avec les circonflexes; après la ligature en-dessous de la sortie de la fémorale profonde, ce résultat s'obtient par les communications existant entre les branches inférieures de ce dernier vaisseau (br. perforantes), et les branches musculaires et articulaires de la poplitée.

XXVI. Artère poplitée.

Anatomie topographique (Fig. 50).

Le creux poplité est limité en dedans par le semi-membraneux et le semi-tendineux ainsi que par le jumeau interne sortant de la profondeur de la région. La limite externe est constituée par le biceps et le jumeau externe. Sous l'aponévrose, et au centre d'un abondant dépôt de tissu graisseux, se rencontre d'abord la veine poplitée, qui siège assez exactement sur la ligne médiane et dans laquelle s'abouchent plusieurs petites veines; la plus volumineuse de celles-ci est la saphène externe qui court dans la direction du grand