axe du membre; en dehors de la veine poplitée, et tout contre elle, se trouve le nerf sciatique poplité interne; le sciatique poplité externe est plus en dehors et a déjà pris sa direction vers la tête du péroné. L'artère poplitée est en

Fig. 50.

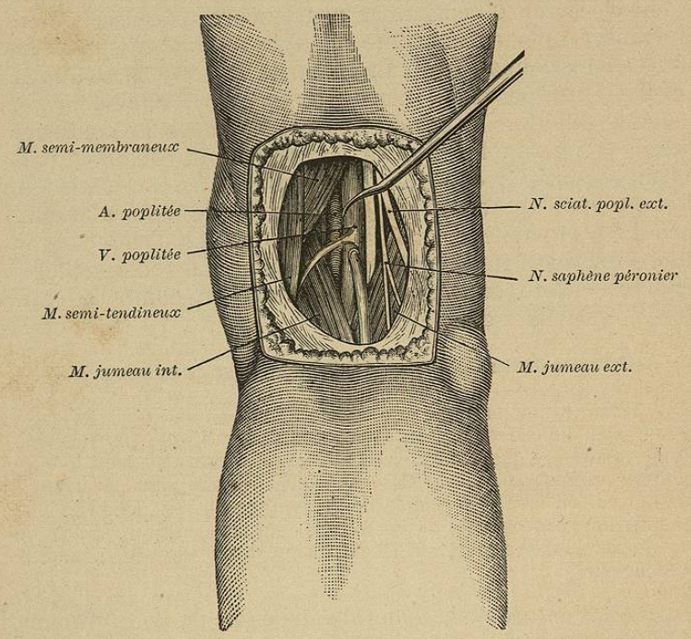

Topographie de l'artère poplitée.

majeure partie recouverte par la veine poplitée, qu'elle dépasse un peu en dedans; elle repose directement sur la capsule articulaire. Il n'est pas très-rare de voir la division de la poplitée se faire déjà dans le creux du jarret.

Ligature (Fig. 51).

Le malade est couché sur le ventre, et le genou fortement étendu de façon à faire bien saillir les muscles et les tendons qui limitent le creux du jarret. Un peu en dedans de la ligne médiane, on pratique une incision verticale, qui divise la peau puis l'aponévrose sur une étendue d'environ 8 à 10 centimètres. Dans la graisse sous-jacente on trouve ordinairement, d'abord le nerf sciatique poplité interne, et en dedans de lui la veine poplitée.

Ces deux organes sont rétractés en dehors et l'artère

apparaît plus profondément. On passe le fil de dehors en dedans.

Fig. 51.

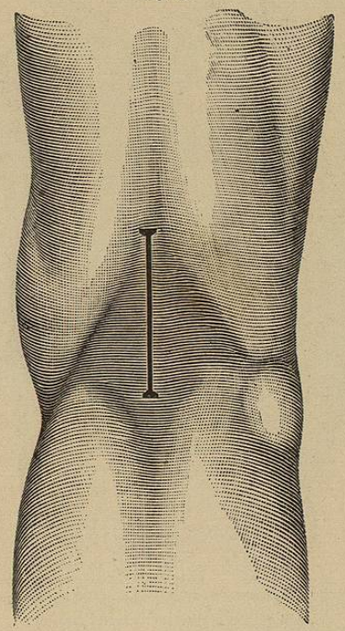

Incision pour la ligature de l'artère poplitée.

XXVII. Artère tibiale antérieure.

Anatomie topographique (Fig. 52 et 54).

Au bord supérieur du muscle soléaire l'artère poplitée se divise en tibiale antérieure et en tibiale postérieure (*). Le premier de ces deux vaisseaux se porte immédiatement en avant, par dessus le ligament interosseux, étant d'abord recouvert par l'insertion du soléaire; il gagne ainsi la région antérieure de la jambe, le long de laquelle il descend jusqu'au dessus de l'articulation du coude-pied, en restant appliqué contre la face antérieure du ligament interosseux. Dans sa partie inférieure la tibiale antérieure repose sur la face externe du tibia et devient alors beaucoup plus superficielle. L'artère est accompagnée de deux veines; le nerf tibial antérieur, qui dans les deux tiers supérieurs de la jambe est au côté externe du vaisseau, finit généralement par venir se placer au devant: ce dernier rapport est du reste sujet à variations. Dans la partie supérieure de son trajet, l'artère est située entre le muscle tibial antérieur et l'extenseur commun des orteils; plus

(*) Les auteurs allemands n'admettent pas de tronc tibio-péronier, et considèrent la péronière comme une branche de la tibiale postérieure. (N. du T.).

bas on la trouve entre le tendon du tibial antérieur et celui de l'extenseur

Fig. 52.

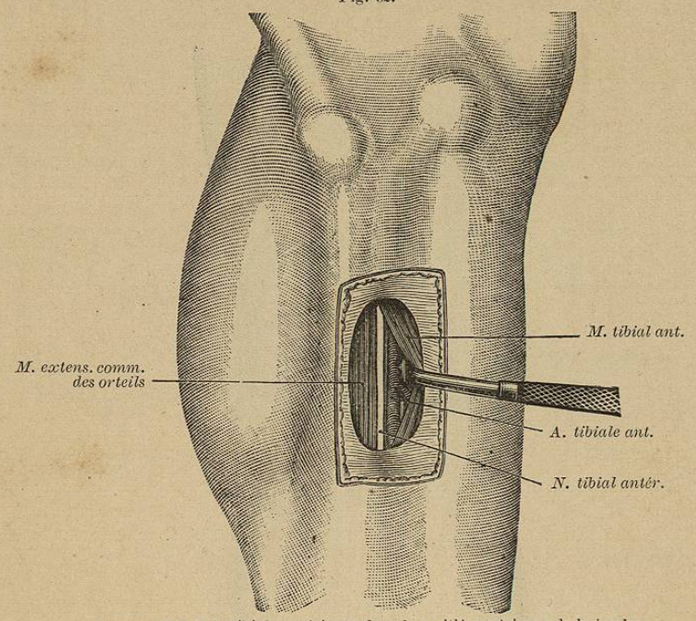

Topographie de la tibiale antérieure dans la moitié supérieure de la jambe. (Jambe droite vue par sa face externe).

propre du gros orteil qui émerge de la profondeur entre les deux muscles précités.

Ligature (Fig. 53 et 55).

1. Dans la moitié supérieure de la jambe (Fig. 53).

Le membre est légèrement incliné en dedans, le pied étendu de façon à faire saillir les tendons sous la peau dans la partie inférieure de la jambe. L'opérateur remonte avec le doigt le long de ces tendons, et arrivé au niveau de la portion charnue des muscles, il pratique son incision entre le tibial antérieur qui est le plus rapproché du tibia, et l'extenseur commun des orteils.

Lorsque ces tendons sont peu reconnaissables, comme cela arrive sur les sujets très gras, on incise dans la direction d'une ligne qui réunirait le milieu de la face antérieure du cou-de-pied au milieu de l'espace compris entre la crête du tibia et la tête du péroné. En raison de la situation profonde et de la rigidité des muscles dans cette région, on doit donner à l'incision une étendue assez considérable (pas moins de 8 centim). On divisera

donc d'abord la peau, puis l'aponévrose; on séparera l'un de l'autre les deux muscles dont il a été parlé, puis dans la profondeur, à la surface du ligament interosseux, on trouvera l'artère affectant les rapports précédemment décrits. On l'isolera

Fig. 53.

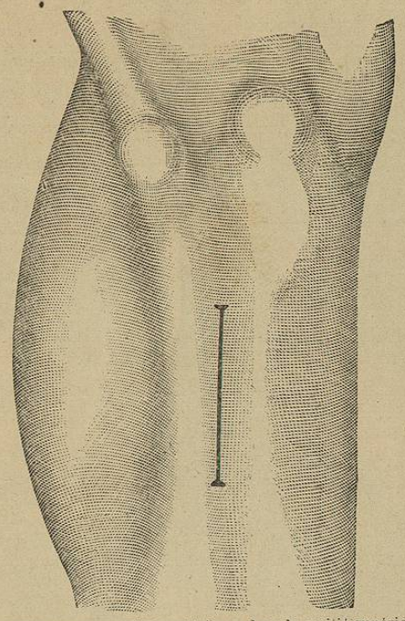

Incision pour la ligature de la tibiale antérieure dans la moitié supérieure de la jambe.

avec beaucoup de précautions du réseau artériel et veineux qui l'enlace. Au cours de la ligature, le pied sera replacé dans la flexion.

2. Dans la moitié inférieure de la jambe (Fig. 55).

La position à donner au membre et la manière de déterminer la direction du vaisseau sont les mêmes que pour 1. On recherche l'artère entre le tendon du tibial antérieur qui est appliqué sur le tibia, et le tendon de l'extenseur propre du gros orteil. Le vaisseau étant ici plus superficiel, l'incision n'aura que 6 centim. de longueur.

XXVIII. Artère pédieuse.

Anatomie topographique (Fig. 54).

La pédieuse est la continuation de la tibiale antérieure au dos du pied; superficiellement placée sous l'aponévrose, entre le tendon de l'extenseur propre du gros orteil et le premier faisceau du muscle pédieux, elle gagne

en avant le sommet du premier espace interosseux. L'artère est accompagnée de deux veines, ainsi que du nerf dorsal profond du pied qui est situé tantôt au devant et tantôt en dehors d'elle.

Fig. 54.

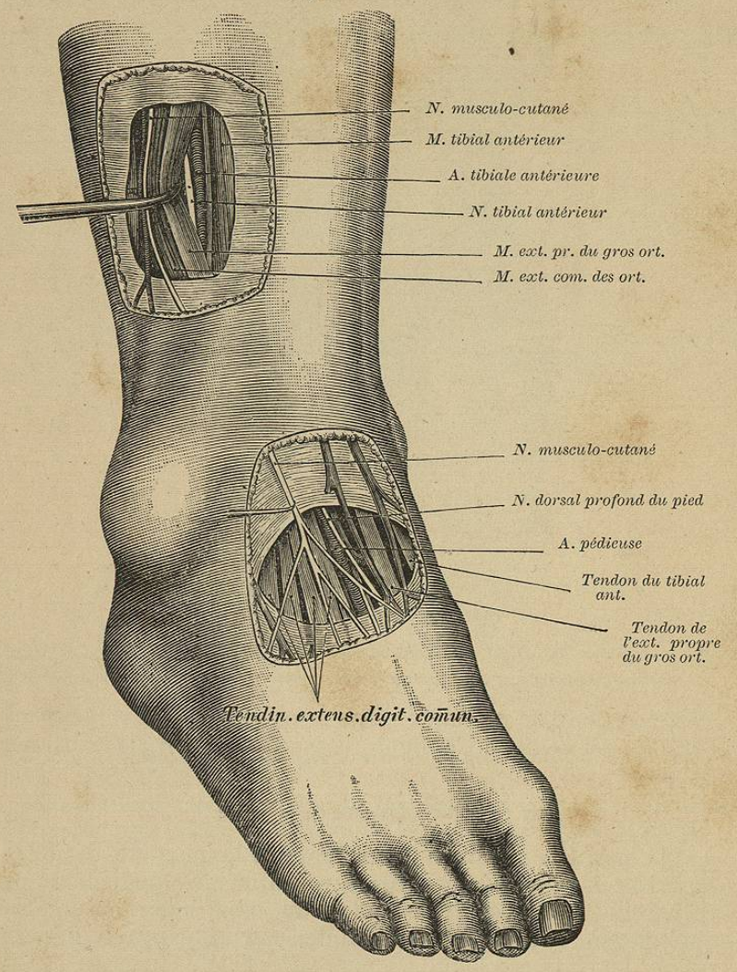

Topographie de la tibiale antérieure à la moitié inférieure de la jambe.
Topographie de la pédieuse.

Tendin. extens. digit. commun. : tendons de l'extenseur commun des orteils.

Ligature (Fig. 55).

Le pied étant étendu sur la jambe, on fait à la peau une incision de 5 centimètres d'étendue qui commence au milieu de

l'espace compris entre les deux malléoles, et qui se dirige en bas vers le premier espace interosseux du métatarse. On divise la peau et l'aponévrose et l'on aperçoit à la partie interne de la plaie le tendon de l'extenseur propre du gros orteil; en

Fig. 55.

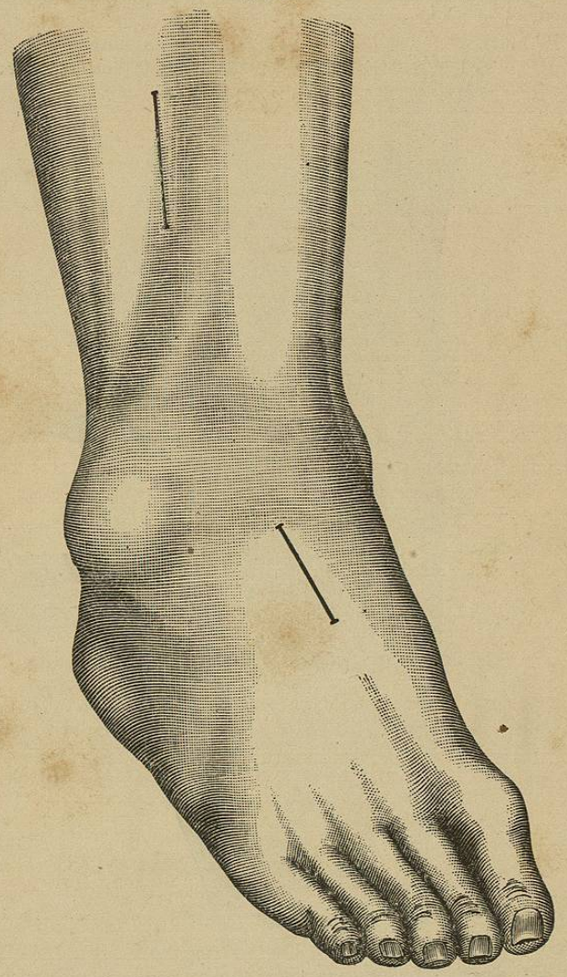

Incisions pour la ligature de la tibiale antérieure dans la moitié inférieure de la jambe, et ⅓ pour celle de la pédieuse.

dehors de ce tendon se trouve l'artère qu'il faut isoler avec précaution de ses veines satellites et du nerf dorsal profond du pied.

BIBLIOTECA
FAC. DE MED. U. A. N. L.