XXIX. Artère tibiale postérieure.

Anatomie topographique (Fig. 56 et 57).

L'artère tibiale postérieure, la plus forte branche de division de la poplitée, descend sous le feuillet profond de l'aponévrose entre le tibial postérieur et le fléchisseur commun des orteils, étant recouverte en arrière par toute l'épaisse musculature du mollet; elle est entourée de deux veines et cotoyée à son côté externe par le nerf tibial postérieur. A environ 4 à

Fig. 56.

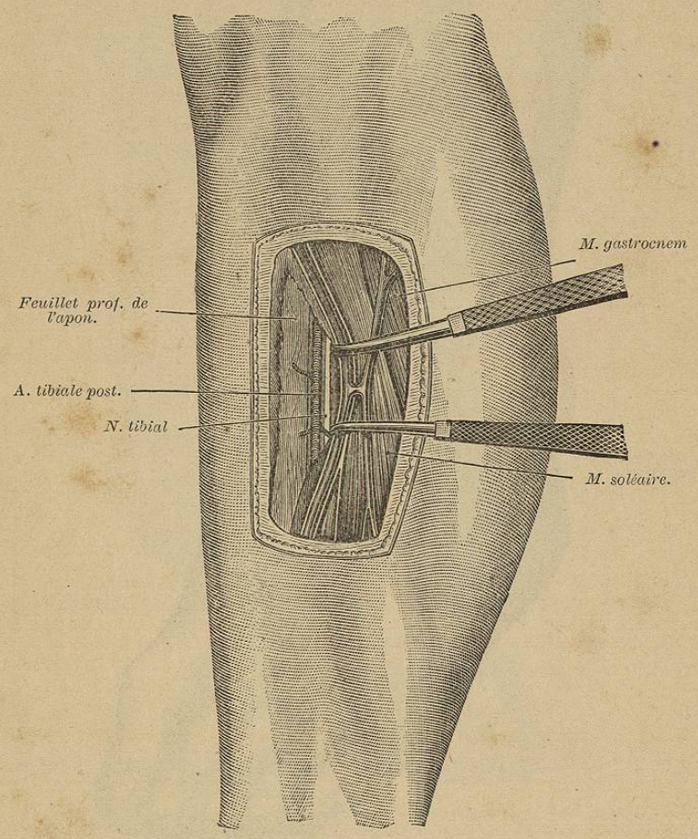

Topographie de la tibiale postérieure à la partie moyenne de la jambe.
(Jambe droite vue par sa face interne).

5 centimètres de son origine, elle fournit l'artère péronière qui se porte à la face postérieure du péroné. Au voisinage de la malléole interne l'artère tibiale est plus facile à atteindre, car elle n'est plus alors recouverte que par la peau et l'aponévrose. Elle court là dans la direction d'une ligne située à égale

distance du bord du tibia et du bord interne du tendon d'Achille. Derrière la malléole elle est située entre deux veines dont l'antérieure envoie une branche amastomatique aux veines superficielles de la région. Le nerf tibial vient se placer à ce niveau au devant de l'artère et s'appelle désormais nerf plantaire. L'artère continue ensuite sa route au milieu de l'espace qui sépare

Fig. 57.

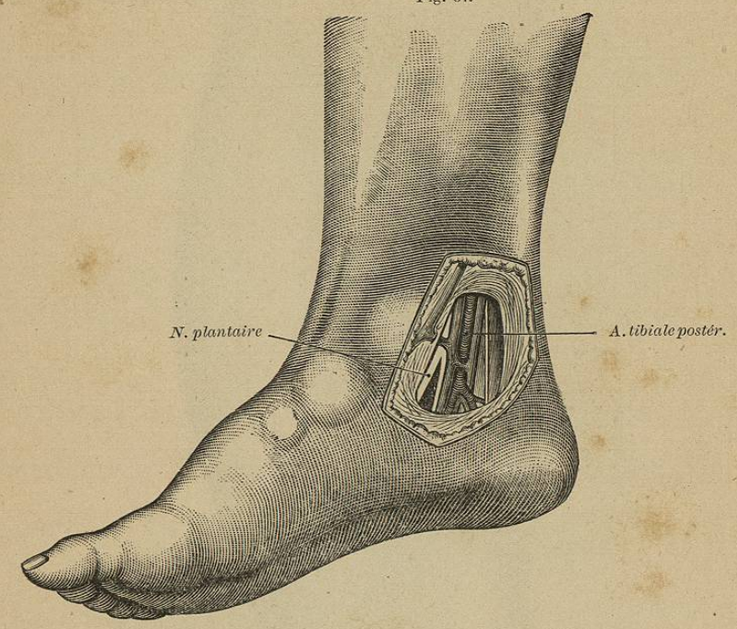

Topographie de la tibiale postérieure dans la région malléolaire.

la malléole de la tubérosité du calcanéum, et sous le nom d'artère plantaire gagne la plante du pied en décrivant une courbe à convexité tournée vers le talon. Arrivée à la plante du pied elle se divise en plantaire interne et en plantaire externe.

Ligature.

I. A la partie moyenne de la jambe (Fig. 58).

La jambe étant inclinée en dehors, on fait sur le bord interne de la face antérieure du tibia, une incision de 10 centim. qui détache de ce bord l'aponévrose de la jambe, ainsi que l'insertion interne du muscle soléaire. On décolle avec les doigts et l'on rétracte en arrière les muscles jumeaux et soléaire, et l'on aperçoit alors le feuillet profond de l'aponévrose recouvrant la couche musculaire profonde formée par le fléchisseur commun des orteils, le tibial postérieur et le fléchisseur propre

du gros orteil. On divise l'aponévrose profonde dans le sens de la longueur de la plaie, et dans le premier interstice musculaire qui se présente, c'est-à-dire entre le fléchisseur commun et le

Fig. 58.

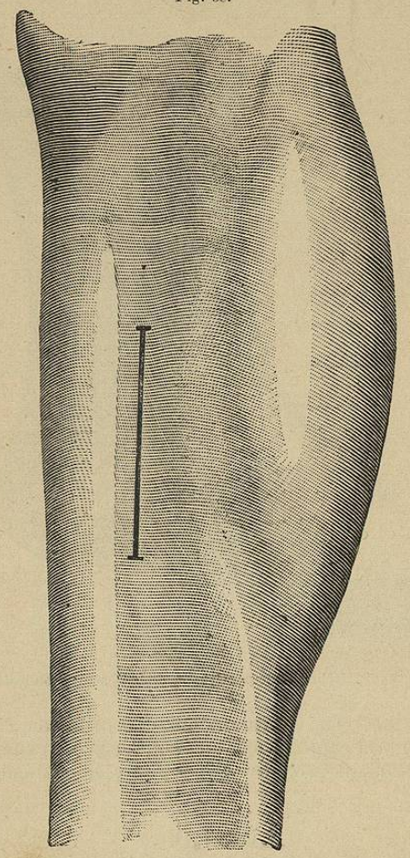

Incision pour la ligature de la tibiale postérieure à la partie moyenne de la jambe.

tibial postérieur, on rencontre l'artère entourée de ses deux veines et accompagnée à son côté externe par le nerf tibial postérieur.

Dans le deuxième interstice musculaire, entre le tibial postérieur et le fléchisseur propre du gros orteil, descend l'artère péronière qu'on peut également lier à ce niveau, avec plus de difficulté il est vrai, et seulement en agrandissant l'incision précitée.

2. Derrière la malléole interne (Fig. 59).

Pied tourné en dehors; tracer une ligne réunissant le bord postérieur de la pointe de la malléole interne au bord inférieur du calcanéum. L'artère correspond exactement au milieu de cette ligne. Pratiquer une incision de 6 centim. décrivant une

Fig. 59.

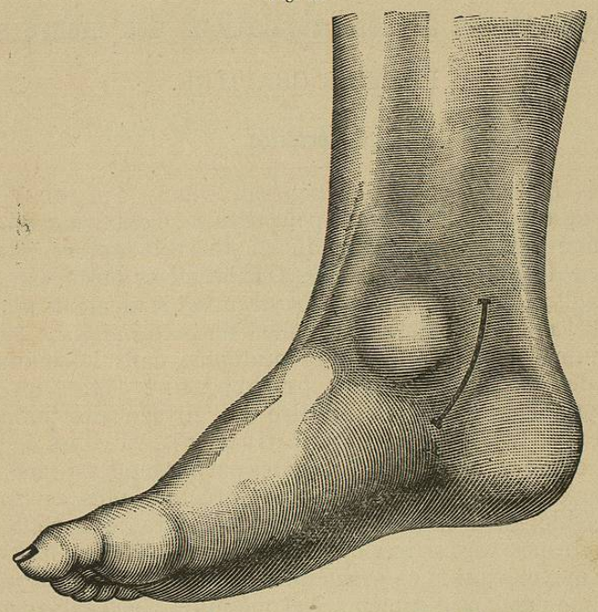

Incision pour la ligature de la tibiale postérieure dans la région malléolaire.

courbe pareille à celle que décrit le vaisseau, ouverte comme elle du côté de la malléole et placée à égale distance de celle-ci et du bord du calcanéum. La peau et le pannicule adipeux divisés, on tombe sur le ligament annulaire interne du tarse qu'on incise à son tour. Le paquet vasculaire se présente aussitôt ayant l'artère à son centre : on isole et on lie.

D'habitude le nerf plantaire se trouve déjà à ce niveau au devant de l'artère.

Troisième Partie.

Amputations et désarticulations des membres.

PREMIER CHAPITRE.

Généralités.

Pris dans son sens le plus général, le mot « amputation » désigne toute opération ayant pour résultat l'enlèvement artificiel d'une partie quelconque du corps avec suppression des fonctions dévolues à cette partie. D'habitude ce terme est pourtant employé dans un sens plus restreint et seulement quand il s'agit de l'ablation totale ou partielle d'une extrémité. La section du membre peut en outre être pratiquée dans la continuité même des os (amputation proprement dite), ou bien dans leur contiguité, c'est-à-dire au niveau des jointures (désarticulation ou exarticulation). Au cours de l'une et l'autre de ces opérations, toutes les parties molles du membre sont forcément divisées dans une direction plus ou moins transversale, et il en résulterait une hémorragie mortelle par les gros troncs vasculaires ouverts, si nous n'étions en possession de moyens qui nous permettent de produire leur occlusion mécanique pendant comme après l'opération. Déjà même avant le début de celle-ci, nous recourons à certaines pratiques ayant pour but de fermer provisoirement les canaux sanguins entre le cœur et l'endroit choisi pour amputer, et s'opposant ainsi à tout écoulement de sang au moment de la section des parties « hémostase prophylactique ». Mais comme cette dernière entraîne après elle l'arrêt de la circulation dans le membre tout entier et par conséquent dans le futur moignon d'amputation, on ne peut guère songer à la faire durer jusqu'à l'entière guérison du moignon. On la remplace donc au plus tôt par d'autres moyens qui produisent l'occlusion des vaisseaux à l'endroit même où ils ont été ouverts. Pour rendre l'opération plus rapide, pour ne pas en interrompre le cours, on ne ferme pas les vaisseaux au fur et à mesure de leur division dans la plaie; on complète d'abord l'ablation du membre, puis pendant que dure encore l'hémostase prophylactique, on recherche à la surface de la plaie les orifices béants des artères et des veines

les plus considérables, on les saisit dans des pinces spéciales qui les maintiennent temporairement fermées, « hémostase provisoire », et alors seulement on procède à l'« hémostase définitive », c'est-à-dire à l'application de moyens d'occlusion (ligatures) qui séjourneront définitivement dans la plaie.

Les procédés usités au cours des amputations pour assurer ces différentes sortes d'hémostases, prophylactique, provisoire et définitive, sont absolument identiques à ceux qu'on emploie pour les autres catégories d'opérations. Mais comme c'est à l'occasion des amputations et des désarticulations (1) qu'il nous est donné de les étudier avec le plus de fruit, c'est ici que leur description doit naturellement trouver place.

I. Hémostase prophylactique.

Les procédés par lesquels on obtient cette hémostase, doivent, ainsi qu'il a déjà été dit, interrompre temporairement le courant sanguin entre le cœur et le champ opératoire, ou bien, comme nous le verrons à propos de la méthode d'*Esmarch*, doivent rendre exsangue une extrémité toute entière. Dans ce but on emploie :

I. La compression digitale du tronc artériel principal sur un point de son trajet.

Cette méthode est applicable toutes les fois qu'on peut serrer le vaisseau entre les doigts au sein même des parties molles, comme par exemple, dans un lambeau d'amputation, ou mieux encore quand on peut presser l'artère contre le plan osseux résistant sur lequel elle repose. L'anatomie chirurgicale nous enseigne quels sont les endroits du corps où cette compression est possible. Sans parler des artères plus petites, nous pouvons comprimer de la sorte le vaisseau principal de la tête et du cou, ou la carotide, au niveau de l'apophyse transverse de la sixième vertèbre cervicale; la sous-clavière au-dessus de la clavicule, contre la première côte, le bras étant tiré en bas; l'axillaire sur la tête humérale; la brachiale dans la coulisse bicipitale interne contre la diaphyse de l'humérus; chez les sujets maigres l'aorte abdominale contre les vertèbres lombaires; l'iliaque commune à travers le rectum sur la symphyse sacro-iliaque; l'iliaque externe sur la branche horizontale du pubis; la fémorale en-dessous du ligament de Poupart contre la tête articulaire du fémur. La compression digitale exercée par une main habile est suffisante dans la majorité des cas, et a cela

(1) On a tenté d'imiter sur le cadavre les hémorragies qui surviennent au cours des opérations qu'on pratique sur le vivant, en faisant passer un courant d'eau à travers le tronc artériel principal du membre. Ces essais n'ont pas donné les résultats qu'on en espérait pour les élèves, et ont été bientôt abandonnés.