Troisième Partie.

Amputations et désarticulations des membres.

PREMIER CHAPITRE.

Généralités.

Pris dans son sens le plus général, le mot « amputation » désigne toute opération ayant pour résultat l'enlèvement artificiel d'une partie quelconque du corps avec suppression des fonctions dévolues à cette partie. D'habitude ce terme est pourtant employé dans un sens plus restreint et seulement quand il s'agit de l'ablation totale ou partielle d'une extrémité. La section du membre peut en outre être pratiquée dans la continuité même des os (amputation proprement dite), ou bien dans leur contiguité, c'est-à-dire au niveau des jointures (désarticulation ou exarticulation). Au cours de l'une et l'autre de ces opérations, toutes les parties molles du membre sont forcément divisées dans une direction plus ou moins transversale, et il en résulterait une hémorragie mortelle par les gros troncs vasculaires ouverts, si nous n'étions en possession de moyens qui nous permettent de produire leur occlusion mécanique pendant comme après l'opération. Déjà même avant le début de celle-ci, nous recourons à certaines pratiques ayant pour but de fermer provisoirement les canaux sanguins entre le cœur et l'endroit choisi pour amputer, et s'opposant ainsi à tout écoulement de sang au moment de la section des parties « hémostase prophylactique ». Mais comme cette dernière entraîne après elle l'arrêt de la circulation dans le membre tout entier et par conséquent dans le futur moignon d'amputation, on ne peut guère songer à la faire durer jusqu'à l'entière guérison du moignon. On la remplace donc au plus tôt par d'autres moyens qui produisent l'occlusion des vaisseaux à l'endroit même où ils ont été ouverts. Pour rendre l'opération plus rapide, pour ne pas en interrompre le cours, on ne ferme pas les vaisseaux au fur et à mesure de leur division dans la plaie; on complète d'abord l'ablation du membre, puis pendant que dure encore l'hémostase prophylactique, on recherche à la surface de la plaie les orifices béants des artères et des veines

les plus considérables, on les saisit dans des pinces spéciales qui les maintiennent temporairement fermées, « hémostase provisoire », et alors seulement on procède à l'« hémostase définitive », c'est-à-dire à l'application de moyens d'occlusion (ligatures) qui séjourneront définitivement dans la plaie.

Les procédés usités au cours des amputations pour assurer ces différentes sortes d'hémostases, prophylactique, provisoire et définitive, sont absolument identiques à ceux qu'on emploie pour les autres catégories d'opérations. Mais comme c'est à l'occasion des amputations et des désarticulations (1) qu'il nous est donné de les étudier avec le plus de fruit, c'est ici que leur description doit naturellement trouver place.

I. Hémostase prophylactique.

Les procédés par lesquels on obtient cette hémostase, doivent, ainsi qu'il a déjà été dit, interrompre temporairement le courant sanguin entre le cœur et le champ opératoire, ou bien, comme nous le verrons à propos de la méthode d'*Esmarch*, doivent rendre exsangue une extrémité toute entière. Dans ce but on emploie :

I. La compression digitale du tronc artériel principal sur un point de son trajet.

Cette méthode est applicable toutes les fois qu'on peut serrer le vaisseau entre les doigts au sein même des parties molles, comme par exemple, dans un lambeau d'amputation, ou mieux encore quand on peut presser l'artère contre le plan osseux résistant sur lequel elle repose. L'anatomie chirurgicale nous enseigne quels sont les endroits du corps où cette compression est possible. Sans parler des artères plus petites, nous pouvons comprimer de la sorte le vaisseau principal de la tête et du cou, ou la carotide, au niveau de l'apophyse transverse de la sixième vertèbre cervicale; la sous-clavière au-dessus de la clavicule, contre la première côte, le bras étant tiré en bas; l'axillaire sur la tête humérale; la brachiale dans la coulisse bicipitale interne contre la diaphyse de l'humérus; chez les sujets maigres l'aorte abdominale contre les vertèbres lombaires; l'iliaque commune à travers le rectum sur la symphyse sacro-iliaque; l'iliaque externe sur la branche horizontale du pubis; la fémorale en-dessous du ligament de Poupart contre la tête articulaire du fémur. La compression digitale exercée par une main habile est suffisante dans la majorité des cas, et a cela

(1) On a tenté d'imiter sur le cadavre les hémorragies qui surviennent au cours des opérations qu'on pratique sur le vivant, en faisant passer un courant d'eau à travers le tronc artériel principal du membre. Ces essais n'ont pas donné les résultats qu'on en espérait pour les élèves, et ont été bientôt abandonnés.

d'avantageux qu'elle nous permet de limiter la compression au tronc artériel seul. Quant à la détermination exacte du siège des artères, elle a été traitée à l'occasion de la ligature dans la continuité.

2. Compression du tronc artériel à l'aide d'instruments dits compresseurs : garrots et tourniquets.

Un compresseur des plus simples et très facile à improviser, nous est fourni par le garrot (Knebeltourniquet, fig. 60), dont la forme la plus connue est celle imaginée par *Morel*. Un lacs garni de deux pelotes embrasse

Fig. 60.

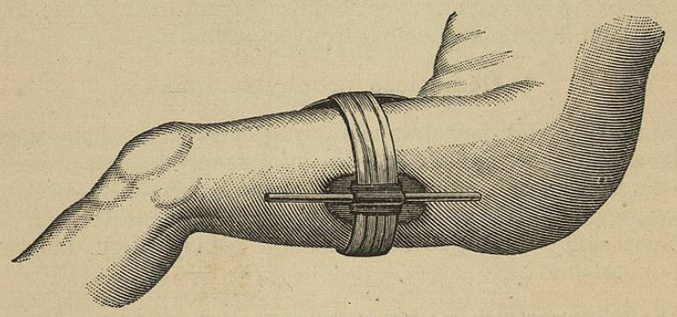

Garrot de *Morel*.

le membre de telle façon que l'une d'elles vient se placer au devant de l'artère tandis que l'autre arrive au point opposé de la circonférence du membre ; les deux extrémités du lacs sont tirées à travers cette dernière pelote et sont ensuite tordues au moyen d'une traverse, jusqu'à ce que l'on obtienne une compression suffisante du vaisseau ; on produit malheureusement de la sorte l'étranglement de toute l'épaisseur du membre. Un simple mouchoir et une cheville suffisent pour improviser cet appareil.

Fig. 61.



Tourniquet à vis de *J.-L. Petit*.

Le tourniquet à vis de *J.-L. Petit* (Fig. 61) consiste en un lien constructeur muni d'un appareil à vis spécial qui permet de le resserrer ou de le relâcher à volonté ; ce lien porte en outre une pelotte de cuir qui se place au devant de l'artère et comprime celle-ci contre l'os sous-jacent au moment de la constriction du membre.

Le tourniquet à arc (la fig. 62 représente celui de *Dupuytren*), a pour but d'obvier à l'étranglement circulaire produit par les appareils précités. Il est formé d'un large coussin s'appliquant sur le côté du membre opposé à celui où se trouve l'artère principale ; de ce coussin

part un arc métallique portant à son autre extrémité une pelote rendue mobile au moyen d'un appareil à vis, et qu'on peut faire avancer à la rencontre du coussin ; l'arc métallique embrasse la partie du corps de telle façon que

Fig. 62.

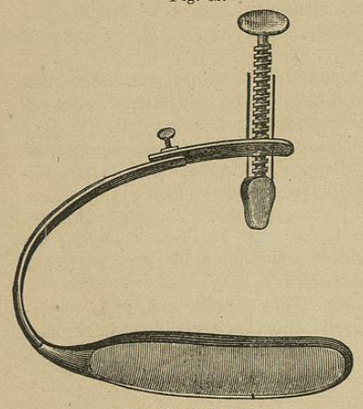

Tourniquet à arc.

Fig. 63.

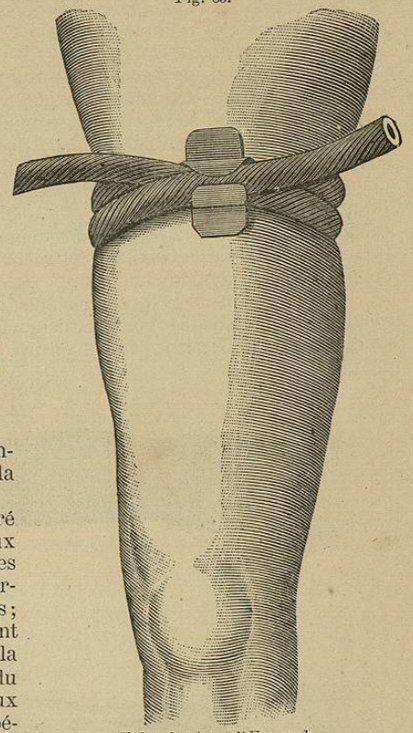

Tube élastique d'*Esmarch*.

la pelote arrive au point correspondant à l'artère et puisse y exercer la pression voulue.

Malgaigne a le premier montré que certaines positions données aux membres pouvaient produire par elles seules une occlusion complète ou partielle de quelques troncs artériels ; c'est ainsi qu'en fléchissant fortement le coude et le genou, on obtient la compression de la cubitale au pli du coude, et de la poplitée dans le creux du jarret ; en portant le membre supérieur en adduction forcée à la face postérieure du thorax, il est de même possible d'aplatir la sous-clavière entre la clavicule et la première côte et d'affaiblir le courant sanguin qui y passe ; ce résultat s'obtient également pour la fémorale à la suite de l'extension forcée de la cuisse sur le tronc.

3. Enveloppement élastique du membre, d'après Esmarch (Fig. 63 et 64).

Par cette méthode, l'extrémité est rendue complètement exsangue jusqu'après la terminaison de l'opération, et de la sorte l'opéré n'a pas à subir la plus légère perte de sang. Pour la pratiquer, le membre en question est d'abord élevé verticalement pendant quelques minutes dans le but de diminuer l'apport sanguin par les artères et de faciliter par contre le retour du sang veineux ; puis on l'enveloppe avec une bande en caoutchouc depuis l'extrémité des doigts ou des orteils jusqu'au dessus du futur champ opératoire. A l'endroit où cesse l'application de la bande, on étreint le membre dans un gros tube en caoutchouc dont les bouts sont ensuite serrés dans un anneau métallique ouvert (Fig. 63), ou bien s'accrochent l'un à l'autre au moyen d'une chaînette (Fig. 64, *a*). Dès lors on peut enlever la bande élastique et l'extré-

mité apparaît pâle, exangue, d'une teinte cadavérique. La force de constriction exercée par le tube sur les parties molles est des plus considérables, et pour la rendre moins nuisible en la distribuant sur une plus grande surface, certains chirurgiens ont remplacé le gros tuyau en caoutchouc par une seconde bande élastique large, qu'on peut assujettir sur place à l'aide d'un système à arrêt très simple (procédé de *Langenbeck*, fig. 64, *b*), ou aussi de la manière suivante :

A la limite supérieure de l'enveloppement élastique, on place une seconde bande en caoutchouc à laquelle on fait décrire plusieurs circulaires fortement serrés et se recouvrant complètement l'un l'autre ; puis pendant que de la main droite on fixe le globe de bande non entièrement déroulé, on soulève de la gauche le dernier des circulaires en forme d'anse, et dans celle-ci on engage le globe qui se trouve dès lors fortement serré contre le membre. Pour faire l'ischémie artificielle d'un doigt ou d'un orteil, un mince tube en caoutchouc suffit. Certaines opérations, telles que la désarticulation de l'épaule et celle de la hanche, réclament un mode particulier de constriction dont il sera fait mention plus tard.

L'enlèvement du lien constricteur doit se faire rapidement, mais seulement après que tous les vaisseaux de quelque importance, visibles à la surface de la plaie, ont été fermés par la ligature.

Fig. 64.

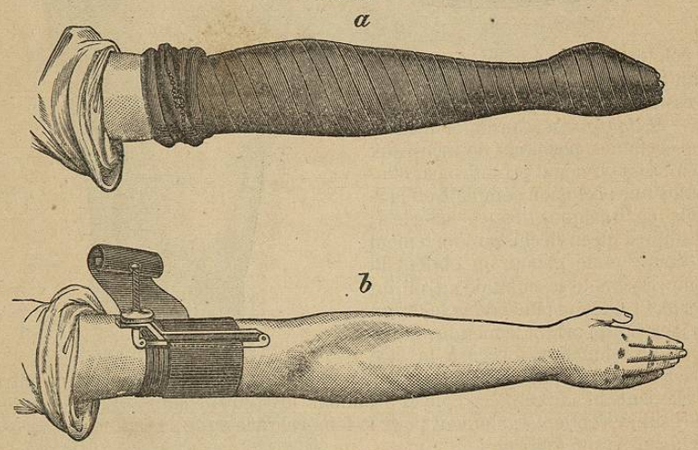

a. Enveloppement élastique et constriction centrale du membre.
b. Appareil constricteur de *V. Langenbeck*.

Dès que cesse la constriction du membre, il survient ordinairement une forte hémorragie parenchymateuse résultant de la paralysie momentanée des vaisseaux qui ont été comprimés. Le plus sûr moyen de prévenir cette hémorragie consiste à tamponner la plaie, le lien étant encore en place, au moyen d'un pansement aseptique compressif, et à placer ensuite le membre dans l'élévation. Dès que le courant sanguin est redevenu régulier dans les parties précédemment anémiées, on enlève ce pansement provisoire, on examine encore une fois la plaie, et l'on procède enfin à l'application des sutures et du pansement définitif. Lorsqu'on est absolument sûr que tous les vaisseaux importants ont été liés dans la plaie, on peut même suturer et panser définitivement cette dernière avant que d'enlever le lien constricteur. Si l'on fait alors le bandage un peu plus compressif qu'à l'ordinaire, et

si le membre est en outre maintenu relevé, il n'y aura nul danger de voir survenir une hémorragie consécutive. — Dans le cas d'infiltrations purulentes et septiques des tissus, la bande d'*Esmarch* ne doit plus être appliquée à partir de la périphérie du membre ; on se borne alors à suspendre ce dernier pendant quelque temps, puis à l'étreindre à sa base avec le lien élastique.

Pour certaines désarticulations pratiquées au voisinage immédiat du tronc, on est parfois contraint, surtout en cas de manque d'aides, de commencer l'opération par

4. la ligature dans la continuité de l'artère principale du membre.

C'est ainsi qu'on peut être amené à faire précéder la désarticulation de l'épaule de la ligature de l'artère axillaire, et celle de la hanche de la ligature de la fémorale.

L'absence d'hémorragies au cours des opérations qu'on pratique sur le cadavre, fait qu'il n'y a guère d'utilité à s'exercer sur ce dernier à l'application des procédés d'hémostase prophylactique indiqués sous les titres 2 et 3. Par contre il est indispensable que les commençants, surtout à l'occasion des ligatures dans la continuité, s'appliquent à bien connaître les rapports des vaisseaux avec les os voisins, et à pratiquer convenablement la compression digitale aux principaux lieux d'élection.

II. Hémostases provisoire et définitive.

Dès qu'est terminée l'ablation du membre ou de la partie de membre à amputer, le chirurgien recherche les principaux vaisseaux et tout d'abord les principales artères visibles dans l'aire de la plaie, et il saisit séparément chacune d'elles dans des pinces spéciales dites pinces à artères. Pour rendre ce temps de l'opération aussi rapide que possible, il doit connaître parfaitement à l'avance le siège exact occupé par chacun des différents canaux sanguins. Lors de ses exercices opératoires sur le cadavre, le débutant ne manquera donc jamais, une fois l'amputation ou la désarticulation terminée, de rechercher soigneusement dans la plaie les principales artères et veines et de les lier de la façon que nous décrirons ultérieurement. Sur le vivant, on ne peut suspendre l'action des moyens d'hémostase prophylactique, qu'après avoir pourvu convenablement à l'occlusion de tous les vaisseaux de quelqu'importance.

Les pinces à artères dont il vient d'être parlé (Fig. 65) sont des pinces à ressort, et à mors mousses, qui peuvent être maintenues fermées à l'aide d'un appareil spécial à arrêt. Les plus employées sont représentées dans la figure 63 ; ces différents modèles ne diffèrent entre eux que par le mécanisme de la fermeture de l'instrument.

Dans la pince de *Fricke* (Fig. 65, *a*) une des branches porte un petit appareil à verrou de la face interne duquel se détache une pointe obliquement

dirigée en avant; si au moment de la fermeture de l'instrument on fait avancer le verrou, cette pointe vient embrocher une petite traverse placée perpendiculairement à la face interne de la branche opposée.

Dans le modèle d'*Amussat* (Fig. 65, *b*) la petite traverse précitée est un peu plus longue, de telle sorte que quand on rapproche les branches de l'instrument, elle vient faire saillie à travers une fenêtre pratiquée dans la branche munie de l'appareil à verrou; la pointe qui garnit la face interne de ce dernier est maintenant reportée à son extrémité antérieure, si bien qu'en poussant sur le verrou, cette pointe n'embroche plus la traverse entre les deux branches mais à la face externe de l'instrument.

Fig. 65.

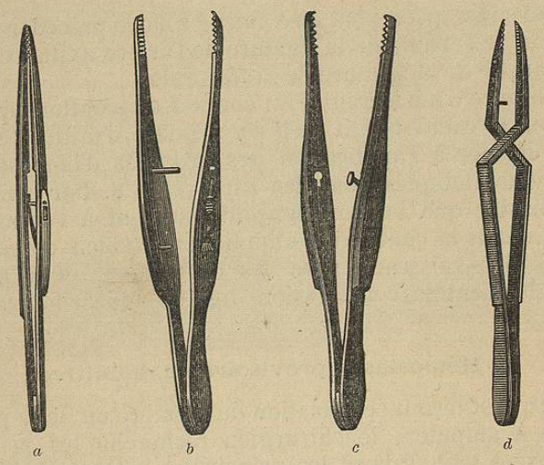

Pinces à artères.
(*a.* d'après *Fricke*; *b.* d'après *Amussat*; *c.* d'après *Graefe*; *d.* d'après *Charrière.*)

Le mécanisme à arrêt de la pince de *Graefe* (Fig. 65, *c*) est plus simple mais aussi moins sûr que les précédents : l'une des branches porte en dedans un petit ressort boutonné qui, lorsqu'on presse sur la pince, s'engage dans une fenêtre pratiquée dans l'autre branche.

Plus simple encore est la pince à branches entrecroisées de *Charrière* (Fig. 65, *d*); elle s'ouvre lorsqu'on presse ces dernières l'une contre l'autre.

Toutes ces pinces sont trop lourdes et par le fait même se détachent facilement; de plus elles sont difficiles à nettoyer. Aussi se sert-on volontiers aujourd'hui des pinces hémostatiques à anneaux de *Péan* et de *Spencer Wells* (Fig. 66).

Pour pratiquer l'hémostase provisoire à l'aide de ces différents instruments, on procède d'ordinaire comme suit : l'extrémité sectionnée du vaisseau étant d'abord saisie entre les mors de la pince, on l'attire quelque peu hors des tissus environnants; si le vaisseau paraît suffisamment dénudé, on peut immédiatement faire fonctionner l'appareil à fermeture de l'instrument; dans le cas contraire il est nécessaire de l'isoler en refoulant avec une pince anatomique le tissu conjonctif qui

l'engaîne. On ne doit jamais saisir en même temps deux vaisseaux placés côte à côte; chacun doit au contraire être fermé isolément, surtout si de ces deux vaisseaux qui se touchent, l'un est une artère et l'autre une veine. C'est qu'en effet l'artère a des parois plus élastiques que la veine, et se rétracte par conséquent plus que cette dernière; dès lors il se produirait nécessairement du tiraillement au niveau d'une ligature qui les étreindrait toutes les deux en même temps. L'isolement de deux vaisseaux accolés se fait de la façon indiquée dans la figure 67, c'est-à-dire que chacun d'eux est saisi séparément dans une pince à artère, puis est attiré en différents sens jusqu'à ce qu'il soit suffisamment dégagé du tissu conjonctif ambiant. Alors seulement on ferme définitivement les deux pinces. Cet isolement des vaisseaux est absolument indispensable, car si la ligature étreint en même temps d'autres tissus, le fil glisse et se détache facilement.

Fig. 66.



Pince hémostatique de *Spencer Wells.*

Après avoir pourvu à l'occlusion provisoire des principales artères et veines visibles dans la plaie, on procède à l'hémostase définitive, c'est à dire à la ligature des vaisseaux saisis dans les différentes pinces hémostatiques. Pour cela, à l'aide d'une pression exercée sur la branche postérieure de la pince, un assistant fait saillir

Fig. 67.

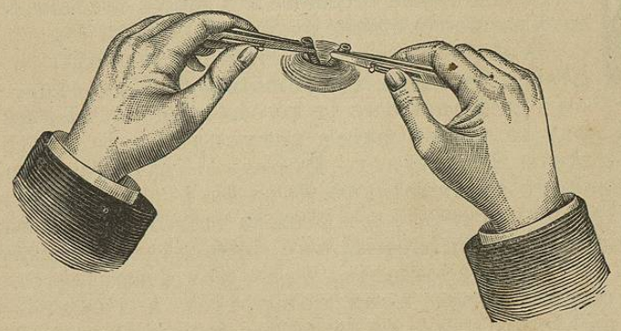

Manière d'isoler deux vaisseaux accolés.

hors des tissus la pointe de cette dernière, et avec elle l'extrémité du vaisseau. L'opérateur jette alors une anse de fil autour de celui-ci, et au moment où il noue, il reporte l'anse avec les

index au delà des mors, contre la plaie, pendant qu'avec les autres doigts il tire sur les chefs libres du fil (Fig. 68). Un double nœud ordinaire suffit pour cette ligature : les chefs du fil sont ensuite coupés très-courts. Quant au genre de fil à employer, nous l'avons indiqué déjà page 27. Ce mode de liga-

Fig. 68.

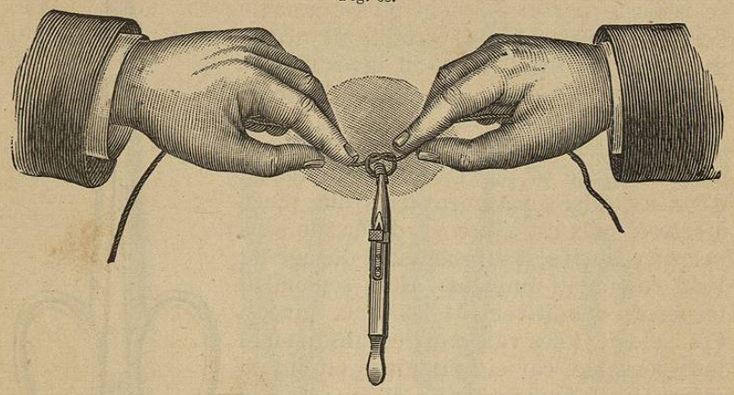

Manière de conduire l'anse de fil.

ture à la surface de la plaie n'offre de réelles difficultés que si le bout du vaisseau se trouve enfoncé profondément dans les tissus; il arrive alors que l'on ne peut faire glisser l'anse au delà de la pointe de l'instrument. Par la manœuvre précitée des doigts indicateurs, ainsi que par certaines positions données à la pince, on parvient néanmoins généralement à vaincre les difficultés. Pour faciliter le glissement du fil au delà des mors, on a même préconisé des pinces spéciales terminées par une extrémité fenêtrée et conique (Fig. 69).

Fig. 69.

Pinces à mors coniques.

Autrefois on ne liait à la surface des plaies que les extrémités des artères, car on craignait que la pyohémie ne fût amenée par la suppuration survenant à la suite de la ligature des veines. Depuis l'introduction de la ligature antiseptique dans la pratique chirurgicale, cette crainte n'a plus sa raison d'être; aussi, dans le but d'obtenir une hémostase complète, nous devons désormais, dans nos amputations et désarticulations, nous comporter à l'égard des veines absolument de la même manière qu'envers les artères.

Certains vaisseaux ne se prêtent guère à l'application de la ligature que nous venons de décrire, et c'est particulièrement le cas pour ceux qui sont logés dans des tissus résistants (aponé-

vroses, périoste, etc.), dont on ne parvient qu'avec peine à les dégager. On parvient pourtant encore à les fermer définitivement par le procédé de la ligature médiate (umstechung) : dans celle-ci le fil est conduit au moyen d'une aiguille à forte courbure à travers les tissus qui entourent le vaisseau et les étreint en même temps que ce dernier.

Fig. 70.



Torsion d'un vaisseau.

On ne lie pas généralement les vaisseaux de très petit calibre. Lorsqu'ils appartiennent à la peau ou à la couche immédiatement sous-jacente la suture de la plaie suffit à les fermer; lorsqu'ils sont, au contraire, profondément situés, on obtient leur occlusion définitive par la torsion *(Amussat)*. Pour la pratiquer (Fig. 70), on saisit latéralement l'artère sectionnée entre les mors d'une première pince à glissière, puis avec une seconde pince on tord plusieurs fois suivant son grand axe l'extrémité libre du vaisseau : la tunique interne de la paroi vasculaire s'enroule alors sur elle-même et obture complètement la lumière du canal sanguin. Les pinces à anneaux de *Koeberlé* et de *Péan* (Fig. 71) exercent une telle pression sur les petits vaisseaux qu'elles font pour ainsi dire pénétrer l'une dans l'autre les parois de ces derniers, et produisent ainsi une occlusion comparable à celle que produirait la torsion elle-même.

Fig. 71.



Pinces hémostatiques à anneaux de *Koeberlé* et *Péan*.

Les anciennes méthodes d'hémostase définitive qu'on a voulu substituer à la ligature — acupressure, acufilopressure, acutorsion, perplication, etc. — sont aujourd'hui complètement abandonnées; il n'est donc plus nécessaire de s'exercer à les pratiquer sur le cadavre.

III. Technique générale de la division des parties molles dans les amputations et désarticulations.

L'enlèvement d'un membre ou d'une partie de membre comporte, quant à la division des tissus, deux actes principaux, dont le premier a trait à la section des parties molles, et le second à celle du squelette osseux dans la continuité ou dans la contiguité de ses éléments. La division des parties molles se

fait par de longues et puissantes incisions, de façon à produire des plaies aussi unies que possible, qui n'offrent ni poches ni anfractuosités capables de retenir les sécrétions et de favoriser l'apparition de la suppuration. A cet effet nous nous servons de couteaux spéciaux : couteaux à amputation (Fig. 72), qui se distinguent des scalpels ordinaires par la longueur et la largeur particulière de leur lame.

Fig. 72.



Couteaux à amputation : *a* grand couteau à double tranchant, *b* id. à tranchant unique, *c* couteau de moyenne grandeur à double tranchant, *d* id. à tranchant unique, *e* couteau pour lambeaux, *f* pour phalanges, *g* couteau interosseux (catline).

Pour pouvoir conduire l'instrument avec fermeté et assurance, on le tient comme un couteau à découper (Fig. 4, p. 7) lorsque les couches à diviser sont peu épaisses, ou bien à pleine main (Fig. 5, p. 7) quand il est nécessaire de traverser d'un seul trait toute l'épaisseur des parties molles. La division des tissus qui remplissent les espaces interosseux réclame un mode d'opérer spécial : un couteau étroit à double tranchant, couteau interosseux (catline), décrit à l'entour des deux os une incision en forme de huit renversé — ∞ —. Il pénètre donc ainsi dans l'espace interosseux, d'abord par un côté, puis par l'autre, et par des mouvements de balancier, y divise toutes les parties molles qu'il rencontre. Un couteau étroit à tranchant unique peut du reste très bien remplir le même office.

Pour le reste, ce que nous devons surtout avoir en vue en

divisant les parties molles, c'est de nous ménager une quantité suffisante de ces parties et surtout de peau, pour pouvoir recouvrir ultérieurement la surface de section du membre. C'est vers ce but que doivent tendre tous les procédés d'amputations et de désarticulations des membres.

Il existe sous ce rapport deux méthodes principales d'incision des parties molles, à savoir : la méthode circulaire et la méthode à lambeaux, la méthode ovalaire formant la transition entre les deux précédentes.

I. Méthode circulaire.

L'incision divise les parties molles perpendiculairement au grand axe du membre et sur toute la circonférence de ce dernier, mais sur un niveau inférieur à celui de la section de l'os ou de l'articulation : elle donne lieu de la sorte à la formation d'un cylindre creux de parties molles avec lequel on peut ensuite recouvrir le moignon. L'incision peut intéresser toutes les parties molles à la fois (procédé circulaire en un seul temps), ou les diverses couches séparément (procédé circulaire en deux temps ou davantage).

a) Procédé circulaire en un seul temps *(Celse, Louis)*: tous les tissus mous — peau, aponévrose, muscles — sont divisés du même coup jusqu'à l'os, puis sont rétractés sur une certaine étendue vers la racine du membre. La section de l'os ou de la jointure a lieu au point où s'arrêtent les parties rétractées. Le cylindre charnu est alors ramené en avant et réuni par-dessus le moignon osseux. Ce procédé n'est applicable qu'aux segments de membres uniformément cylindriques et par conséquent au bras seul.

b) Procédé circulaire en deux temps (*Petit, Cheselden)* (Fig. 73). Le cylindre creux qui doit recouvrir le moignon est presqu'exclusivement cutané. Pour le façonner, dans un premier temps on coupe circulairement la peau seule et on la rétracte en haut aussi loin que possible. Une deuxième incision circulaire divise ensuite les parties molles restantes à la limite de la rétraction des téguments. Pour le reste de l'opération on procède comme précédemment. Lorsque la peau est unie intimement à l'aponévrose sous-jacente par des brides conjonctives, on facilite son retrait en coupant ces brides très près de l'aponévrose avec la lame du couteau dirigée perpendiculairement à cette dernière. Jamais on ne doit introduire le tranchant entre la peau et l'aponévrose afin de ne pas sectionner les vaisseaux nourriciers des téguments; le couteau doit plutôt suivre le bord de la peau au fur et à mesure qu'elle est