il comprime en même temps l'axillaire contre la tête humérale, ou bien la brachiale, contre le corps de l'humérus, au niveau du sillon bicipital interne. Un autre aide maintient l'avant-bras.

Toutes les méthodes d'amputations sont ici applicables; néanmoins on recourt presque toujours à la méthode circulaire et à celle à lambeaux. L'amputation peut être pratiquée à tous les points de la hauteur du bras.

I. Méthode circulaire (Fig. 81, *BB*).

On peut faire l'incision des parties molles en un seul temps; mieux vaut pourtant employer le procédé en deux temps qui trouve ici son application mieux que partout ailleurs, grâce au revêtement musculaire uniforme de toute la surface de l'os.

Premier temps: Division de la peau.

Avec un couteau à amputations de moyenne grandeur, inciser circulairement la peau d'un seul trait sur toute la circonférence du membre, en ayant soin de respecter l'aponévrose au niveau du sillon bicipital interne, là où elle recouvre directement l'artère humérale; par quelques traits de couteau dirigés perpendiculairement aux muscles, disséquer une manchette de peau de 3 à 4 centimètres de hauteur et la retrousser à sa base.

Deuxième temps: Division des parties molles restantes.

Au bord de la peau rétractée diviser les autres parties molles par une seconde incision circulaire pénétrant jusqu'à l'os; la couche musculaire profonde qui adhère à l'os n'est d'ordinaire que partiellement atteinte par cette incision. Avec un couteau à lame courte, on en complète la division pendant qu'un aide maintient les autres couches rétractées. Il importe d'explorer ensuite la plaie pour constater si le nerf radial, qui est directement appliqué sur l'os, a bien réellement été divisé; en raison de sa position même, ce nerf échappe en effet très-facilement à l'action de l'instrument.

Troisième temps: Section de l'os.

Inciser circulairement le périoste et le détacher avec l'élévatoire (rugine) sur une hauteur de 1 à 2 centimètres environ. Tout en maintenant les parties molles relevées à l'aide de la main gauche, scier transversalement l'humérus au devant de l'ongle du pouce directement appliqué à sa surface.

Quatrième temps: Hémostase et réunion.

Comme il a été dit précédemment, les principales artères à lier sont la brachiale, l'humérale profonde, les deux collatérales

internes. La réunion s'exécute en rabatant le cylindre de parties molles par dessus le moignon osseux, puis en suturant les bords en ligne droite et de telle façon que l'un des angles de la plaie soit reporté en arrière. Un drain placé perpendiculairement à la surface de section, assure sur le vivant le libre écoulement des liquides sécrétés par la plaie.

2. Methode à lambeaux (Fig. 84, *AA*).

Tous les procédés précédemment décrits trouvent ici leur application; pourtant lorsqu'on ampute le bras au niveau de son tiers moyen ou de son tiers inférieur, on recourt de préférence au procédé à deux lambeaux égaux, dont l'un interne et l'autre externe; on donne toutefois un peu plus de longueur au lambeau interne à cause de la rétractilité plus grande de la peau de ce côté. Outre la peau et le tissu cellulaire sous-cutané, les lambeaux peuvent comprendre dans leur épaisseur l'aponévrose sous-jacente.

Malgaigne formait un grand lambeau antérieur à base très large et divisait les parties molles restantes par une incision semi-circulaire.

Teale taillait d'abord un grand lambeau externe, puis un interne plus petit, qui contenait les vaisseaux.

La méthode à lambeaux convient surtout bien pour l'amputation du bras au tiers supérieur; le recouvrement du moignon s'opère principalement alors aux dépens de la face externe du membre.

III. Désarticulation du coude.

Anatomie topographique (Fig. 83).

Trois articulations bien distinctes concourent à former cette jointure: la plus importante, qui représente une ginglyme angulaire pure, a lieu entre la trochlée de l'humérus et la grande cavité sigmoïde du cubitus (articul. huméro-cubitale), la seconde entre le condyle de l'humérus et la cupule excavée du radius (articul. huméro-radiale), la troisième, qui est moins importante au point de vue opératoire, entre la bordure articulaire de la tête du radius et la petite cavité sigmoïde du cubitus (artic. radio-cubitale). Les deux premières donnent lieu par leur réunion à l'existence d'un interligne articulaire unique, qui est dirigé non pas horizontalement, mais obliquement de haut en bas et de dehors en dedans; il résulte de cette disposition que les os de l'avant-bras forment avec l'os du bras un angle obtus ouvert en dehors. Au niveau de l'articulation radio-humérale, les surfaces articulaires n'offrent que peu de points de contact; par contre l'extrémité supérieure du cubitus enserre la trochlée entre la pointe de son olécrâne en arrière, et le crochet de son apophyse coronoïde en avant. Dans sa partie radio-humérale l'interligne articulaire se laisse aisément reconnaître à travers les tissus qui le recouvrent, surtout lorsqu'on imprime à la main des mouvements de supination et de pronation: on trouve toujours alors l'interligne immédiatement en dessous de la saillie un peu arrondie et nettement proéminente que forme l'épicondyle au côté externe

de la jointure. A la face interne du coude l'interligne est débordé supérieurement par la saillie de l'épitrochlée, mais il en est assez distant, et de plus il est profondément caché sous une couche épaisse de parties molles, ce qui fait qu'à ce niveau on ne peut en déterminer le siège précis aussi facilement qu'en dessous de l'épicondyle. A la face postérieure du coude se remarque la saillie manifeste de l'olécrâne limitée de chaque côté par un sillon peu profond.

La capsule ligamenteuse s'insère en haut au bord de la surface articulaire de l'humérus, et par conséquent ne ferme pas les fosses olécrânienne et coronoïdienne de l'humérus ; celles-ci sont occupées par du tissu fibreux offrant parfois une structure à mailles remplies de graisse. A l'avant-bras la capsule ne prend d'insertion osseuse que sur le cubitus, tandis qu'au niveau du radius elle se continue avec le ligament annulaire. Sur les côtés l'articulation est pourvue de solides ligaments, appelés ligaments latéraux, dont l'externe se termine également dans le ligament annulaire.

Fig. 83.

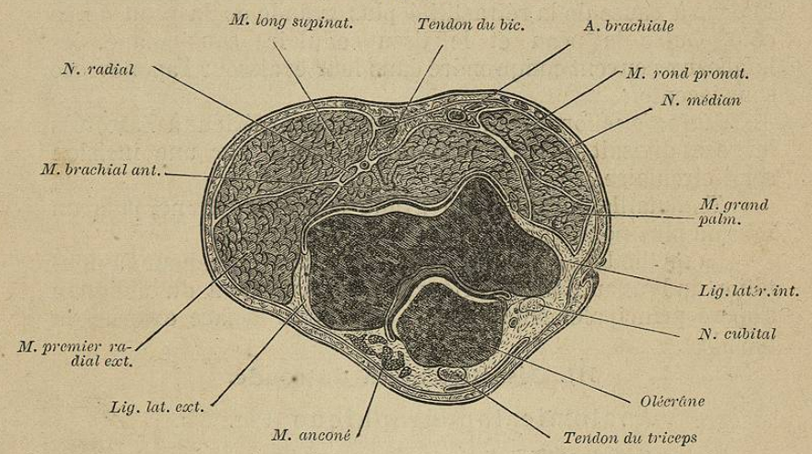

Coupe transversale du coude.
(D'après *Braune*).

Les muscles sont ainsi disposés : en arrière le tendon du triceps se perd dans le périoste olécranien ; en avant les deux sillons bicipitaux convergent au pli du coude et partagent les muscles en trois groupes distincts. Le groupe médian est formé par le biceps et le brachial antérieur réunis, l'externe par les extenseurs de la main insérés à l'épicondyle, l'interne par les antagonistes de ces derniers insérés à l'épitrochlée.

Nous avons décrit page 49 le trajet de l'artère brachiale au pli du coude ; en outre de ce vaisseau, la région est pourvue d'un réseau artériel, réseau articulaire du coude, à la formation duquel prennent part au côté externe les terminaisons de l'humérale profonde et la récurrente radiale, au côté interne les collatérales supérieure et inférieure ainsi que la récurrente cubitale, enfin la branche récurrente fournie par l'interosseuse.

Des trois gros troncs nerveux de cette région le médian siège à la face antérieure, en dedans de l'artère brachiale, le cubital est appliqué directement contre l'os dans une gouttière située à la face postérieure de l'épitrochlée, le radial est au côté externe profondément situé dans l'interstice qui sépare le long supinateur du brachial antérieur.

L'aponévrose du coude donne attache par sa face profonde aux muscles recouvrant la partie interne de la jointure ; elle est renforcée par des faisceaux que lui envoient les deux ligaments latéraux, et en outre par l'expansion aponévrotique provenant du tendon du biceps. Elle offre moins de résistance à la face postérieure de la région.

Au niveau du pli du coude on trouve des veines superficielles rampant dans un tissu sous-cutané lâche et très-graisseux ; ce sont : en dehors la céphalique, en dedans la basilique, entre les deux la médiane commune qui communique avec celles-ci par ses branches de division, la médiane basilique et la médiane céphalique, et qui communiquent en outre avec les veines profondes du bras par la branche qu'elle leur envoie à travers l'aponévrose.

A la face antérieure du coude la peau est mince et se laisse facilement déplacer ; les plis qu'on y constate sont loin d'avoir une direction toujours la même, ce qui leur enlève toute valeur pratique pour l'opérateur. A la face postérieure la peau est plus épaisse mais également mobile sur les couches sous-jacentes ; parfois pourtant elle adhère intimement à l'olécrâne. Sur les sujets maigres on peut facilement reconnaître à travers la peau de cette région les trois groupes musculaires de la face antérieure, les veines superficielles, la tête du radius, l'olécrâne et le triceps.

Désarticulation.

Le bras est écarté du tronc ; le chirurgien se place en dehors du membre s'il opère à droite, en dedans si c'est à gauche. L'aide principal se tient en face de l'opérateur ; l'hémostase prophylactique est obtenue soit à l'aide de la bande élastique, soit par la compression digitale de la brachiale contre la face interne de l'humérus ; un aide fixe l'avant-bras étendu sur le bras.

La désarticulation se pratique par la méthode circulaire ou par la méthode à lambeaux.

I. Méthode circulaire (Fig. 84, *BB*).

Premier temps : Formation d'une manchette cutanée.

De la main gauche l'opérateur rétracte fortement la peau du coude vers le bras, puis à 3 ou 4 travers de doigt (7-8 centim.) en dessous de la ligne de l'épitrochlée et de l'épicondyle, il divise circulairement la peau jusqu'à l'aponévrose. Par quelques coups de tranchant dirigés perpendiculairement à l'aponévrose, il dissèque la manchette jusqu'au niveau de la ligne précitée, et la renverse ensuite vers le haut ; il agira surtout prudemment en arrière, à cause de l'adhérence possible de la peau à la face postérieure de l'olécrâne.

Deuxième temps : Division des parties molles restantes et des moyens d'union de l'articulation.

L'avant-bras est placé en extension forcée sur le bras ; par une vigoureuse incision on divise transversalement toutes les parties molles du coude jusqu'aux os. On trouve facilement sur le

côté externe l'articulation huméro-radiale; on l'ouvre en divisant en même temps le ligament latéral externe; il est dès lors aisé d'ouvrir également la jointure en avant au niveau de l'interligne huméro-cubital; on sectionne le ligament latéral interne, on luxe l'olécrâne en exagérant davantage l'extension de l'avant-bras sur le bras, on glisse la lame du couteau transversalement à travers l'articulation béante et l'on coupe finalement en arrière le tendon du triceps.

Fig. 84.

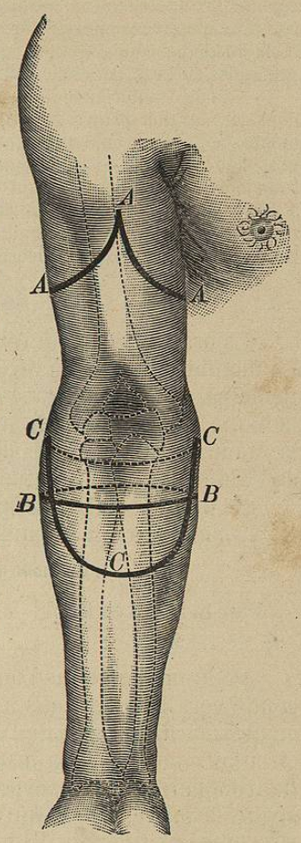

AA : Amputation du bras par le procédé à lambeaux ;
BB : Désarticulation du coude par la méthode circulaire ;
CC : Par la méthode à lambeaux.

Troisième temps: hémostase et réunion.

Lier l'artère humérale au bord interne du biceps, puis quelques petites branches appartenant au réseau articulaire du coude. Ne pas oublier que souvent la brachiale se divise déjà en radiale et en cubitale avant d'être arrivée au coude.

La réunion des bords de la manchette cutanée se fait dans le sens transversal.

2. Méthode à lambeaux (Fig. 84, *CC*).

On recouvre la large extrémité articulaire de l'humérus, soit à l'aide d'un lambeau unique, soit à l'aide de deux lambeaux. Ceux-ci peuvent comprendre la peau et les muscles dans leur épaisseur, ou mieux encore être simplement tégumentaires. *(Bruns)*.

Le procédé à un seul grand lambeau antérieur *cutané*, à base large, mérite la préférence ; on l'exécute comme suit :

Premier temps : formation du lambeau cutané antérieur.

Une incision courbe, à convexité inférieure, commençant à un travers de pouce en dessous du bord postérieur de l'épicondyle et se terminant à la même distance du bord postérieur de l'épitrochlée, circonscrit à la face antérieure de l'avant-bras un lambeau cutané arrondi, long de 10 à 12 centimètres, qu'on

détache immédiatement jusqu'au niveau de sa base de l'aponévrose sous-jacente, et qu'on fait ensuite relever par un aide.

Deuxième temps : Division des parties molles restantes.

Fig. 85.

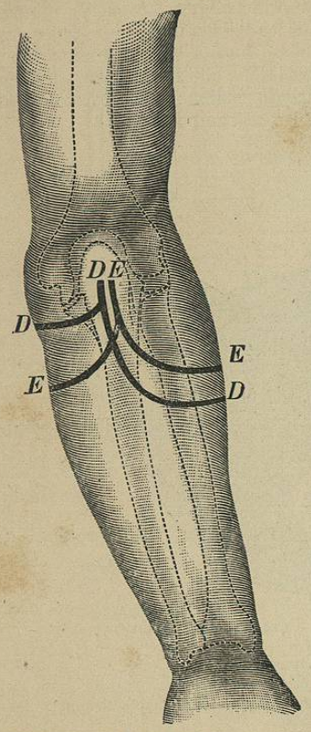

Désarticulation du coude à lambeau radial ou externe *(DD)*; à deux lambeaux latéraux *(EE)*.

Plier le coude à angle droit et ramener sa face postérieure en avant : une seconde incision légèrement convexe en bas, réunit les deux extrémités de la première incision en passant par dessus la face postérieure de l'olécrâne. Le bord de la peau sectionnée remonte aussitôt : au-dessus de la pointe de l'olécrâne, diviser transversalement de l'épitrochlée à l'épicondyle toutes les parties molles de la face postérieure de la jointure, ainsi que les deux ligaments latéraux; d'un second trait de couteau diviser de même tous les muscles à la face opposée.

Après avoir lié tous les vaisseaux visibles à la surface du moignon, ramener le lambeau antérieur par dessus l'os, et le réunir par la suture au bord postérieur de la plaie. Un drain placé dans l'axe transversal de la plaie assurera sur le vivant le libre écoulement des sécrétions.

La désarticulation du coude à lambeau latéral unique, ou à deux lambeaux latéraux, s'exécuterait absolument de la même manière (voir fig. 85).

Lorsqu'il ne reste plus assez de parties molles pour recouvrir le large moignon osseux de l'humérus, on peut reséquer avec la scie une portion de sa surface articulaire. S'il existe des aspérités trop saillantes de l'os, on les abrasera avec la pince incisive de *Liston*.

IV. Amputation de l'avant-bras.

Anatomie topographique (Fig. 86).

Chez les personnes grasses l'avant-bras a la forme d'un cône à base tournée vers le coude; chez les hommes musclés il est au contraire prismatique triangulaire dans la moitié supérieure, et aplati d'avant en arrière dans sa moitié inférieure.

La peau de l'avant-bras est très-mince, mobile, et unie à la mince aponévrose sous-jacente par un pannicule adipeux assez abondant. Les veines sous-cutanées de la face antérieure sont reconnaissables par transparence à travers les téguments. Ce sont : au bord externe la céphalique, au bord interne la basilique, entre les deux et juste au milieu la veine médiane, qui au pli du coude communique avec les précédentes par ses deux branches de division, la médiane céphalique et la médiane basilique. Les nerfs cutanés et les vaisseaux lymphatiques accompagnent les veines dans leur trajet. La mince aponévrose superficielle donne attache en haut à différents muscles et de plus envoie entre eux des cloisons de séparation ; elle s'insère en outre au bord libre du cubitus et à la moitié inférieure du radius : elle n'est donc pas propre à être comprise dans la manchette cutanée d'amputation.

Fig. 86.

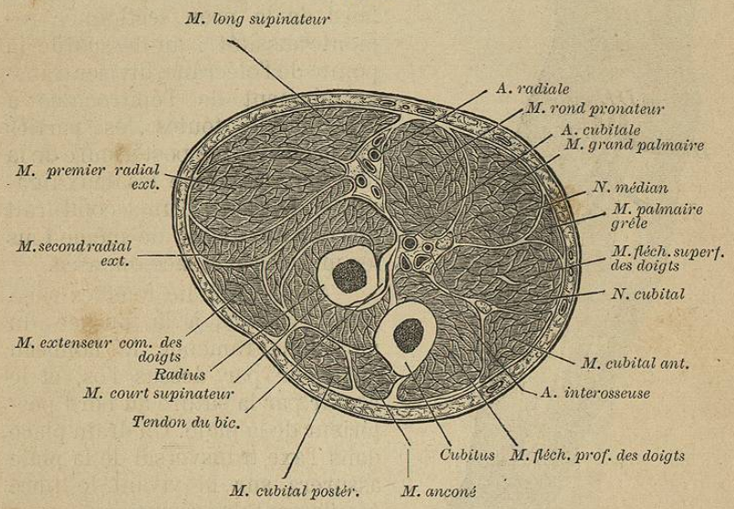

Coupe transversale de l'avant-bras au niveau de son tiers supérieur (d'après *Braune*).

Les muscles n'ont de corps charnu que dans les deux tiers supérieurs de l'avant-bras ; au tiers inférieur, si l'on en excepte le carré pronateur, ils ne sont plus représentés que par leurs tendons terminaux. On peut, pour la facilité de leur description, les partager en trois groupes, dont un interne, un externe, et un postérieur. Les muscles du premier groupe prennent naissance aux environs de la trochlée ; ce sont : le rond pronateur, le grand palmaire et le cubital antérieur. Ceux du groupe externe — long et court supinateur — s'insèrent au voisinage du condyle externe de l'humérus. Ces deux paquets musculaires sont nettement séparés l'un de l'autre par un espace triangulaire dans le fond duquel descend le tendon du biceps. Le groupe postérieur recouvre la face dorsale de l'avant-bras ; il se compose d'un certain nombre de muscles à direction verticale, qui livrent passage entre eux au niveau de la moitié inférieure de la région, à quelques autres muscles obliquement dirigés du cubitus vers le bord radial du membre. Les premiers sont : les deux radiaux externes, l'extenseur de l'index, l'extenseur commun des doigts, l'extenseur propre du petit doigt et le cubital postérieur. Recouverts par les extenseurs des doigts, les seconds — court et long extenseur du pouce,

long abducteur du pouce — émergent de la profondeur au bord externe de l'extenseur commun et se dirigent en dehors en croisant les deux radiaux externes. A la partie inférieure de l'avant-bras se trouve enfin un dernier muscle, le carré pronateur, qui est transversalement tendu au devant des deux os de l'avant-bras.

Pour les artères de l'avant-bras, voir p. 52.

Les nerfs sont au nombre de trois principaux : le médian, le radial et le cubital. Le médian siège assez exactement sur la ligne médiane de la face antérieure de l'avant-bras : il traverse d'habitude le rond pronateur, chemine entre le fléchisseur profond et le fléchisseur sublime et arrive à la main après avoir innervé en haut les différents muscles fléchisseurs, et fourni le nerf interosseux interne qui accompagne l'artère de même nom. Parfois il est accompagné d'une artère médiane.

Immédiatement en dessous du condyle externe de l'humérus, le nerf radial se divise en ses deux branches terminales : la branche dorsale qui traverse le court supinateur, fournit des branches pour les extenseurs ainsi que le nerf interosseux externe qui rejoint l'artère interosseuse correspondante ; la branche antérieure, qui est plus superficielle, accompagne l'artère radiale à son côté externe, et la quitte au tiers inférieur de l'avant-bras pour se porter également en arrière.

Le nerf cubital traverse d'abord le muscle cubital antérieur et vient ensuite se placer au côté interne de l'artère cubitale.

Le squelette de l'avant-bras se compose de deux os, le radius en dehors, le cubitus en dedans. A sa partie supérieure le radius est arrondi et grêle ; dans les deux tiers inférieurs où il est sous-cutané, il devient prismatique triangulaire et s'épaissit pour former le principal moyen d'union avec le carpe (v. plus loin) ; son articulation supérieure a été décrite p. 110. Contrairement au précédent, le cubitus est prismatique triangulaire dans sa partie supérieure, grêle et arrondi à son extrémité inférieure ; nous avons vu, p. 110, comment il s'articule solidement avec la trochlée humérale ; il ne concourt par contre qu'indirectement à l'articulation du bras avec la main. Le cubitus et le radius interceptent entre eux l'espace interosseux que ferme presqu'entièrement la membrane interosseuse ou ligament interosseux.

Amputation.

Le mode opératoire diffère quelque peu suivant que l'on ampute dans la partie aplatie et tendineuse, ou bien dans la partie conique et musculeuse du membre. Quelle que soit la région où l'on opère, on fera bien dans tous les cas de ne chercher à recouvrir le moignon qu'avec la peau seule, l'aponévrose devant être sacrifiée pour les raisons exposées plus haut.

Des différentes méthodes d'incision connues, c'est la circulaire en deux temps qui doit être considérée comme la méthode de choix ; néanmoins pour certains membres très-aplatis, l'amputation dans la partie moyenne s'accommode mieux du procédé à lambeaux.

I. Méthode circulaire (Fig. 87, *AA*.)

Elle convient surtout pour l'amputation de l'avant-bras dans son tiers inférieur ; mais on l'applique également avec succès dans les deux tiers supérieurs.

Premier temps : Formation de la manchette cutanée.

L'opérateur se place sur le côté du membre, de manière à avoir à sa droite la partie à enlever; avec la main gauche il rétracte le plus possible la peau vers la racine du membre. L'avant-bras est placé en demi-pronation; l'hémostase prophylactique est obtenue soit au moyen de la constriction élastique d'*Esmarch*, soit par la compression digitale de la brachiale contre le corps de l'humérus.

D'un seul trait de couteau diviser circulairement la peau jusqu'à l'aponévrose, puis par quelques coups de tranchant perpendiculaires à cette dernière, disséquer une manchette ayant la longueur voulue pour recouvrir le moignon (voir p. 90 la façon de déterminer cette longueur). Si l'on éprouve quelque difficulté à retrousser la manchette à cause de l'épaississement brusque de l'avant-bras à sa partie moyenne, la fendre dans toute sa hauteur sur la face postérieure du membre.

Deuxième temps : Section des chairs restantes et du squelette.

Au niveau de la peau rétractée couper circulairement les chairs et les tendons; cette section est rendue quelque peu difficile, notamment à la partie inférieure de l'avant-bras, par le fait que les tendons fuient facilement sous le tranchant du couteau. La division des chairs profondes s'exécute avec le couteau interosseux, qu'on plonge d'avant en arrière, puis d'arrière en avant, dans l'espace interosseux, en lui faisant contourner les os de la façon décrite p. 88.

Disséquer ensuite sur le radius et le cubitus une petite manchette de périoste; puis, les parties molles étant relevées à l'aide de l'élévatoire ou d'une compresse à trois chefs, procéder à la section des deux os en ayant soin de terminer celle du radius, qui est plus mobile, avant celle du cubitus qui est plus solidement articulé; c'est seulement quand l'amputation a lieu très-bas, que la division du radius et du cubitus se fait dans l'ordre inverse du précité.

Troisième temps : Hémostase et réunion.

Lier la radiale, la cubitale, l'interosseuse interne et au besoin l'interosseuse externe. S'il existe une artère médiane, éviter de saisir avec elle le nerf médian.

Rabattre la manchette par dessus la plaie et en suturer les bords de façon que la ligne de réunion soit dirigée transversalement du bord radial au bord cubital du membre. Sur le vivant drainer la plaie dans le même sens.

2. Méthode à lambeaux (Fig. 87, *BB*).

Pour l'amputation de l'avant-bras dans ses deux tiers supérieurs, on a souvent recours soit au procédé à un seul lambeau palmaire (antérieur), soit préférablement au procédé à deux lambeaux dont l'un palmaire et l'autre dorsal. Les lambeaux doivent être taillés uniquement dans la peau et le tissu cellulaire sous-cutané. La longueur du lam-

Fig. 87 *a*. Fig. 87 *b*.

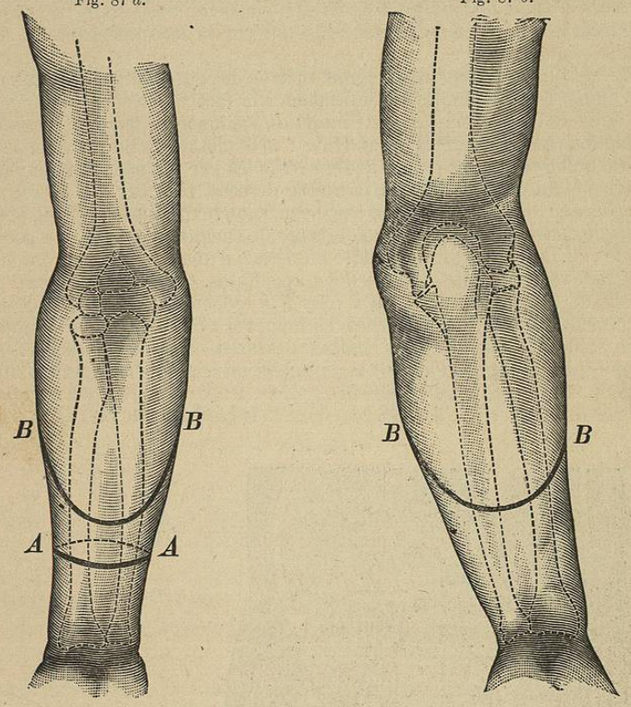

Avant-bras,

a) Vu par sa face antérieure, *b*) Vu par sa face postérieure.
AA Amputation par la méthode circulaire, *BB* Amputation par la méthode à deux lambeaux.

beau unique doit être égale au diamètre entier du membre au point où l'on opère; quand on fait deux lambeaux, on donne à chacun une hauteur équivalente à la moitié de ce diamètre. Chaque lambeau doit comprendre à sa base la demi-circonférence du membre.

La dissection des lambeaux palmaire et dorsal terminée, le reste de l'opération s'exécute comme dans l'amputation par la méthode circulaire. Dans le procédé à un seul lambeau palmaire, une incision semi-circulaire divise la peau de la face postérieure