partir deux autres plus petites, qui remontent obliquement de chaque côté jusqu'à hauteur des articulations carpo-métacarpiennes; on dissèque alors autant qu'il est nécessaire les deux lèvres de l'incision, et l'on procède à l'extirpation simultanée des deux os d'une façon tout à fait analogue à celle qui a été décrite pour la désarticulation d'un seul métacarpien.

On agirait absolument de la même manière si l'on voulait enlever d'un coup trois métacarpiens voisins.

6. Désarticulation simultanée des quatre derniers métacarpiens.

a) Procédé à lambeau palmaire taillé par transfixion (Troccou).

Pendant qu'un aide fixe la main en supination et écarte le doigt en forte abduction, l'opérateur plonge au niveau de l'os pisiforme un couteau à lame longue et étroite, qui traverse de part en part les parties molles du creux de la main, et dont la pointe vient ressortir sous le pouce au bord du deuxième métacarpien. Retirant ensuite l'instrument à soi, il taille par transfixion un lambeau antérieur qui comprend toute l'épaisseur des parties molles de la paume, et dont le bord inférieur correspond aux articulations métacarpo-phalangiennes, c'est-à-dire au plus inférieur des trois plis cutanés des chiromanciens. Replaçant la main en pronation, il divise transversalement les parties molles de la face dorsale à la hauteur de l'interligne articulaire carpo-métacarpien; puis, pendant qu'il maintient la main fléchie sur l'avant-bras, avec la pointe de son couteau il désarticule l'un après l'autre les quatre derniers métacarpiens, à commencer par le cinquième. Au moment où il détache le métacarpien de l'index, la lame de son couteau doit raser la surface de l'os afin de ne pas ouvrir l'articulation correspondante du pouce.

Le lambeau palmaire ainsi formé est suturé au bord de la plaie situé à la face dorsale de la main; un drain est placé dans chacun des deux angles de la plaie.

b) Procédé à deux lambeaux cutanés palmaire et dorsal (Fig. 95, AA).

La main est fixée en supination et le pouce écarté des autres doigts. Une incision qui va du bord commissural du premier espace interosseux à la base du cinquième métacarpien, délimite à la face palmaire un lambeau cutané arrondi dont le bord convexe arrive en bas jusqu'au tiers inférieur des métacarpiens. La main est alors remise en pronation, puis le couteau réappliqué au point de départ de l'incision palmaire, remonte à travers la peau du dos de la main jusqu'à un travers de doigt en dessous de l'articulation carpo-métacarpienne de l'index, pour se continuer ensuite transversalement jusqu'au bord cubital de la paume de la main. Les deux lambeaux sont disséqués et

relevés, et l'on achève la désarticulation comme il a été dit pour *a)*; la réunion de la plaie a lieu suivant les règles générales connues.

Fig. 95 *a*.

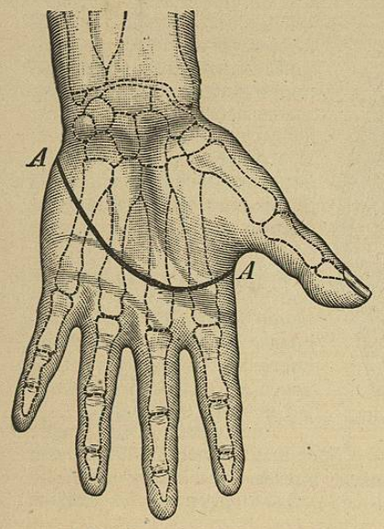

Fig. 95 *b*.

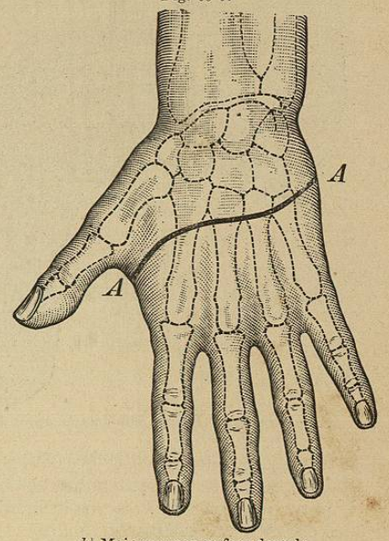

a) Main vue par sa face palmaire. *b)* Main vue par sa face dorsale.
a) AA lambeau palmaire *b)* lambeau dorsal
pour la désarticulation simultanée des quatre derniers métacarpiens.

La désarticulation simultanée des quatre derniers métacarpiens est toute indiquée à la suite des traumatismes étendus de la main qui ont respecté le carpe et le pouce : l'importance fonctionnelle de ce dernier est en effet trop considérable pour qu'on ne s'efforce pas de le conserver toutes les fois que la chose est possible.

L'amputation d'un ou de plusieurs métacarpiens dans la continuité est une opération à laquelle on a rarement recours dans la pratique. Elle s'exécute du reste par les mêmes procédés que la désarticulation. On sectionne les os au moyen de la pince incisive de *Liston*.

VII. Désarticulation métacarpo-phalangienne des doigts.

Anatomie topographique (Fig. 96).

Les articulations métacarpo-phalangiennes résultent de l'union des têtes convexes des métacarpiens avec les surfaces articulaires légèrement excavées de la base des premières phalanges. Elles sont le siège de mouvements de flexion et d'extension se passant autour d'un axe transversal, et de mouve-

ments d'abduction et d'adduction autour d'un axe antéro-postérieur. Seule l'articulation du pouce, qui est un ginglyme, ne permet pas ces deux derniers mouvements. La tête des métacarpiens a son plus long diamètre dirigé d'avant en arrière; celui de la base des phalanges est au contraire transversal. Les capsules articulaires sont lâches, et renforcées en avant par le puissant ligament transverse commun à toutes les articulations, sur les côtés par les ligaments latéraux plus faibles. Sur la face antérieure des articulations descendent les tendons fléchisseurs dont la gaine tendineuse commence seulement à cette hauteur pour les 2e, 3e et 4e doigts, tandis que pour le pouce et le petit doigt elle remonte jusqu'à la bourse muqueuse du carpe. L'extrémité inférieure du métacarpien du pouce est en outre recouverte par deux os sésamoïdes.

Fig. 96.

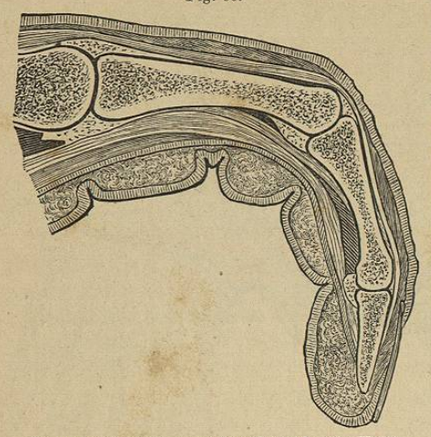

Coupe-antéro-postérieure d'un doigt (d'après *Volz*).

Aux deux côtés de chaque articulation courent les artères et les nerfs des doigts ainsi que l'expansion fibreuse envoyée par les tendons des muscles interosseux à la face dorsale de la première phalange. Sur cette même face dorsale descendent les tendons des muscles extenseurs des doigts.

Lorsque les doigts sont fléchis, il est facile de sentir les interlignes articulaires à travers les téguments du dos de la main; l'ongle explorateur pénètre aisément dans le petit enfoncement formé par ces interlignes au devant de la saillie de la tête métacarpienne. Des trois plis principaux qui se remarquent dans la paume de la main, le plus inférieur (linea mensalis) correspond aux articulations des trois derniers doigts. L'articulation de l'index se trouve au bord externe de la main au point de rencontre du pli moyen (linea cephalica) et de celui qui circonscrit la base de l'éminence thémar (linea vitalis).

Désarticulation.

L'opérateur se place vis-à-vis du membre et saisit dans la main gauche le doigt à enlever; un aide écarte fortement les autres doigts. Sur le vivant c'est souvent la nature et l'étendue de la lésion qui nous fait adopter tel ou tel procédé de désarticulation; mais lorsqu'on a le choix, il vaut mieux avoir recours à la méthode ovalaire qui procure une cicatrice dorsale et par conséquent non exposée aux pressions ultérieures. Pour le pouce, l'index et le petit doigt, on peut également très-bien opérer le recouvrement du moignon à l'aide d'un lambeau cutané emprunté au bord libre de ces doigts.

1. Désarticulation par la méthode ovalaire (Fig. 97).

Le couteau est enfoncé au devant de la tête du métacarpien, et d'un trait vigoureux est conduit obliquement sur un des côtés de l'articulation jusqu'au devant du bord libre de la commissure interdigitale correspondante; le tranchant de l'instrument rase tout le temps la surface de l'os à enlever. Le doigt étant alors redressé, le couteau continue son incision transversalement au devant du pli digito-palmaire situé à la racine du doigt, puis, celui-ci étant abaissé, vient par dessus la main se réappliquer au point où finissait l'incision précédente, pour remonter finalement jusque sur la tête du métacarpien en rasant encore une fois la surface de l'os. Cela fait, on fléchit fortement le doigt et l'on sectionne transversalement le tendon extenseur ainsi que la paroi capsulaire dorsale; on fléchit davantage, et sitôt les ligaments latéraux sectionnés, la base de la phalange se luxe par en haut; on glisse le couteau à travers l'articulation et l'on divise enfin la paroi antérieure de la capsule et les tendons fléchisseurs. Il reste encore à lier les artères collatérales interne et externe et à réunir les lèvres de la plaie, de telle façon que la ligne de suture siége toute entière à la face dorsale de la tête du métacarpien.

On peut aussi très bien ouvrir la capsule et désarticuler l'os par la face palmaire, le doigt étant placé en extension exagérée; il est toutefois plus difficile de trouver l'interligne de ce côté.

Dans d'autres cas on fait bien de commencer l'opération par une incision longitudinale dorsale, de l'extrémité de laquelle on fait partir l'incision ovalaire: on obtient ainsi la méthode en raquette.

Fig. 97.

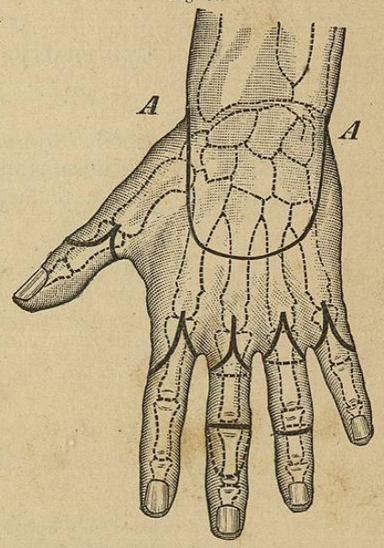

Main vue par sa face dorsale.

Désarticulation du pouce, de l'index et du petit doigt par le procédé à lambeaux, de l'annulaire par le procédé ovalaire, du médius par le procédé en raquette.

AA. Désarticulation du poignet à lambeau dorsal.

2. Désarticulation par la méthode à lambeaux (Fig. 97).

On peut prendre un ou plusieurs lambeaux sur les différentes faces de la phalange. La base de chacun d'entre eux doit se trouver à la hauteur de l'interligne articulaire. Dès qu'on les a disséqués et

relevés, on coupe circulairement les parties molles restantes au niveau de l'articulation, et l'on désarticule comme dans le procédé ovalaire.

Ainsi pour désarticuler le pouce, on façonnera un lambeau radial de la manière suivante (Fig. 98) :

La main étant en pronation, appliquer la pointe du couteau sur la face dorsale de l'articulation, au bord cubital du tendon extenseur, et le conduire verticalement à travers la peau jusqu'au milieu de la hauteur de la première phalange. De l'extrémité inférieure de cette incision en faire partir une seconde à angle droit, qui contourne le flanc radial du doigt et s'arrête au milieu de la face palmaire de la phalange. De celle-ci enfin en détacher une troisième qui remonte verticalement à la face palmaire de l'os jusqu'au devant de l'articulation.

Après dissection du lambeau cutané radial ainsi délimité, diviser les parties molles recouvrant le flanc cubital du pouce à la hauteur de la première commissure interdigitale, trancher les tendons au niveau de l'interligne et achever la désarticulation d'après le procédé ordinaire.

La désarticulation de l'index s'exécuterait de la même façon à l'aide d'un grand lambeau radial et d'un petit lambeau cubital, celle du petit doigt à l'aide d'un grand lambeau cubital et d'un petit radial.

Quelques chirurgiens *(Dupuytren, Adelman)* ont recommandé de faire suivre la désarticulation d'un doigt quelconque de l'amputation de la tête métacarpienne correspondante, et

Fig. 98 *a*. Fig. 98 *b*.



Pouce *a* vu par sa face dorsale, *b* vu par sa face palmaire.
A et *A'* Désarticulation du pouce à lambeau radial.

cela dans le but de favoriser dans la suite le rapprochement des deux doigts voisins. Cette manière d'agir n'est réellement à conseiller qu'après la désarticulation du doigt indicateur, afin de faciliter plus tard l'opposition du pouce et du troisième doigt.

VIII. Désarticulation de la seconde et de la troisième phalange des doigts.

Anatomie topographique (Fig. 96).

La tête de la première et de la seconde phalange de chaque doigt offre au milieu de sa surface articulaire une rainure antéro-postérieure dans laquelle est reçue la crête que présente la surface articulaire concave de la base de la phalangine et de la phalangette. La capsule des articulations interphalangiennes est renforcée par de puissants ligaments latéraux ainsi que par la paroi de la gaine tendineuse des fléchisseurs et des extenseurs. Sur les côtés descendent les artères collatérales et les nerfs collatéraux des doigts. L'emplacement de la jointure qui relie la première et la seconde phalange des doigts et du pouce, est indiqué à la face dorsale par plusieurs plis cutanés transversaux, dont le médian correspond à l'interligne lorsque le doigt est placé dans l'extension; mais ces plis sont trop peu constants pour pouvoir nous guider au cours de la désarticulation. Il n'en est pas de même de ceux que l'on trouve à la face palmaire au niveau des différentes jointures interphalangiennes. Ces derniers plis sont en effet très-constants; ceux d'entre eux qui sont situés à l'union de la phalange et de la phalangine correspondent exactement à l'interligne articulaire, tandis que les autres se trouvent placés au dessus de l'articulation de la phalangine et de la phalangette. Lorsqu'on fléchit les articulations d'un doigt, c'est la tête de la phalange supérieure qui forme seule le sommet de l'angle de flexion. Porte-t-on alors le tranchant du couteau sous la saillie de cet angle, comme si on voulait faire une coupe frontale de la phalange placée au dessus de celle à désarticuler, on tombe directement dans l'interligne articulaire. Cette remarque s'applique également à la première et à la seconde articulation interphalangienne de chaque doigt.

Désarticulation.

I. Par le procédé à lambeau palmaire (Fig. 99).

a) Taillé de dedans en dehors après ouverture de l'articulation.

La phalange à désarticuler étant fléchie à angle droit sur celle qui la supporte, placer le couteau sous le sommet de l'angle, et couper transversalement, comme il a été dit plus haut, c'est-à-dire avec le tranchant dirigé vers la tête de la phalange supérieure : celle-ci fait aussitôt saillie dans la plaie; couper les ligaments latéraux, et la luxation se complète. Glisser ensuite l'instrument à travers l'articulation, et l'engager à plat entre l'os et les parties molles de la face palmaire. Le faire ressortir, pour la phalangine un peu au dessus de la tête de cet os, pour la phalangette à la pointe du doigt. On lie ensuite les deux artères collatérales.

b) Taillé par transfixion avant l'ouverture de l'articulation.

Ce procédé n'est applicable qu'à la seconde phalange; la main étant mise en supination, et le doigt malade saisi par son extrémité, un couteau à lame étroite est plongé, à hauteur de l'articulation, dans les parties molles de la face palmaire de la phalangine, et descend le long de cette face, en rasant l'os, jusqu'à ce qu'il ait détaché un lambeau suffisant pour recouvrir