respecter l'adhérence des ménisques au plateau du tibia. Sitôt les ligaments latéraux sectionnés, l'articulation s'ouvre largement; puis, fléchissant davantage la jambe sur la cuisse, par quelques coups de pointe dirigés contre l'os, on divise les ligaments croisés très près de leur insertion aux condyles du fémur. Redressant alors la jambe à demi, on ressort par la face postérieure du genou, en coupant transversalement et d'un seul trait vigoureux toutes les parties molles du creux du jarret.

Troisième temps: Hémostase, réunion.

A la partie postérieure de la plaie on recherche d'abord l'artère et la veine poplitées pour les isoler et les lier séparément. On n'oubliera pas que souvent la poplitée se divise déjà en ses deux branches terminales bien au dessus du creux du jarret, auquel cas l'on aurait à lier deux troncs artériels importants au lieu d'un seul. Sur le vivant on doit encore souvent fermer par la ligature quelques petites branches du réseau articulaire du genou.

La réunion de la plaie peut, à la rigueur, se faire dans le sens transversal; il vaut mieux pourtant placer les sutures d'avant en arrière, afin que la cicatrice puisse plus tard se rétracter entre les deux condyles. Un fort drain ressortant par les deux angles de la plaie, traversera dans le même sens l'espace intercondylien.

2. Désarticulation du genou à lambeaux antérieur et postérieur (Fig. 108, *AA*).

Même position du sujet et même groupement des aides que précédemment.

La jambe étant étendue sur la cuisse, on fléchit fortement le membre entier sur le bassin, de façon à bien étaler sa face postérieure sous les yeux de l'opérateur. A travers la peau du jarret et de la face postérieure de la jambe, on pratique une incision semi-lunaire, convexe en bas, et dont les deux extrémités correspondent aux deux tubérosités interne et externe du fémur : on a ainsi délimité un lambeau cutané, haut de quatre travers de doigt environ, qu'on dissèque et rétracte jusqu'au-dessus de la ligne articulaire. Le membre est alors abaissé et la jambe légèrement fléchie sur la cuisse; puis, par une incision passant en forme d'arc en-dessous de la tubérosité antérieure du tibia, et commençant et aboutissant aux mêmes points que l'incision postérieure, on délimite en avant un second lambeau cutané, plus long d'un tiers au moins que le précédent (mesurant donc environ 12 centim.), et qui comme ce dernier est disséqué et rabattu vers le haut.

La section des liens articulaires et l'hémostase s'exécutent ensuite comme dans le procédé circulaire; le grand lambeau

antérieur est ramené au devant des condyles et suturé en arrière au bord de la plaie postérieure ; celle-ci semble avoir été faite par une incision semi-circulaire, tant les parties molles du jarret se sont rétractées après la section. La réunion se pratique en plaçant d'abord quelques larges points de suture profonde,

Fig. 108.

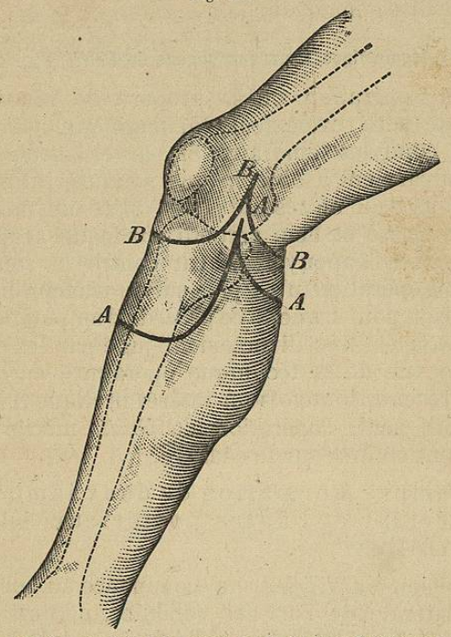

AA Désarticulation du genou par la méthode à lambeaux.
BB Amputation de la cuisse dans le genou d'après *Gritti* et d'après *Syme*.

puis en interposant entre ceux-ci des points fins et superficiels qui produisent un affrontement plus exact des deux lèvres. Un drain est poussé entre les condyles jusque dans le cul-de-sac synovial situé sous le muscle quadriceps, et ressort par le point le plus déclive de la ligne de suture; en cas de besoin on peut en placer un second transversalement sous la base du lambeau.

S'il n'a pas été possible de réaliser l'asepsie absolue de la plaie, on fera bien d'extirper totalement la synoviale et avec elle la rotule, dans le but de prévenir les inflammations purulentes qui surviennent avec la plus grande facilité dans les poches anfractueuses de cette membrane. Cette résection de la synoviale est chose aisée après la désarticulation par la méthode à lambeaux; mais si c'est au procédé circulaire qu'on a eu recours, on ne parviendra à atteindre le diverticulum supérieur de la capsule, qu'en fendant d'abord la manchette à l'aide d'une inci-

sion descendant verticalement au devant de la rotule (*Bilroth*). Lorsqu'on opère par contre sur des tissus non encore enflammés, et en s'entourant de toutes les précautions antiseptiques nécessaires, il est préférable de conserver la membrane synoviale, qui dans ces conditions ne se soude pas au cartilage articulaire, et qui en restant mobile sur celui-ci permet plus tard au malade de s'appuyer directement sur le moignon.

3. Amputation ostéoplastique fémoro-rotulienne de *Gritti* (Fig. 107 et 108, *BB*).

Par cette opération on se propose de réunir la rotule dépouillée de son revêtement cartilagineux à la surface de section des condyles fémoraux. Si par ce mode artificiel de réunion, on parvient à obtenir une soudure intime des deux surfaces osseuses, il en résulte pour l'opéré un moignon suffisamment matelassé et bien arrondi sur lequel il peut dans la suite directement s'appuyer. Si par contre la soudure ne se produit pas, l'opération n'est plus suivie d'aucun bon résultat. C'est là la raison pour laquelle ce procédé d'amputation, appliqué sur le vivant, a été très diversement jugé par les chirurgiens. Au point de vue de la technique opératoire en général, son exécution présente toutefois un intérêt pratique très grand, et pour ce motif seul, l'opération de *Gritti* mérite déjà d'être soigneusement étudiée sur le cadavre.

Premier temps : Formation de deux lambeaux dont l'un antérieur et l'autre postérieur; section des parties molles.

Une incision curviligne qui commence au bord supérieur de la face latérale de l'un des condyles, et finit à la même hauteur sur la face latérale de l'autre condyle, délimite en avant un lambeau cutané arrondi dont le sommet arrive en bas jusqu'au niveau de l'épine du tibia. Ce lambeau, comprenant la rotule dans son épaisseur, est disséqué en quelques traits de couteau obliquement dirigés vers la jointure, puis rabattu vers le haut. Le membre étant alors relevé, on taille à la face postérieure un second lambeau tout semblable au premier, mais dont le bord convexe ne dépasse pas la limite inférieure du creux du jarret. A la hauteur de la base de ces lambeaux rétractés, on coupe circulairement jusqu'à l'os toutes les parties molles restantes.

Deuxième temps : Section des condyles du fémur; avivement de la rotule; réunion de la plaie.

Dans le sillon creusé par cette dernière incision circulaire, on abat transversalement avec la scie les deux condyles fémoraux, et avec eux la jambe entière. Si l'on se bornait à

enlever seulement une mince plaque osseuse, la rotule ne pourrait guère s'adapter à la surface de section; d'un autre côté il ne faut pas non plus réséquer entièrement les deux condyles, sinon on s'exposerait à ouvrir la cavité médullaire du fémur et à faire encore une fois manquer le but de l'opération. Après avoir scié les condyles, on circonscrit à l'aide d'une incision le bord de la rotule du côté tourné vers la jointure, puis par une section frontale on en détache avec la scie toute la surface cartilagineuse. Pour que l'os ne fuie pas pendant ce temps de l'opération, on saisit avec une compresse son bord libre entre le pouce et l'index gauches, et on l'enserre fortement contre la commissure interdigitale.

Après avoir pratiqué la ligature des vaisseaux comme il a été dit pour la désarticulation du genou, on ramène le lambeau antérieur par devant le moignon, de façon à mettre en contact la surface avivée de la rotule et la surface de section du fémur. Lorsque l'opération a été régulièrement exécutée, la suture profonde des lambeaux est suffisante par elle-même pour empêcher que la rotule ne se déplace ultérieurement. Sur le vivant, le drainage convenable du grand diverticulum synovial situé sous le quadriceps, est également indispensable après cette amputation de *Gritti*, qui n'est en somme qu'une imitation du procédé d'amputation ostéoplastique de *Pirogoff*, que nous décrirons plus tard.

Il peut arriver que l'on ne dispose pas d'un nombre d'aides suffisant pour exécuter l'opération telle qu'elle vient d'être décrite. Dans ce cas, après avoir taillé les deux lambeaux cutanés antérieur et postérieur, on commencerait par désarticuler la jambe dans le genou; puis, pendant qu'avec ses deux mains un aide irait comprimer les vaisseaux poplités dans le fond de la jointure, on engagerait le plein du couteau à travers le genou béant et on le ferait ressortir à travers les parties molles restantes à la face postérieure. On fermerait ensuite tous les vaisseaux ouverts dans la plaie, et alors seulement on procéderait à la section des condyles et au dédoublement de la rotule. Ce procédé est du reste celui qu'avait décrit primitivement *Gritti*.

4. Amputation de la cuisse dans l'épaisseur des condyles du fémur (amputation transcondylienne) d'après *Malgaigne* et *Syme* (Fig. 107 et 108, *BB*).

Il peut arriver que l'on ne trouve pas dans les téguments de la face antérieure et de la face postérieure du genou de quoi tailler des lambeaux suffisamment grands pour recouvrir le volumineux moignon formé par les condyles. En pareil cas, après avoir terminé la désarticulation du genou et placé les ligatures, on circonscrit d'un trait de couteau circulaire l'épy-

BIBLIOTECA
FAC. DE MED. U. A. N. L.

physe fémorale, on décolle et on refoule quelque peu le périoste, et l'on sectionne finalement les condyles eux-mêmes en les chantournant, c'est-à-dire en faisant marcher le trait de scie à travers la substance spongieuse et suivant une ligne convexe d'avant en arrière *(Butscher)*. A l'aide de la pince coupante de *Liston* on abrase ensuite les saillies osseuses qui subsistent d'habitude aux deux côtés de l'épiphyse à la suite de cette section. Imaginé d'abord par *Malgaigne*, mais appliqué en premier lieu par *Syme* et plus tard préconisé surtout par *Heine* et *Lücke*, ce procédé d'amputation procure un moignon osseux beaucoup moins volumineux que celui qu'on obtient par la désarticulation ordinaire du genou; aussi suffit-il de donner aux lambeaux de recouvrement les mêmes dimensions que celles que nous avons indiquées pour l'opération de *Gritti*. Certains chirurgiens préfèrent diviser la peau et les parties molles du jarret à l'aide d'une incision semi-circulaire tombant à la hauteur de l'interligne articulaire : cette pratique n'est pas à conseiller, car les parties molles de cette région se rétractent considérablement après leur section. On fera bien de terminer également cette opération par la résection de la synoviale et de la rotule.

En cas d'assistance convenable, on peut aussi pratiquer cette amputation transcondylienne sans recourir au préalable à la désarticulation de la jambe.

L'hémostase et la réunion des lèvres de la plaie s'exécutent comme après la simple désarticulation.

L'opération de *Syme* donne d'excellents résultats sur le vivant, et a l'avantage de procurer au malade un moignon beaucoup plus long que celui qu'on obtient par l'amputation ordinaire de la cuisse.

IV. Amputation de la jambe.

Anatomie topographique (Fig. 109).

La jambe présente la forme d'un cône dont la base est en haut. Comme ses muscles, et particulièrement ceux de la face postérieure sont très-charnus jusqu'au milieu de sa hauteur, et deviennent ensuite presque subitement tendineux, il se fait qu'à ce niveau son volume s'affaisse brusquement, pour augmenter à nouveau près du coude-pied par la saillie de l'extrémité inférieure des os. Chez les sujets vigoureux, ce passage brusque du corps charnu épais des muscles du mollet à leur portion tendineuse détermine même extérieurement la formation d'une forte dépression ouverte en bas vers le tendon d'Achille.

Le squelette de la jambe est formé par deux os, l'un interne, l'autre externe. L'os interne ou tibia, qui est en même temps plus antérieur et plus volumineux que l'externe, constitue le principal soutien du membre. Il a la forme d'un prisme triangulaire et présente trois faces à considérer, une interne, une externe et une postérieure. La face interne n'est recouverte dans toute sa hauteur que par la peau et l'aponévrose, et se continue avec

la face externe au niveau de la crête tranchante du tibia qui est également sous-cutanée. La crête du tibia se termine en haut dans la tubérosité antérieure du tibia qui donne insertion au ligament rotulien; elle s'émousse considérablement au niveau du tiers inférieur de la jambe. Par ses deux condyles ou cavités glénoïdes, l'épaisse extrémité spongieuse du tibia concourt à former l'articulation du genou décrite p. 152. Son extrémité inférieure est débordée en dedans par une courte et forte apophyse, la malléole interne, tandis qu'en dehors elle présente une échancrure pour s'articuler avec le péroné. Cette extrémité supporte la majeure partie de la surface articulaire supérieure de la jointure du coude-pied.

L'os externe ou péroné, qui est beaucoup plus mince, présente à considérer un corps grêle à bords saillants, une extrémité supérieure ou tête de l'os qui s'unit à la face externe du condyle externe du tibia par une articulation communiquant parfois avec l'articulation du genou, une extrémité inférieure oblongue qui constitue la malléole externe et dont la face interne est recouverte de cartilage pour concourir à la formation de l'articulation tibio-tarsienne.

Dans la partie supérieure de la jambe, le péroné est complètement entouré de muscles qui s'insèrent en partie à sa surface; au niveau de la partie inférieure il devient par contre superficiel et se laisse facilement explorer à travers les téguments de la face externe du membre. Les deux os composant le squelette de la jambe circonscrivent entre eux un espace, dit espace interosseux, qui va en se rétrécissant vers le bas, et qui est fermé par la membrane interosseuse.

La peau de la jambe présente une épaisseur variable suivant les sujets; elle est garnie de poils et, sauf au niveau de la face interne du tibia, elle est partout facile à déplacer sur l'aponévrose sous-jacente.

Fig. 109.

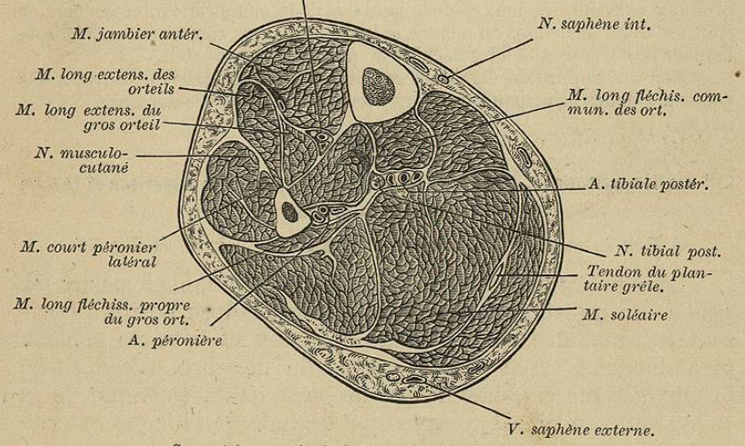

Coupe transversale de la jambe à sa partie moyenne.
(d'après *Braune*).

Deux veines principales rampent dans le tissu cellulaire sous-cutané de la jambe; ce sont : la veine saphène interne qui arrive du voisinage de la malléole interne et se dirige vers le bord postérieur du condyle interne du

fémur, et la veine saphène externe qui apparaît au bord postérieur de la malléole externe et monte à la face postérieure de la jambe, pour aller traverser l'aponévrose du creux du jarret et se jeter dans la veine poplitée.

L'aponévrose ou fascia de la jambe adhère intimement au périoste de la face interne du tibia et adhère en outre au péroné au niveau du tiers inférieur du membre; plus haut elle est encore unie indirectement à ce dernier os par une lamelle qu'elle lui envoie. De cette disposition il résulte que la gaine aponévrotique de la jambe se trouve partagée dans son ensemble en deux loges bien distinctes, dont l'une est antérieure par rapport à l'autre : dans la loge antérieure sont renfermés les muscles extenseurs et les péroniers, dans la postérieure, les muscles fléchisseurs.

Les muscles antérieurs et externes de la jambe sont disposés sur une couche unique qui remplit l'espace interosseux et recouvre le péroné. Une cloison aponévrotique partage ces muscles en deux groupes, dont l'un externe formé par le long et le court péronier latéral, l'autre antérieur comprenant le jambier antérieur, le long extenseur propre du gros orteil, le long extenseur commun des orteils et le péronier antérieur. Ces derniers occupent dans l'ordre de leur citation l'espace compris entre la crête du tibia et le péroné; seulement le long extenseur du gros orteil n'apparaît extérieurement qu'au bas de la jambe émergeant de la profondeur entre les deux muscles voisins. Au niveau de la partie inférieure du membre les tendons des péroniers se placent derrière le bord postérieur du péroné. Les muscles de la face antérieure adhèrent intimement par leurs corps charnus à l'aponévrose jambière qui les recouvre.

La musculature beaucoup plus puissante de la face postérieure de la jambe est partagée en deux couches superposées par une cloison fibreuse transversale fournie par l'aponévrose. Les muscles jumeaux, soléaire et plantaire grêle qui sont compris dans la couche superficielle, se détachent en grande partie du fémur et aboutissent tous en dessous du milieu de la hauteur de la jambe au puissant tendon d'Achille. Les muscles qui forment la couche profonde naissent des deux os de la jambe et de la membrane interosseuse; ce sont, en allant de dedans en dehors, le long fléchisseur commun des orteils, le jambier postérieur et le long fléchisseur propre du gros orteil.

Voir au chapitre des ligatures ce qui a rapport au siège et au trajet des vaisseaux et des principaux troncs nerveux satellites de ces derniers.

Amputation.

I. " Au lieu d'élection, „ c'est-à-dire à la limite entre le tiers supérieur et le tiers moyen de la jambe.

a) Par la méthode circulaire (Fig. 110 *AA*, voir aussi Fig. 73).

Le membre malade dépasse le bord de la table à partir du genou; un assistant le maintient par le pied en position horizontale; un autre assistant fixe le genou et rétracte la peau préalablement rasée vers la racine du membre. L'hémostase prophylactique est obtenue par la constriction élastique de la cuisse, ou bien par la compression digitale de l'iliaque externe contre la branche horizontale du pubis.

L'opérateur se place sur le côté du membre à opérer : pour la dissection de la manchette cutanée il est préférable qu'il ait à sa droite la partie à enlever, et par conséquent qu'il se tienne en dehors du membre s'il ampute la jambe droite, et au contraire en dedans s'il ampute la gauche; mais pour scier les os il vaudra mieux qu'il se place toujours au côté interne de la jambe.

Premier temps : Formation de la manchette cutanée.

Avec un court et solide couteau à amputation, le chirurgien pratique d'abord une incision verticale qui commence à environ 4 travers de doigt en dessous de la tubérosité antérieure du tibia, et qui descend le long de la crête de cet os, en divisant la peau et le périoste sur une hauteur égale à celle que doit avoir la manchette. La détermination de cette hauteur se fait d'après les règles générales exposées p. 90. Sur l'extrémité inférieure de cette incision verticale il en fait tomber une seconde, qui se dirige transversalement en dedans et s'arrête au bord interne du tibia. Ces deux incisions délimitent de la sorte un lambeau triangulaire qui est aussitôt détaché de la face interne de l'os, et qui comprend le périoste dans son épaisseur. On aura soin pendant cette dissection de bien ménager la continuité de la peau et de ce lambeau de périoste destiné à recouvrir la surface de section du tibia.

Cela fait, l'opérateur avance quelque peu sa jambe gauche fléchie, en même temps qu'il recule légèrement la jambe droite; puis passant le bras armé d'un fort couteau à amputation par dessous le membre, il vient en appliquer le tranchant dans l'incision transversale de plus haut, et d'un seul trait circulaire divise la peau du membre sur tout son pourtour. Pour les opérateurs encore peu exercés il est pourtant préférable de pratiquer cette section de la peau en deux traits séparés. Saisissant alors la manchette par son bord libre, il la retrousse au fur et à mesure qu'il la dissèque, en tenant tout le temps la lame du couteau dirigée perpendiculairement à l'aponévrose. Il ne peut y avoir de mal à ce que quelques fragments de cette dernière soient compris dans l'épaisseur de la manchette cutanée; mais quant à vouloir détacher complètement l'aponévrose en même temps que la peau, il n'y faudrait pas songer, étant données les adhérences nombreuses qui unissent cette membrane à la musculature sous-jacente.

Deuxième temps : Section des muscles.

Pendant qu'un aide maintient la peau relevée, l'opérateur qui a repris la position de plus haut, divise de même en un ou deux traits de couteau tous les muscles superficiels jusqu'aux os; puis avec le couteau à deux tranchants qu'il enfonce à une même hauteur, d'abord dans la face antérieure, puis dans la face postérieure de l'espace interosseux, il sectionne les muscles profonds

renfermés dans cet espace, et du même coup divise le périoste des deux os de la jambe en décrivant autour de ceux-ci une incision en forme de ∞. Avec la rugine il détache et refoule ensuite vers le haut les chairs profondes ainsi que le périoste.

Troisième temps : Section des os.

Un aide protège les parties molles contre l'action de la scie en les maintenant relevées soit à l'aide d'élévatoires, soit au moyen d'une compresse à trois chefs dont le chef moyen est tiré à travers l'espace interosseux. La scie vient par en haut et en dehors attaquer les deux os simultanément et en un même point de la hauteur du membre préalablement placé en rotation interne; la section du péroné doit toujours être terminée avant celle du tibia. Lorsque l'angle antérieur de la surface de section du tibia fait une saillie trop marquée, il convient de l'abattre à l'aide de la pince incisive.

Quatrième temps : Hémostase, réunion.

On trouvera l'artère tibiale antérieure avec ses deux veines satellites contre la face antérieure de la membrane interosseuse. Chacun de ces vaisseaux sera isolé et lié séparément : on ne réussit souvent à isoler convenablement l'artère qu'en fendant d'abord le ligament interosseux. Entre la couche superficielle et la couche profonde des muscles postérieurs on recherche et on lie pareillement la tibiale postérieure et la péronière; celle-ci avoisine le péroné, tandis que la tibiale se rapproche davantage de l'axe du membre. Outre ces vaisseaux on doit encore fermer sur le vivant un certain nombre d'artères musculaires et souvent aussi de nombreuses veines dilatées. Le rapprochement des lèvres de la plaie se fait dans le sens antéro-postérieur; un drain traverse la plaie suivant la même direction et ressort par l'angle inférieur, ou ce qui vaut mieux, par une boutonnière pratiquée tout exprès au pourtour postérieur de la base de la manchette. Lorsque l'angle antérieur de réunion des deux lèvres de la manchette forme une saillie très-prononcée en avant, on peut en exciser la pointe dans le but de l'arrondir.

b) Par la méthode à lambeaux.

Le procédé de la manchette qui vient d'être décrit est certainement le plus usité dans la pratique pour l'amputation de la jambe; il est des cas pourtant où les parties molles ne sont pas conservées à un degré égal sur tout le pourtour du membre pour que ce procédé soit encore facilement applicable, et où il devient au contraire plus avantageux de recourir à la méthode à lambeaux. Autrefois on avait alors l'habitude de prendre sur le mollet un lambeau unique fait de peau et de muscles qui

matelassait à souhait le moignon osseux : malheureusement le pesant lambeau ainsi formé a trop de tendance à s'écarter de la plaie et pour ce motif n'est plus guère utilisé de nos jours.

Quant au lambeau antérieur, s'il est vrai qu'il retombe naturellement par son propre poids au-devant du moignon, il est par contre exposé à la pression continuelle de l'angle saillant du tibia.

Fig. 110.

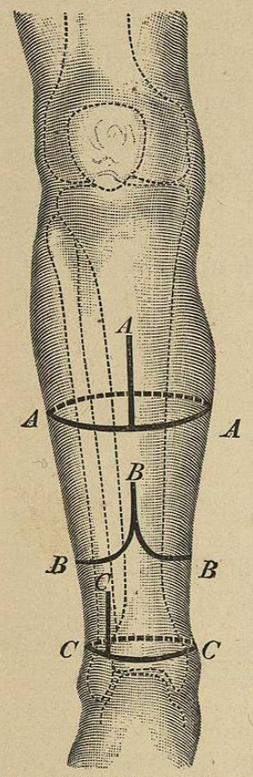

AA Amputation de la jambe au « lieu d'élection » par le procédé à manchette ;
BB Amputation de la jambe à deux lambeaux latéraux ;
CC Amputation sus-malléolaire.

Pour ces différentes raisons, le procédé auquel il conviendra le plus souvent de recourir, surtout pour l'amputation dans la moitié inférieure de la jambe, sera celui à deux lambeaux cutanés latéraux (Fig. 110, *BB)*, dont l'interne devra comprendre dans son épaisseur le périoste de la face interne du tibia. Les deux incisions courbes à connexité inférieures qui délimitent ces lambeaux, commencent en avant sur la crête du tibia à 4 travers de doigt environ de la tubérosité antérieure du tibia, et se terminent en arrière à la même hauteur sur la ligne médiane de la face postérieure du mollet. Il faut avoir grand soin de comprendre le périoste du tibia dans le lambeau cutané taillé à la face interne. La hauteur des lambeaux doit être égale à la moitié du diamètre du membre au niveau de leur base. Les autres temps de l'opération s'exécutent comme dans l'amputation par le procédé à manchette. Les lèvres de la plaie sont réunies d'avant en arrière et la ligne de sutures tombe juste au milieu du moignon.

V. Mosetig recommande de faire le lambeau externe plus large que l'interne. Lors de la réunion des deux lèvres de la plaie, qui se pratique en remontant d'arrière en avant, on obtient de la sorte en faveur du lambeau externe une certaine quantité de peau en excédant, qu'on fixe par quelques points de suture sous forme de pli transversal au devant de l'angle saillant du tibia. Le bourrelet ainsi façonné n'est disgracieux qu'au début ; plus tard il s'efface complètement par rétraction ; il a pour but de prévenir, pendant le temps nécessaire à la guérison de la plaie, les lésions de décubitus des téguments au niveau de la saillie anguleuse du tibia.