Pour obtenir le même résultat, *Obalinski* ampute avec deux lambeaux latéraux d'égales dimensions, à la fois cutanés et musculaires, et il suture l'angle antérieur de la plaie par un mode particulier. La suture en plaques qu'il emploie pour fermer cet angle, est placée de telle sorte que le fil métallique réunissant les deux plaques, s'appuie sur la face antérieure du tibia à un centimètre au-dessus de sa surface de section. Il se fait qu'ainsi les parties molles sont reportées et maintenues « en forme de crête de coq » au-dessus de l'angle du tibia, et ne pouvant plus retomber, n'ont pas à souffrir du contact de celui-ci. Ce mode de suture est du reste également applicable après l'amputation par la méthode à manchette.

Fig. 111.

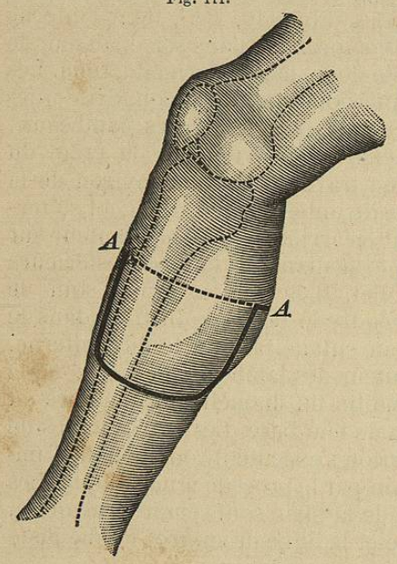

Amputation de la jambe à lambeau latéral (interne) unique.

On peut encore, surtout à la hauteur du mollet, obtenir de très bons moignons d'amputation par le procédé à un seul lambeau cutané pris sur un des côtés, mais préférablement sur la face interne; un tel lambeau devrait de nouveau comprendre dans son épaisseur le périoste de la face interne du tibia. La longueur à lui donner doit être égale au diamètre transversal du membre au point d'amputation. L'incision qui circonscrit ce lambeau commence à 4 travers de doigt en dessous de la tubérosité antérieure du tibia, juste au-devant de la crête de cet os, descend le long de celle-ci jusqu'à la hauteur déterminée, se recourbe en dedans à angle arrondi, court transversalement à la face interne du membre jusqu'à un travers de doigt au-devant de la ligne médiane de la face postérieure du mollet; là elle se recourbe pour la seconde fois à angle arrondi, et remonte en arrière pour se terminer enfin en un point correspondant au point de départ. La section de la peau à la face externe de la jambe, de même que l'ablation du membre, a lieu un peu en dessous de la base du lambeau. Ce procédé d'amputation de la jambe, pratiqué pour la première fois par *v. Langenbeck*, a été de nouveau chaudement préconisé dans ces derniers temps par *Helferich*. Après l'opération, celui-ci fait reposer le membre sur

sa face externe et s'assure ainsi les avantages du lambeau antérieur; de plus son lambeau échappe par cette position à la pression du rebord saillant du tibia. C'est dans cette même intention que *Benj. Bell* avait déjà conseillé de ne tailler qu'un seul lambeau externe.

2. Immédiatement en dessous du genou.

En dessous du « lieu d'élection », sauf toutefois au niveau du tiers inférieur de la jambe, l'amputation se pratique encore d'après les règles décrites en 1; l'amputation au-dessus du lieu d'élection exige par contre quelques précautions spéciales. Ainsi l'on ne doit jamais faire porter le trait de scie au-dessus de la tubérosité antérieure du tibia, afin de respecter l'insertion des muscles extenseurs de la jambe et pour ne pas s'exposer à ouvrir la bourse muqueuse infragénuale qui n'est séparée de l'articulation que par du tissu graisseux très-lâche. En pratiquant la section des os à cette hauteur, nous risquerions également d'atteindre la petite articulation qui unit la tête du péroné à la face externe du tibia, et par suite d'ouvrir parfois l'articulation du genou elle-même. A la face postérieure, on peut au contraire remonter assez haut sans avoir à craindre ce dernier danger.

Pour recouvrir le volumineux moignon formé par les condyles du tibia, il faut naturellement une plus grande étendue de parties molles que si l'on amputait au lieu d'élection. Aussi le procédé à manchette mérite-t-il ici la préférence, quoique l'on puisse encore très-bien recouvrir le moignon avec deux lambeaux latéraux. L'opération quant au reste s'exécute absolument comme nous l'avons dit pour 1. Les artères à lier sont ou bien les deux artères tibiales, ou bien seulement l'artère poplitée lorsqu'on a sectionné assez haut en arrière.

3. Immédiatement au-dessus des malléoles : Amputation sus-malléolaire.
(Fig. 110, *CC*).

Tous les muscles de la jambe n'étant déjà plus représentés dans cette région que par leurs tendons terminaux, c'est naturellement aux téguments seuls qu'on empruntera l'étoffe nécessaire pour recouvrir le moignon d'amputation.

La jambe étant régulièrement cylindrique dans sa partie inférieure, c'est encore au simple procédé circulaire qu'on recourra de préférence pour amputer à ce niveau. Vu la plus grande force de rétraction des parties molles à la face antérieure, la hauteur à donner à la manchette sera de 5 centim. environ en avant, et seulement de 3 centim. en arrière; si l'on éprouvait quelque difficulté pour la retrousser, on la fendrait verticalement le long du bord externe du tibia.

Vient ensuite la section des nombreux tendons du bas de la jambe, section qui est rendue plus commode, si on place le pied dans les diverses positions nécessaires pour bien tendre ces organes sous le tranchant du couteau. Les tendons des muscles péroniers qui sont cachés tout contre le bord postérieur du péroné, méritent sous ce rapport une attention particulière. Enfin on décollera le périoste des deux os de la jambe, et l'on sciera comme il a été dit antérieurement.

L'artère péronière s'étant déjà divisée plus haut en ses branches terminales, le chirurgien n'aura comme troncs artériels importants à rechercher pour la ligature, que ceux des artères tibiales antérieure et postérieure.

On peut encore, et sans la moindre difficulté, pratiquer cette amputation en taillant de la manière habituelle deux lambeaux latéraux, ou mieux encore un lambeau antérieur et un lambeau postérieur.

V. Désarticulation (amputation) tibio-tarsienne, désarticulation ou amputation totale du pied.

Anatomie topographique (Fig. 112).

L'articulation du cou-de-pied est un ginglyme angulaire; elle a lieu entre la portion supérieure de l'astragale d'une part et la mortaise tibio-péronière de l'autre. Elle permet des mouvements de flexion dorsale et de flexion plantaire du pied autour d'un axe horizontal traversant les malléoles; elle permet en outre, mais à un faible degré seulement, des mouvements

Fig. 112.

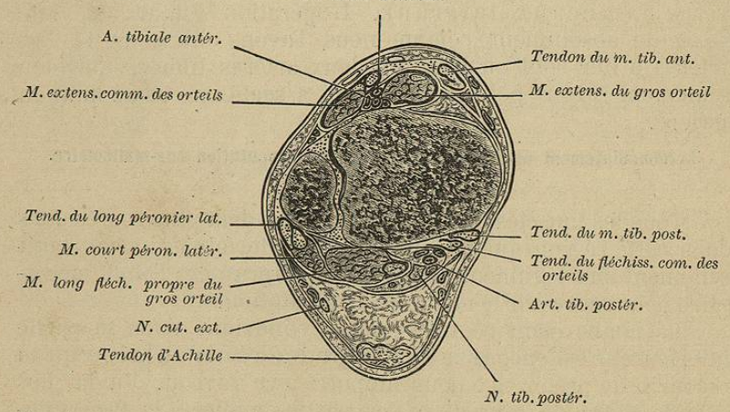

Coupe transversale de la jambe à hauteur du plan d'amputation tibio-tarsienne (d'après *Braune*).

d'adduction et d'abduction du pied autour d'un axe vertical passant par la malléole externe. La mortaise articulaire de réception est formée par la surface articulaire inférieure du tibia et les facettes opposées des deux

malléoles interne et externe; cette dernière, qui appartient au péroné, est la plus volumineuse et la plus longue des deux; elle est en même temps située un peu plus en arrière que l'interne.

L'astragale s'articule avec les os de la jambe par sa surface articulaire supérieure, qui est convexe d'avant en arrière et un peu excavée transversalement. Il présente en outre de chaque côté une petite facette verticale destinée à s'articuler avec la facette articulaire de la malléole correspondante. La surface articulaire supérieure de l'astragale est un peu plus large en avant qu'en arrière, et son étendue est telle que même dans la position du pied répondant à la station verticale, elle n'est pas complètement recouverte en avant ni en arrière par la cavité de réception des deux os de la jambe.

Une capsule synoviale unique, pourvue de plis et d'un abondant dépôt graisseux, enveloppe les extrémités articulaires des trois os qui composent la jointure; de plus, elle se prolonge en haut dans la petite articulation

Fig. 113.

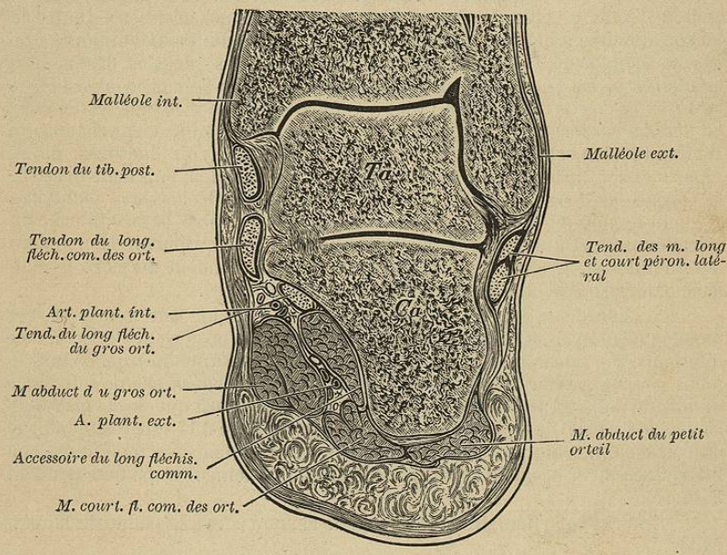

Coupe frontale (verticale et transversale) passant à travers les malléoles.
Ta (talus) : astragale, *Ca* : calcanéum.

tibio-péronière inférieure. Les parois antérieure et postérieure de la capsule renferment peu de faisceaux fibreux de renforcement ; par contre de puissants ligaments latéraux procurent une solidité remarquable à l'articulation. Du bord inférieur de la malléole interne se détache le ligament deltoïdien qui va en s'élargissant s'insérer à la face interne de l'astragale, à la petite apophyse du calcanéum, et à l'os scaphoïde. Au côté externe de la jointure se trouvent les deux ligaments péronéo-astragaliens antérieur et postérieur descendant respectivement des bords antérieur et postérieur de la pointe de la malléole externe, pour aller s'insérer, le premier à la face antérieure, le second à la face postérieure de l'astragale. La petite articulation tibio-péronière inférieure possède aussi des ligaments de renforcement, nommés ligaments tibio-péroniers antérieur et postérieur.

La face antérieure de l'articulation tibio-tarsienne est recouverte par les tendons des muscles fléchisseurs dorsaux du pied, qui gagnent la face dorsale de ce dernier en passant à travers les trois gaines distinctes que leur fournit l'aponévrose de cette région ; la plus interne de ces gaines contient le tendon du muscle jambier antérieur, la gaine du milieu celui du long extenseur du gros orteil, la plus externe ceux de l'extenseur commun des orteils et du péronier antérieur. Dans la gaine médiane descend encore l'artère tibiale antérieure se rendant au dos du pied ; nous avons dit au chapitre des ligatures son siège exact et ses rapports avec le nerf tibial antérieur.

L'aponévrose de la région antérieure du cou-de-pied est fortement tendue ; elle présente des faisceaux fibreux de renforcement situés transversalement au dessus de l'articulation ; ils vont de la face antérieure du tibia au bord antérieur du péroné et ont été désignés sous le nom de ligament annulaire. D'autres faisceaux s'entrecroisant entre eux et situés au dessous des précédents forment ce qu'on appelle le ligament croisé.

A la face postérieure on rencontre immédiatement sous l'aponévrose le tendon d'Achille, puis derrière lui un épais coussinet graisseux ; entre le tendon d'Achille et la face postérieure du calcanéum on trouve toujours une bourse muqueuse. Dans la région du cou-de-pied, les muscles fléchisseurs plantaires et les péroniers sont disposés dans l'ordre suivant contre la face postérieure des os de la jambe : tout-à-fait en dedans se trouvent les tendons du jambier postérieur et du fléchisseur commun des orteils ; viennent ensuite l'artère tibiale postérieure et le nerf tibial postérieur (voir ligatures, p. 75), plus en dehors le tendon du long fléchisseur du gros orteil, puis enfin derrière le péroné les deux muscles péroniers. Plus bas les fléchisseurs plantaires gagnent le côté interne du pied, et sont maintenus contre la face interne du calcanéum dans une gaine à plusieurs loges que leur fournit le ligament latéral interne. Les tendons des deux péroniers descendent derrière la malléole externe ayant chacun leur gaine tendineuse propre.

La peau de la région du cou-de-pied est partout très mince et très mobile ; elle s'épaissit fortement au niveau de la face postérieure et de la face inférieure du calcanéum là où justement on l'emprunte presqu'exclusivement pour recouvrir le moignon dans l'amputation tibio-tarsienne ; un épais pannicule adipeux y sépare en outre la peau de l'os ainsi que de la face inférieure de l'aponévrose plantaire, qui s'insère en arrière à la tubérosité interne du calcanéum. Dans ces conditions, il est aisé d'obtenir des moignons bien matelassés et sur lesquels les opérés puissent directement s'appuyer pendant la marche.

L'interligne articulaire correspond de chaque côté à la pointe de la malléole.

Désarticulation et Amputation.

On ne pratique guère la véritable désarticulation tibio-tarsienne, par la raison que les malléoles restantes empêcheraient l'opéré de marcher sur le bout du moignon ; on scie donc habituellement les malléoles et souvent même le plateau articulaire inférieur du tibia ; l'opération prend dès lors le caractère d'une amputation proprement dite.

Dans tous les procédés qui vont être décrits, le recouvrement du moignon s'opère à l'aide de la peau épaisse et résistante du talon.

I. Amputation tibio-tarsienne par le procédé de *Syme* (1842) modifié par *Pauli* et *Linhart* (Fig. 114-117).

Pour cette amputation, comme du reste pour toutes celles qu'on pratique sur le pied, l'opérateur se tient debout ou assis à l'extrémité du membre, vis-à-vis du pied, tandis que son aide principal se place sur le côté externe de la jambe tournant ainsi le dos au visage du sujet. L'hémostase prophylactique s'obtient soit par l'application de la bande d'*Esmarch* qu'on fait remonter jusqu'à mi-jambe, soit par la compression digitale de l'artère fémorale.

Premier temps : Désarticulation et dissection du lambeau talonnier.

De la main gauche l'opérateur saisit le pied par sa face dorsale et applique les extrémités du pouce et de l'index sur le

Fig. 114.

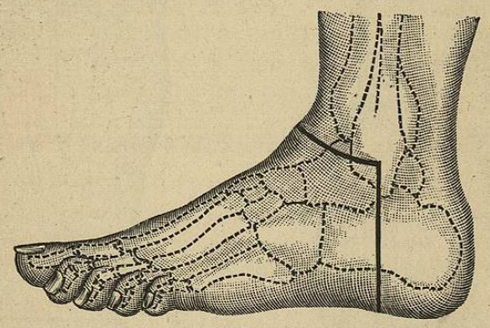

milieu de chaque malléole. Avec un solide couteau à lame courte, il pratique alors une première incision qui réunit les centres

Fig. 115.

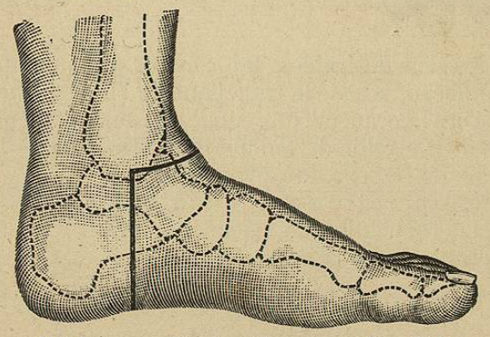

des deux malléoles en décrivant une sorte d'étrier à travers toute l'épaisseur des parties molles de la plante du pied ; une

seconde incision, dorsale, réunit les deux extrémités de la première en passant au-devant de l'articulation du cou-de-pied.

A travers cette incision dorsale il pénètre aussitôt dans la jointure qu'il ouvre largement en avant, puis divise par quelques coups de couteau les ligaments latéraux et postérieurs, tandis qu'avec la main gauche il porte de plus en plus le pied dans la flexion plantaire (extension). Pendant que l'aide écarte ensuite avec des érignes les bords de l'incision en étrier, il énuclée complètement le calcanéum en détachant de haut en bas la coque talonnière qui le recouvre : durant cette énucléation, le pied, qui est devenu très-mobile, est tordu par la main gauche

Fig. 116.

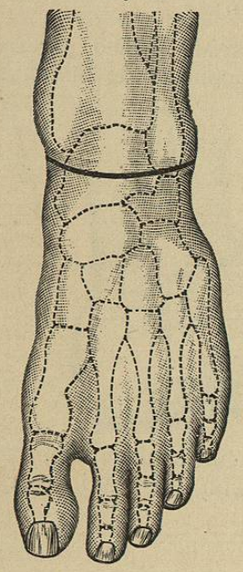

Fig. 117.

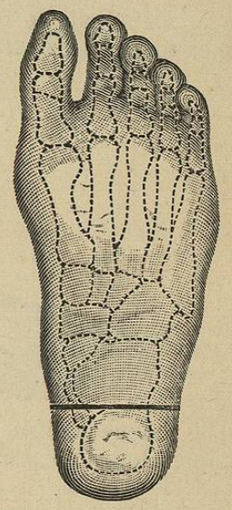

dans tous les sens désirables. Pour éviter de faire une boutonnière au lambeau, jamais le tranchant de l'instrument ne devra être dirigé vers la peau, et l'on redoublera surtout de précautions au moment de la section du tendon d'Achille et de la dénudation de la tubérosité interne du calcanéum.

Dans les opérations secondaires qu'on pratique sur le vivant, la décortication du calcanéum se fait le mieux à l'aide de l'élévatoire (rugine) *(Esmarch)*.

Deuxième temps : Section des os de la jambe.

Pendant que l'assistant maintient le lambeau talonnier relevé, on circonscrit dans la plaie les extrémités des deux os

de la jambe par une incision circulaire tombant immédiatement au-dessus de la surface cartilagineuse du tibia, et l'on résèque ensuite avec la scie les deux malléoles ainsi que cette surface articulaire elle-même. On peut aussi cerner d'un trait de couteau et abattre avec la scie chaque malléole isolément en conservant alors le plateau articulaire du tibia.

Troisième temps : Hémostase et réunion.

On trouve l'artère tibiale antérieure avec ses deux veines sur la face antérieure du tibia, entre le tendon de l'extenseur commun des orteils et celui du long extenseur du gros orteil; l'artère et les veines tibiales postérieures sont situées derrière la malléole interne, entre le tendon du long fléchisseur commun des orteils et celui du long fléchisseur propre du gros orteil; on isole ces vaisseaux et on les lie.

Immédiatement en dessous du tendon d'Achille sectionné, ou bien au bord externe de celui-ci, on pratique dans le capuchon talonnier une ouverture destinée à laisser passer un tube à drainage; on ramène alors le lambeau en avant et on réunit les bords de la plaie par quelques points de suture.

2. Amputation ostéoplastique tibio-tarsienne de *Pirogoff*.

Lorsque le calcanéum et les téguments du talon sont restés sains, on peut conserver une partie de cet os dans le lambeau et allonger d'autant le moignon d'amputation. L'idée de ce procédé est due à *Pirogoff* (1853), qui l'exécutait comme suit :

Premier temps : Désarticulation tibio-tarsienne.

Les incisions qui divisent les parties molles ont une direction analogue à celles de l'opération de *Syme* (voir fig. 114-117). L'incision en étrier commence ici immédiatement au devant de l'une des malléoles et descend verticalement à la plante du pied qu'elle coupe transversalement pour aller se terminer juste au devant de l'autre malléole. L'incision dorsale, semi-lunaire, court directement au devant de l'articulation tibio-tarsienne et réunit les deux extrémités de la première incision. Toutes deux pénètrent d'emblée jusqu'à l'os. A travers l'incision dorsale se fait ensuite, comme dans le procédé de *Syme*, l'ouverture transversale de la paroi capsulaire antérieure et le dégagement de l'astragale.

Deuxième temps : Section du calcanéum et des os de la jambe (Fig. 118).

Le pied étant placé en flexion plantaire exagérée, on glisse une scie à amputation immédiatement en arrière de l'astragale

et l'on divise verticalement le calcanéum dans le plan de l'incision tégumentaire en étrier.

Le lambeau talonnier est attiré en haut; puis, par quelques incisions semi-circulaires, on détache les parties molles de la face antérieure du moignon jusqu'un peu au dessus de la surface articulaire du tibia. Pendant que l'aide rétracte les parties molles et les protège de toutes parts, on résèque avec la scie les deux malléoles ainsi qu'une mince tranche du plateau articulaire inférieur du tibia.

Fig. 118.

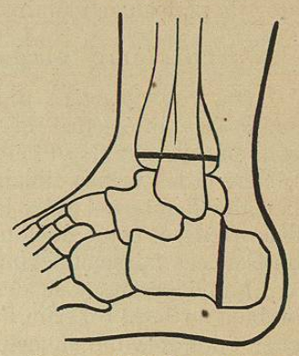

Section verticale du calcanéum.

Troisième temps: Hémostase et réunion.

Les vaisseaux à lier sont ceux que nous avons mentionnés pour l'opération de *Syme*. Sur le côté du tendon d'Achille on pratique encore une petite fente à la peau pour permettre l'introduction d'un drain. En faisant alors décrire au lambeau talonnier un arc de 90° on parvient à mettre en contact la surface de section du calcanéum avec la surface de section du tibia et du péroné : le moignon d'amputation est par le fait même allongé de 4 cent. environ. Finalement on réunit par la suture les deux lèvres de la plaie.

La tension des téguments est généralement suffisante pour maintenir l'adaptation exacte des deux surfaces osseuses. On ne voit que rarement les parties molles qui retiennent le segment du calcanéum se relâcher au point qu'il soit nécessaire de recourir à la suture osseuse, ainsi qu'on l'a de nouveau préconisé dans ces derniers temps. Par contre on éprouve souvent de la difficulté pour amener le fragment calcanéen en contact parfait avec les os de la jambe. Pour faciliter cet affrontement on a proposé de scier les os de la jambe plus haut qu'il n'a été indiqué, mais on perd alors le bénéfice de l'allongement du moignon. D'autres ont recommandé de commencer l'opération par la ténotomie du tendon d'Achille. La section oblique ou horizontale du calcanéum lève au mieux toutes les difficultés; elle présente du reste un autre avantage, c'est de permettre à l'opéré de s'appuyer plus tard, non pas sur l'extrémité postérieure du calcanéum, mais bien, ainsi que cela se passe à l'état normal, sur la peau épaisse et calleuse qui matelasse la face inférieure de cet os.

3. Procédé de *Pirogoff* modifié par *Günther, Sédillot,* etc.: section oblique du calcanéum et des os de la jambe (Fig. 119-122).

Premier temps : Désarticulation tibio-tarsienne.

Les incisions extérieures et l'énucléation de l'astragale se font comme dans le procédé de *Pirogoff*; il y a seulement que

Fig. 119.

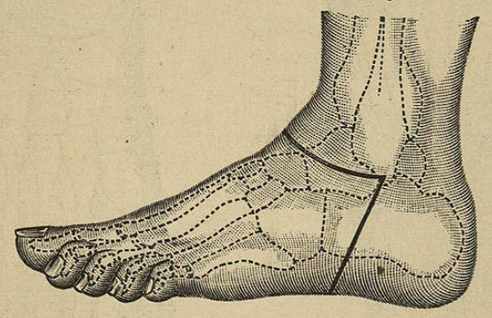

l'incision semi-lunaire de la face dorsale arrive en avant jusqu'au niveau du scaphoïde et en sus du lambeau talonnier délimite de la sorte un petit lambeau dorsal. *Sédillot* recommande en outre de rendre l'incision en étrier oblique en avant et en bas

Fig. 120.

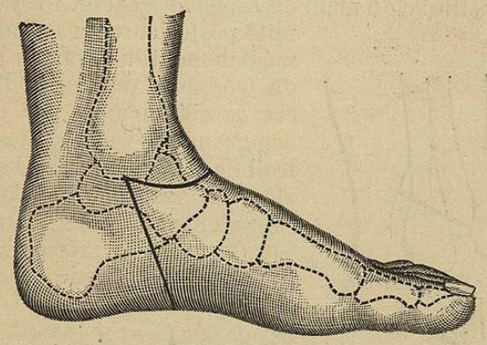

de manière à ce qu'elle coupe transversalement la plante du pied au niveau du bord postérieur de l'articulation de *Chopart*. Dès qu'on a dégagé entièrement l'astragale, on détache les parties molles aux deux côtés du calcanéum, jusque près de