du pied, et s'arrête à hauteur de la tête des métatarsiens : on a ainsi délimité le futur lambeau plantaire. Le pied est remis dans la flexion plantaire. Dans le fond de l'articulation béante on coupe alors transversalement les ligaments plantaires ; puis glissant le couteau à plat, le tranchant tourné vers les orteils, sous la base des métatarsiens, on le conduit en rasant la face inférieure des os jusqu'au niveau de la tête des métatarsiens.

Fig. 146.

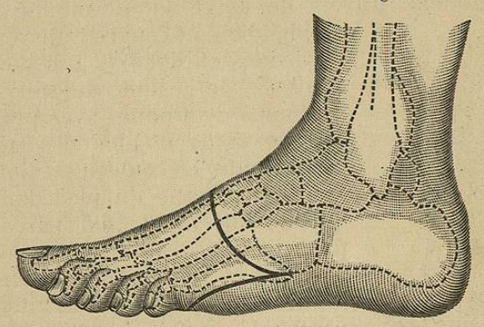

A ce moment on redresse le tranchant de l'instrument, et on le retire à travers la peau, en arrondissant le lambeau de telle façon que son bord interne, qui doit recouvrir le premier cunéiforme, atteigne en avant les os sésamoïdes du gros orteil ; en raison de la hauteur moindre du cuboïde, le bord externe sera donc un peu plus court que l'interne.

Troisième temps : Hémostase et réunion.

On recherche la pédieuse au dos du pied, entre le tendon du long extenseur propre du gros orteil et les tendons de l'extenseur commun ; on isole et on lie. On fait de même pour l'artère plantaire externe, la plus volumineuse des deux plantaires, qu'on trouve à la partie externe du lambeau, dans la gouttière qui sépare l'éminence musculaire du petit orteil du court fléchisseur commun ; elle est presque toujours sectionnée au niveau de sa courbure en arcade. On lie enfin la plantaire interne qui est située entre le bord interne du muscle court fléchisseur et l'éminence musculaire du gros orteil.

On résèque avec des ciseaux les bouts des tendons du long fléchisseur commun qui dépassent habituellement le bord antérieur du lambeau plantaire, et l'on relève celui-ci au devant des os pour le suturer au lambeau dorsal toujours fort rétracté. Un drain est placé transversalement au devant des os et ressort par les deux angles de la plaie.

La désarticulation de *Lisfranc* enlève également au pied ses deux points d'appui de devant ; pour faciliter la marche il sera nécessaire d'y suppléer sur le vivant par un appareil prothétique approprié.

X. Amputation des métatarsiens dans leur continuité.

Voir plus haut ce qui a trait à l'anatomie topographique.

L'amputation dans la continuité des métatarsiens en particulier s'exécute d'après les règles exposées pour la désarticulation de ces mêmes os. Le procédé ovalaire avec l'incision longitudinale située à la face dorsale est tout indiqué pour cette opération.

Comparée à la désarticulation tarso-métatarsienne de *Lisfranc*,

l'amputation de tous les métatarsiens

n'est pas sans présenter des avantages particuliers qui pourraient à l'occasion la faire préférer à cette opération. Pratiquée pour la première fois par *Sharp* en 1765, cette amputation fut plus tard préconisée surtout par *Danzel* (1848). Elle laisse intactes les insertions des muscles qui font mouvoir le pied dans son ensemble, et de plus conserve le pilier antéro-externe de la voûte du pied (tubérosité du cinquième métatarsien), tout en suppléant au pilier interne par le moignon du premier métatarsien.

L'opération s'exécute en taillant comme dans la désarticulation de *Lisfranc*, d'abord un petit lambeau dorsal, puis un grand lambeau plantaire atteignant en avant la tête des métatarsiens. Ce dernier lambeau peut également être taillé par transfixion, c'est-à-dire qu'au niveau de l'endroit où doit avoir lieu la section du métatarse, on enfonce alors transversalement à travers les parties molles de la plante du pied, et à ras des os, un étroit couteau de moyenne grandeur qu'on ramène ensuite en avant vers la racine des orteils. Après avoir divisé à l'aide d'un scalpel pointu les chairs comprises dans chaque espace interosseux, on pratique la section du métatarse en prenant soin de protéger les parties molles au moyen d'étroites bandelettes de gaze tirées à travers les différents espaces interosseux. L'hémostase et la réunion s'exécutent comme après l'opération de *Lisfranc*.

XI. Désarticulation des orteils.

Anatomie topographique.

Articulations métatarso-phalangiennes : les surfaces articulaires sont, d'une part, la face antérieure convexe de la tête des métatarsiens, d'autre part, la face postérieure concave et beaucoup moins étendue de chaque première phalange. Lorsque les orteils sont en extension (flexion dorsale), les phalanges reposent sur le segment supérieur arrondi des têtes

articulaires, et dans cette position il est possible d'imprimer aux orteils des mouvements de rotation; lorsqu'ils sont fléchis, la rotation n'est plus possible, la base des phalanges répondant alors à la surface plus aplatie et plus large du segment inférieur de ces mêmes têtes. La surface articulaire du premier métatarsien présente deux rainures longitudinales dans lesquelles glissent des os sésamoïdes. La synoviale des articulations métatarso-phalangiennes est doublée d'une solide capsule fibreuse. Des ligaments transverses, très puissants à la face plantaire, plus faibles à la face dorsale, unissent en outre les têtes des métatarsiens entre elles. Enfin chacune de ces articulations est consolidée par deux ligaments latéraux qui s'opposent à tout déplacement latéral des orteils.

A la face dorsale, les articulations ne sont recouvertes que par la peau et les tendons des extenseurs des orteils; à la face plantaire elles siègent au sein des parties molles, prolongées en avant, de la plante du pied. Les artères digitales plantaires et dorsales descendent aux deux côtés de ces articulations. Lorsqu'on imprime des mouvements passifs aux quatre derniers orteils, on peut facilement avec l'ongle reconnaitre les interlignes du côté dorsal, mais de ce côté seulement. L'interligne de l'articulation du gros orteil peut en outre être également senti au bord interne du pied.

Articulations interphalangiennes : celle du gros orteil présente seule de l'intérêt pour le chirurgien. C'est un ginglyme pur : la trochlée formée par la tête articulaire de la première phalange s'articule avec une surface correspondante de la base de la phalange unguéale. La capsule synoviale est doublée d'une capsule fibreuse, qui est elle-même renforcée par deux ligaments latéraux. En imprimant des mouvements de flexion à la dernière phalange, on reconnait très-aisément l'interligne à la face dorsale.

Désarticulation.

I. Désarticulation du gros orteil.

En opérant par le procédé ovalaire, on ne conserve pas suffisamment de parties molles pour recouvrir la volumineuse tête du premier métatarsien; le procédé à lambeaux donnera donc toujours de bien meilleurs résultats. On peut désarticuler, soit avec deux lambeaux dont un plantaire plus grand et un dorsal plus petit, soit avec un seul lambeau interne.

Procédé à deux lambeaux, dont un plantaire et un dorsal (Fig. 148) : Saisissant l'orteil dans la main gauche, l'opérateur trace à la face dorsale une incision semi-lunaire, à convexité antérieure, qui commence et finit aux deux côtés de la tête du métatarsien, et dont le sommet dépasse le milieu de la longueur de la première phalange; il dissèque ce lambeau en remontant jusqu'au niveau de l'articulation métatarso-phalangienne. Fléchissant alors l'orteil, il coupe transversalement, en face de l'interligne, les tendons extenseurs et la paroi capsulaire supérieure; puis glissant la lame très étroite de son couteau à travers l'articulation, il va l'appliquer à plat derrière la base de la phalange, et en la ramenant à soi, taille de dehors en dedans un lambeau plantaire aussi grand que possible, et formé de toutes les parties molles de la face inférieure de l'orteil. Une pratique très-utile consiste à ne désarticuler qu'après avoir d'abord tracé avec le couteau le contour de ce lambeau plantaire. Il ne reste plus qu'à lier les deux artères digitales plantaires, puis à relever le lambeau au devant de la tête du métatarsien pour le réunir par la suture au petit lambeau dorsal.

Procédé à lambeau interne (Fig. 147): Un aide écarte les quatre derniers orteils ; de sa main gauche l'opérateur saisit le gros orteil par en haut et par en bas ; avec l'ongle de l'index droit il recherche l'interligne articulaire, puis, immédiatement au devant de celui-ci, commence une incision longitudinale qui descend en suivant le bord externe des tendons extenseurs, jusqu'à la hauteur de l'articulation interphalangienne. Arrivée à ce niveau, l'incision se replie en dedans à angle droit arrondi, contourne le bord interne de l'orteil, et se continue transversalement à la face plantaire jusqu'au delà de la moitié de sa largeur. En ce point elle se recourbe à nouveau pour remonter vers l'articulation métatarso-phalangienne, et s'arrête enfin au niveau du sillon cutané digito-plantaire. Une seconde incision semi-circulaire divise les parties molles du bord externe de l'orteil, au devant de la commissure interdigitale. Le lambeau ainsi délimité est ensuite disséqué sur toute sa hauteur. On coupe transversalement les tendons extenseurs et la paroi capsulaire supérieure. On luxe la phalange par en haut, et dans le fond de l'articulation on sectionne transversalement les tendons fléchisseurs et les quelques parties molles encore adhérentes. Après avoir lié les artères plantaires, on ramène le lambeau au devant de la tête du métatarsien et on le suture au bord externe de la plaie.

Fig. 147.

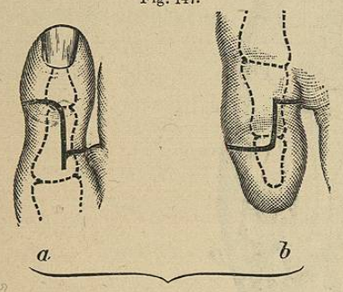

Désarticulation du gros orteil, par le procédé à lambeau interne.

2. Désarticulation de la phalange unguéale du gros orteil.

L'aide fixe le pied et écarte en dehors les quatre orteils externes. L'opérateur saisit le gros orteil par son extrémité, et le fléchit au niveau de son articulation interphalangienne, dont il sent alors facilement l'interligne à la face dorsale. A l'aide d'une incision transversale, légèrement convexe en avant, il pénètre du coup dans l'articulation par sa paroi supérieure, coupe les ligaments latéraux, et glisse la lame étroite de son

couteau derrière la base de la phalange terminale. En ramenant alors l'instrument à soi, il taille un lambeau plantaire comprenant toutes les parties molles de la face inférieure de cette phalange, lambeau qui est ensuite relevé au devant de la tête de la première phalange, et réuni au bord de l'incision dorsale.

3. Désarticulation des autres orteils (Fig. 148).

La désarticulation d'un seul de ces orteils, ou de deux orteils voisins, se fait absolument de la même manière que les

Fig. 148.

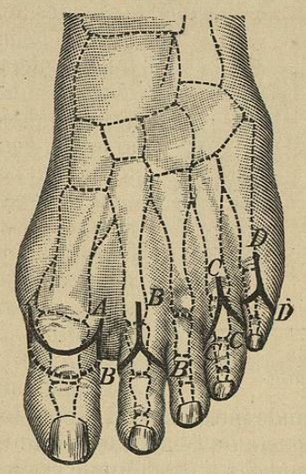

AA. Désarticulation du gros orteil avec un lambeau plantaire et un dorsal. — *BB*. Désarticulation du second orteil par le procédé en raquette. — *CC*. Désarticulation du quatrième orteil par le procédé ovalaire. — *DD*. Désarticulation du petit orteil par le procédé à lambeau externe.

désarticulations correspondantes des doigts de la main (comparer p. 133).

4. Désarticulation simultanée des cinq orteils — procédé à deux lambeaux, dorsal et plantaire.

L'aide fixe le pied; l'opérateur se place vis-à-vis de celui-ci, et de la main gauche relève fortement les orteils vers la jambe. Par une incision courbe tombant exactement dans le sillon digito-plantaire, il réunit le bord externe du petit orteil au bord interne du gros.

Fléchissant alors fortement les orteils, il trace à la face dorsale une incision courbe à convexité antérieure, par laquelle il divise les parties molles à la base de chacun des orteils, en ayant bien soin, surtout au niveau de la base du gros, de conserver la plus grande quantité possible de ces parties. Cette

incision commence et finit aux deux extrémités de l'incision plantaire.

Le lambeau plantaire est disséqué et rétracté jusqu'à la hauteur des têtes métatarsiennes, puis les articulations ouvertes une à une par leur face supérieure; le couteau est alors glissé à travers les articulations, pour venir s'appliquer à plat derrière la base des différentes phalanges, et ressortir finalement en suivant exactement l'incision qui a été tracée à la face plantaire.

Les petites artères digitales, qu'on ne trouve que difficilement en opérant sur le cadavre, sont ensuite recherchées et liées; puis on ramène le lambeau plantaire par devant les têtes des métatarsiens et on le suture au lambeau dorsal. Un petit drain est introduit dans chacun des angles latéraux de la plaie. Lorsqu'en opérant sur le vivant, on s'aperçoit que les lambeaux sont trop courts pour bien recouvrir les têtes des métatarsiens, on résèque celles-ci à l'aide de cisailles tranchantes.