Quatrième Partie.

Des résections qu'on pratique sur les os et les articulations.

PREMIER CHAPITRE.

Généralités.

Appliqué au squelette, le terme « résection » désigne toute opération ayant pour but l'enlèvement total ou partiel d'un ou de plusieurs os, avec conservation aussi parfaite que possible des parties molles environnantes. La résection peut se faire dans la continuité des os (résection osseuse proprement dite), ou bien dans leur contiguité (résection articulaire). L'ablation d'un os dans son entier est aussi appelée extirpation, en opposition à la résection partielle dans la continuité, qui est beaucoup plus fréquemment employée. La résection partielle pratiquée sur un des os du crâne ou l'un des os plats du squelette, a de tout temps été désignée sous le nom de trépanation. La simple section osseuse faite dans un but orthopédique s'appelle plus spécialement ostéotomie. Enfin, depuis *Sédillot*, on pratique encore sur les os une opération à laquelle il a donné le nom d'évidement, et qui consiste à creuser un os avec la cuiller tranchante pour extirper sa partie centrale malade tout en conservant ses lamelles corticales restées saines. Par résection articulaire totale on entend l'ablation de toutes les surfaces articulaires d'une jointure, tandis que la résection articulaire partielle enlève uniquement les portions d'os malades ou lésées. Parfois encore dans le but de rendre accessibles certains tissus sous-jacents à un os ou à une partie d'os, on divise les points d'attache de ce dernier, de manière à pouvoir le déplacer provisoirement sans toutefois nuire en rien à sa nutrition : c'est là faire ce qu'on appelle une résection temporaire. L'os ainsi luxé est remis en place dès que le but poursuivi a été atteint.

D'une manière générale, les préparatifs de l'opération sont les mêmes pour les résections des os et des articulations, que pour les amputations et les désarticulations (voir p. 78 et suivantes). L'hémostase prophylactique s'obtient par l'ap-

plication de la bande d'*Esmarch*, ou par la compression digitale du tronc artériel principal. La résection entraîne, il est vrai, après elle une bien moindre perte de sang qu'une amputation quelconque; on ne doit pourtant pas ignorer que l'ouverture du réseau articulaire qui entoure les grandes jointures, donne toujours lieu, surtout chez les jeunes sujets, à des hémorragies assez considérables. Indépendamment de cela, il est bien plus facile de s'assurer des limites du mal sur un membre qu'on a rendu artificiellement exsangue. Quant à l'hémostase définitive, c'est surtout au cours des résections qu'on la pratique par le procédé de la ligature médiate (p. 87), et cela parce que le fil des ligatures ordinaires glisse trop facilement sur les artères difficilement isolables du périoste. Le tamponnement de la plaie avec de la gaze antiseptique (gaze de Lister, gaze iodoformée), constitue pour certains cas particuliers un excellent moyen d'hémostase définitive qui a été tout récemment introduit dans la pratique des opérations de cette espèce.

On ne trouve guère l'occasion de s'exercer convenablement à la technique de l'hémostase au cours des résections articulaires et osseuses qu'on exécute sur le cadavre. La direction à donner à l'incision des parties molles doit toujours être telle que les vaisseaux importants soient soigneusement évités; d'un autre côté les petites artères, fussent-elles même les artères articulaires qui sont déjà assez importantes, ne se présentent jamais sur le cadavre à l'état de réplétion, et partant ne ressortent jamais suffisamment à la surface de la plaie. C'est donc à la clinique chirurgicale qu'on apprendra le mieux la manière de tarir les hémorragies résultant des sécrétions.

Quant à ce qui regarde la position à donner au sujet, on peut dire qu'à peu d'exceptions près, l'opéré sera de préférence horizontalement étendu sur le dos; la partie du corps qui est le siège de la résection restera dans sa position naturelle, ou bien, suivant les cas, on donnera à la jointure une position extrême de flexion ou d'extension en rapport avec le procédé opératoire adopté. Pour les résections qu'on pratique à la face, plusieurs chirurgiens *(Rose)* préfèrent n'opérer que sur la tête maintenue pendante en dehors de la table d'opérations; l'écoulement du sang dans les voies aériennes est par le fait même empêché. Enfin pour les résections qui portent sur le segment inférieur du membre supérieur, il est souvent utile de faire fixer la partie malade (le coude, par exemple) sur une petite table placée à côté du lit d'opérations. Dans tous les cas, il faut que la région du corps sur laquelle on opère soit facilement accessible dans tous les sens, qu'elle reçoive beaucoup de jour, et qu'enfin elle soit parfaitement fixée à l'aide de coussins ou de billots.

L'opérateur choisit quant à lui la position qui convient le mieux à chaque cas particulier, et l'aide principal se tient en face de lui, pour être toujours prêt à bien rétracter les lèvres de la plaie, à mesure qu'on pénètre plus avant dans la profondeur des tissus. Un second assistant fixe la partie du corps à opérer, et la porte successivement dans les diverses positions désirées par le chirurgien pour chacun des temps de la résection. L'appareil instrumental, disposé dans un ordre correspondant à la marche de l'opération, est placé dans un vase qui est mis à la portée du chirurgien. De la sorte celui-ci peut se passer d'un nouvel aide qui ne ferait que restreindre l'éclairage du champ opératoire.

L'exécution de toute résection comprend quatre actes ou temps bien distincts : le premier est consacré à l'incision des parties molles qui recouvrent l'os ou la jointure, le second à l'isolement de l'os, le troisième à son enlèvement, le quatrième à la réunion de la plaie.

Les règles générales suivantes s'appliquent à chacun de ces divers temps de l'opération.

I. Division des parties molles.

La division de la peau et des autres parties molles recouvrant un os, doit en général être pratiquée à l'endroit où celui-ci est le plus superficiellement situé, ou encore au niveau d'interstices musculaires naturels, permettant d'aborder et de mettre facilement l'os à jour.

Muscles, tendons et nerfs sont ainsi soigneusement respectés, et les fonctions du membre sont d'autant moins altérées.

Chassaignac, *Ollier*, *v. Langenbeck* et d'autres nous ont montré que presque toutes les résections peuvent être exécutées à l'aide d'incisions simples, plus ou moins rectilignes, parallèles au grand axe du membre, et que par conséquent les anciennes incisions en H, V, T ou L, ainsi que les grandes incisions à lambeaux, ne trouvaient plus guère leur application que dans certaines régions spéciales ou en vue d'indications toutes particulières. Lorsque la résection porte sur un os ou une articulation qui est le siège de carie ou d'inflammation fongueuse, il importe avant tout de bien découvrir le foyer inflammatoire pour qu'il soit possible d'extirper et de détruire jusqu'aux dernières traces des tissus pathologiques. Dans ces circonstances le large accès de la partie malade n'est souvent rendu possible qu'au détriment des parties molles, c'est-à-dire à l'aide d'incisions transversales. Pour tous les autres cas, et particulièrement pour les traumatismes et les inflammations aiguës, les incisions rectilignes suf-

fisent amplement à la résection et à la désinfection complète des foyers pathologiques.

Mais l'incision ne doit pas seulement créer une voie suffisante pour atteindre l'os malade ; elle doit encore être conduite de façon à assurer le libre écoulement des liquides qui seront sécrétés par la plaie. En vertu de ce principe, on donnera autant que possible la préférence aux procédés d'incision qui placent l'ouverture de la peau au point le plus déclive de la cavité de la plaie de résection. On ne pourra se départir de cette règle qu'à condition de pratiquer aux endroits les plus favorables de petites contreouvertures qui livreront passage à des drains pour l'évacuation des liquides sécrétés.

A ce dernier point de vue il faudra, en opérant sur le cadavre, explorer avec un soin tout spécial les plaies de résections, et l'on reconnaîtra alors que les contreouvertures doivent toujours être établies en des endroits pour ainsi dire typiques.

Fig. 149 *a*.

Fig. 149 *b*.

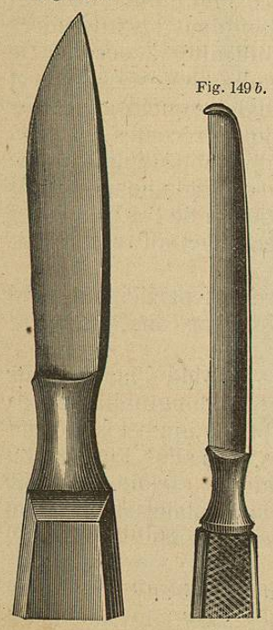

Couteau à résection, *a* : pointu, *b* : boutonné.

Dans la pratique, on peut pour certains cas appropriés utiliser le drainage capillaire d'un tampon aseptique et renoncer ainsi aux contreouvertures, alors même que la plaie des téguments ne correspondrait pas au point le plus déclive de la plaie de résection.

Lorsque l'os est très superficiel, l'incision traverse en une fois toute l'épaisseur des parties molles et crée ainsi une plaie aussi nette que possible; lorsqu'on a, par contre, plusieurs couches, muscles, etc., à traverser avant d'arriver sur l'os, il vaut beaucoup mieux n'avancer que pas à pas. Dans ce dernier cas chaque incision n'en doit pas moins être pratiquée largement et très nettement, et pour ce faire on ne peut se servir d'un meilleur guide que de l'index de la main gauche explorant en éclaireur le fond de la plaie.

Les plans musculaires seront autant que possible divisés à l'aide d'instruments mousses (élévatoire, pince) et parallèlement à la direction de leurs fibres. Les couteaux servant à diviser les parties molles et à décortiquer les os seront faits d'un manche épais et d'une lame courte à large dos (Fig. 149) ; lorsqu'on voudra découvrir l'os

d'un seul trait de couteau, on tiendra celui-ci comme un couteau à découper (Fig. 4, page 7).

2. Dénudation des os.

Autrefois on isolait l'os ou le segment d'os, des parties environnantes, sans se soucier aucunement de conserver le périoste, les insertions musculaires et la capsule des articulations. Le résultat fonctionnel des résections de cette espèce était nécessairement défectueux. Par leurs essais sur les animaux, ainsi que par les résultats qu'ils ont obtenus sur le vivant, *Ollier* et *v. Langenbeck* ont démontré que le tissu osseux se reproduit admirablement lorsque la résection a été faite par le procédé sous-périosté, c'est-à-dire lorsque l'os n'est réséqué qu'après que la membrane périostique, unie aux autres parties molles, en a d'abord été détachée. Par ce procédé l'opération est rendue moins sanglante, et la plaie obtenue est très nette; les liquides secrétés sont donc moins exposés à stagner dans la plaie, ce qui diminue d'autant les chances d'apparition de la suppuration dans les interstices musculaires. On n'éprouve guère de difficultés à décoller le périoste sur le vivant, lorsque cette membrane s'est épaissie et ramollie à la suite d'un processus inflammatoire quelconque; par contre, dans les cas de lésions traumatiques récentes, ou bien lorsque la résection est faite dans un but orthopédique, comme aussi lorsqu'on opère sur le cadavre, on constate une union très intime du périoste avec les lamelles corticales de l'os; dans ces conditions on ne parvient à le conserver intact qu'avec infiniment de peine et d'adresse.

Les ligaments qui relient les os entre eux participent aussi à la régénération du tissu osseux, et doivent par conséquent être également conservés *(v. Langenbeck)*.

Le décollement du périoste s'opère à l'aide d'instruments mousses. Ceux-ci pénètrent à travers la fente longitudinale qu'a pratiquée le couteau dans la membrane périostique et soulèvent cette dernière à la façon de leviers (élévatoires* Fig. 78), ou bien encore la détachent par raclement (racloir, grattoir Fig. 150). Pendant ce temps les lèvres de la plaie sont maintenues écartées à l'aide de crochets mousses ou pointus (Fig. 10, p. 10).

Lorsque le périoste est très intimement uni au tissu osseux sous-jacent, on ne peut plus le détacher sans faire sauter en même temps, au moyen du ciseau et du maillet, les couches corticales les plus superficielles de l'os. C'est également de cette

(*) Elévatoire ou rugine : voir note page 98. Les deux termes seront le plus souvent employés indifféremment (N. du T.).

manière qu'on conserve le mieux les insertions musculaires : au lieu de les décoller avec des instruments mousses on abat au ciseau les saillies osseuses (tubérosités, trochanters, etc.) qui leur servent d'attache; s'il s'agit de très jeunes sujets, on coupe même simplement ces saillies avec le couteau à résection *(P. Vogt, König)*.

Au niveau des articulations, la dénudation des os se fait en détachant non seulement le périoste, mais encore les insertions de la capsule ligamenteuse : résection sous capsulo-périostée *(Ollier)*. Pour la pratiquer, on met d'abord à nu les

Fig. 150 *a*. Fig. 150 *b*.

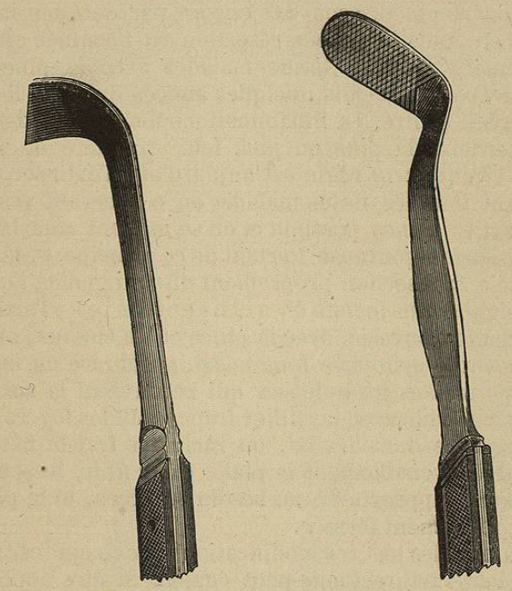

a. Racloir. *b*. Pied de biche de *v. Langenbeck*.

extrémités articulaires par une incision très simple divisant à la fois la capsule et le périoste, puis à l'aide de l'élévatoire et du racloir, ou bien encore par de petites incisions toujours dirigées vers l'os, on détache ces deux membranes sous forme d'une gaine non interrompue, dont on a soin de ménager la continuité avec les parties molles environnantes dans le but d'obtenir plus sûrement une néarthrose convenable. Les précédentes indications de l'emploi du ciseau et du marteau pour conserver intacts le périoste et les attaches musculaires se rencontrent également au cours des résections articulaires.

Lorsqu'on opère sur le cadavre on ne doit pas uniquement s'exercer à la méthode de résection sous-capsulo-périostée dont il vient d'être parlé. Il se présente en effet des circonstances dans lesquelles la résection par la méthode ancienne, c'est-à-dire sans conservation du périoste et de la capsule, est la seule praticable sur le vivant. En principe la résection sous-capsulaire ne devrait même jamais être appliquée à la guérison d'une arthrite fongueuse, la capsule étant en pareil cas toujours entreprise; tout au moins cette dernière devrait-elle être entièrement sacrifiée chaque fois que l'on se décide quand même à recourir à la résection. Dans la pratique on se comporte pourtant d'une autre façon, et pour rendre l'opération aussi peu radicale que possible, on commence souvent encore par décoller la capsule et le périoste, puis lorsque la résection est terminée on extirpe soigneusement tous les tissus malades avec la pince et les ciseaux de *Cooper*. Depuis quelques années du reste les opérations dirigées contre les inflammations fongueuses des articulations, perdent de plus en plus leur caractère de véritable résection typique : la règle est aujourd'hui d'extirper très soigneusement tous les tissus malades en conservant pourtant le plus de parties saines possible et en se mettant sous le couvert d'une antisepsie rigoureuse. Partant de ce principe, *v. Volkmann* a substitué à la résection proprement dite du genou, l'opération qu'il a désignée sous le nom d'« arthrectomie » : l'articulation étant largement ouverte, avec la pince et les ciseaux, on enlève complètement la synoviale fongueuse, on abrase au moyen du couteau les masses granuleuses qui recouvrent la surface des cartilages, on évide avec la cuiller tranchante les foyers malades qu'on rencontre dans les os, on racle les trajets fistuleux et l'on draine convenablement la plaie. Pour finir, les extrémités osseuses sont rapprochées, au besoin suturées, et la plaie elle-même est finalement fermée.

Moyennant les légères modifications que chaque cas réclame, ce procédé de l'arthrectomie peut également être appliqué aux autres articulations.

3. Section des os.

Les os du squelette de l'enfant (surtout leurs épiphyses spongieuses) sont les seuls qu'il soit possible d'entamer avec un couteau à lame solide. Chez l'adulte, les petits os longs ainsi que les os plats (maxillaire inférieur, côtes) peuvent être aussi divisés au moyen d'une bonne cisaille tranchante (Fig. 77 *a* et *b*). Le plus souvent néanmoins on ne peut pratiquer de résection osseuse ou articulaire sans devoir recourir à la scie. S'il s'agit de résections articulaires, on peut, après avoir détaché les ligaments, les insertions musculaires et la capsule, faire saillir les

épiphyses osseuses à travers la plaie des téguments et les sectionner ensuite avec une scie ordinaire à arbre ou à feuille (Fig. 76 *a* et *b*, p. 97). L'opérateur fixe dans ce cas chaque extrémité articulaire avec les doigts de sa main gauche ou à l'aide d'un davier à résections (Fig. 151), et un assistant protège soigneusement, avec les mains, des compresses ou des élévatoires, les parties molles environnantes contre l'action de la scie. Par ce procédé les parties molles sont nécessairement fort contusionnées au moment du passage des extrémités volumineuses des os; en outre la forte traction exercée ainsi sur le périoste suffit souvent à prolonger son décollement sur une grande étendue. C'est pour cette raison que, même pour les résections articulaires, il est en général préférable de scier les os sur place, *in situ*, comme cela se pratique toujours pour les résections dans la continuité. A cette fin, l'os étant d'abord dénudé sur

Fig. 151 *a*

a. Pince à pansement.

Fig. 151 *b*.

b. Pinces à séquestre.

Fig. 151 *c*.

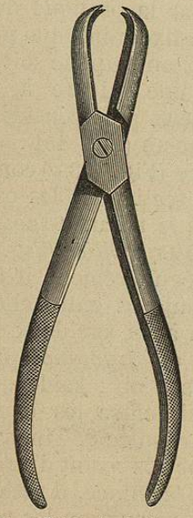

c. Davier à résection de *v. Langenbeck*.

Fig. 151 *d*.

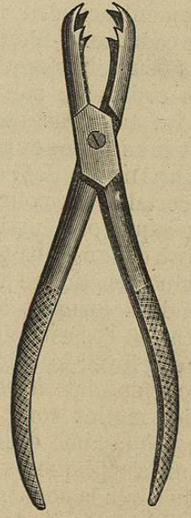

d. Davier de *Fergusson*.

Fig. 151 *e*.

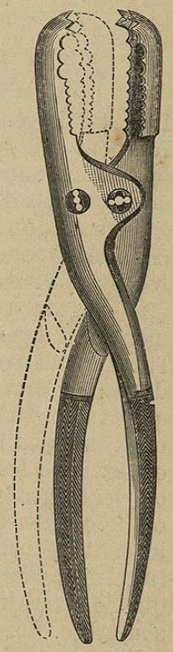

e. Davier de *Farabeuf*.

toutes ses faces, un assistant en écarte les parties molles unies