au périoste, à l'aide de rétracteurs mousses, ou d'érignes à crochets multiples, ou de l'élévatoire, et l'opérateur procède alors à la section de l'os, pour laquelle il emploie de préférence

Fig. 152 *a*.

a. Scie cultellaire, ou de *Langenbeck*.

une scie cultellaire (Fig. 152 *a*) maintenue comme l'indique la figure 152 *b*. Ces scies cultellaires (scie de *Langenbeck*, petites scies à main), très simples de construction et très peu coûteuses, méritent d'être préférées à toutes les autres, parce qu'on peut faire porter leur action dans tous les sens et dans les régions du corps les plus difficilement accessibles : scie passe-partout.

Fig. 152 *b*.

Leur maniement demande néanmoins une certaine adresse, que l'on peut suffisamment acquérir par la pratique des exercices opératoires sur le cadavre. — Pour fixer ainsi que pour extraire des segments d'os peu volumineux, on emploie soit une pince à pansements ordinaire, soit une pince à séquestre (Fig. 151); pour les tronçons osseux plus considérables on a recours aux daviers à résections (Fig. 151).

La scie à chaîne de *Jeffray* (Fig. 153 *a*) convient également bien dans certains cas pour sectionner les os sur place; l'instrument avec lequel on réussit le mieux à l'engager autour de l'os est le crochet-conducteur d'*Ollier* (Fig. 153 *b*). Pour que la scie à chaîne fonctionne régulièrement, il faut que ses deux moitiés tendues forment toujours entre elles un angle obtus. Dans les cas où l'os est mis à nu sur deux de ses faces, on peut encore employer la scie de *Szymanowski* (Fig. 154), ou une autre scie spéciale à résection : l'aide soulève alors le pont de parties molles compris entre les deux plaies, et livre ainsi passage à la lame désarticulée de l'instrument, pour qu'elle puisse venir s'appliquer sur l'os avant d'être montée sur son arbre. Lorsqu'après la section terminée, il reste des pointes saillantes aux bords des moignons osseux, on les rogne avec la cisaille ou la pince incisive de *Liston*.

Souvent aussi on divise les os à l'aide du ciseau et du

Fig. 153 *a*.

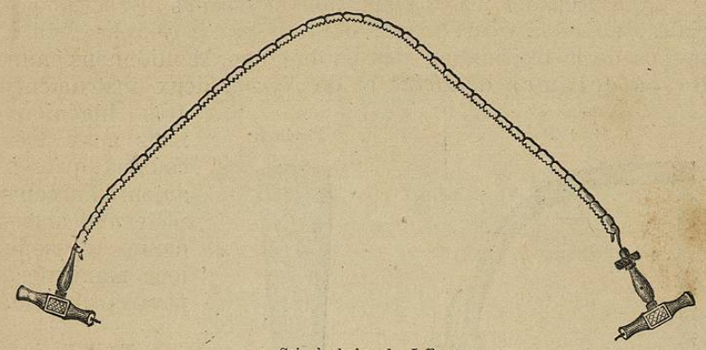

a. Scie à chaîne de *Jeffray*.

marteau; il en est particulièrement ainsi dans l'ostéotomie linéaire ou cunéiforme.

Fig. 153 *b*.



b. Crochet-conducteur d'*Ollier*.

Le ciseau chirurgical (Fig. 155) ressemble entièrement au ciseau à froid des sculpteurs, et se manie du reste de la même manière que ce dernier. Son tranchant est tantôt droit et tantôt oblique; pour certains usages déterminés (évidement, etc.), on emploie de préférence le ciseau creux ou gouge. Le ciseau se tient à pleine main ou seulement avec les quatre derniers doigts de la main gauche ; dans ce dernier cas, la main prend un point d'appui sur l'os par le bord cubital du petit doigt, et s'oppose ainsi au brusque enfoncement de l'instrument dans l'intérieur des tissus (Fig. 156 *a* et *b*). Le ciseau doit toujours être appliqué à angle obtus sur la surface de l'os à diviser. L'instrument des sculpteurs ne pénètre dans l'os qu'avec beaucoup de lenteur, chaque coup de maillet ne faisant sauter qu'une très minime parcelle de tissu; il est vrai qu'il nous permet ainsi de nous mettre plus sûrement à l'abri de l'éclatement des os. Mais lorsque l'action du ciseau devra être énergique et étendue, comme par exemple lorsqu'il s'agit d'ouvrir largement la cavité médullaire des os, on recourra de préférence au ciseau ordinaire des menuisiers dont les effets sont plus rapides, mais qui demande en revanche d'être manié avec plus

de prudence. Il sera bon d'en posséder également de différents modèles, les uns pleins et les autres creux (gouges).

Pour trépaner les os plats, nous possédons des scies spéciales, scies à couronne, dont il sera parlé plus loin à propos de la trépanation des os du crâne. Mentionnons enfin les ostéotomes de *Heine* et de *Nyrop*, deux instruments très ingénieux mais aussi très coûteux, qu'on a aujourd'hui complètement abandonnés à cause de leur maniement par trop difficile.

Fig. 154.

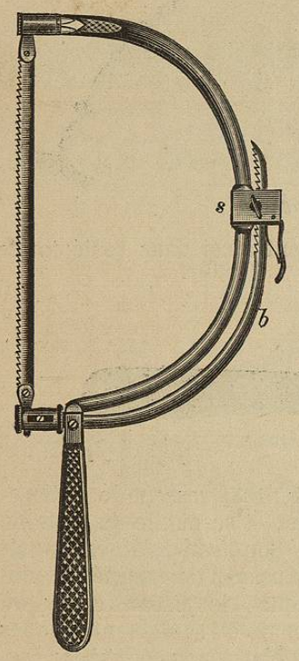

Scie à résection de *Szymanowski*.

Fig. 155 I.

Fig. 155 II.

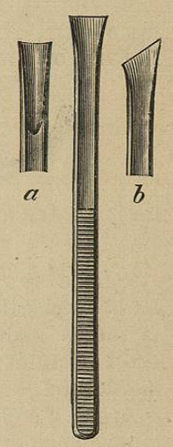

Ciseaux chirurgicaux.
I. Grand ostéotome. II. Petits ciseaux.
b. Gouge.
a. Ciseau à tranchant oblique.

Pour ce qui touche à l'étendue de la résection, on peut dire d'une façon générale que l'opération ne doit retrancher d'un os que les parties malades ou traumatiquement lésées. Mais par contre, la résection totale ou extirpation n'est pas nécessairement réservée aux seuls os courts, et des circonstances peuvent se présenter, où il faille également l'appliquer aux os longs. Lorsqu'on pratique une résection articulaire chez un sujet encore jeune, on doit veiller soigneusement à respecter autant que possible les cartilages d'ossification des épiphyses, et cela dans le but de ne pas compro-

mettre l'accroissement ultérieur des os concourant à former la jointure. Cette règle est surtout importante à observer, lorsque la résection porte sur l'extrémité supérieure de l'humérus ou bien sur les épiphyses de l'articulation du genou. C'est cet arrêt de développement survenant chez les jeunes sujets à la suite de l'extirpation des cartilages épiphysaires, qui détermina surtout *v. Volkmann* à substituer autant que possible l'arthrectomie à la résection dans les cas d'arthrite fongueuse du genou. Dans les résections typiques qu'on pratique sur le cadavre, à l'exception de quelques cas dont nous parlerons plus tard, on a l'habitude d'enlever toute la partie de l'épiphyse qui est tapissée de cartilage articulaire.

Fig. 156 *a.*



Manière de tenir le ciseau.

Fig. 156 *b.*

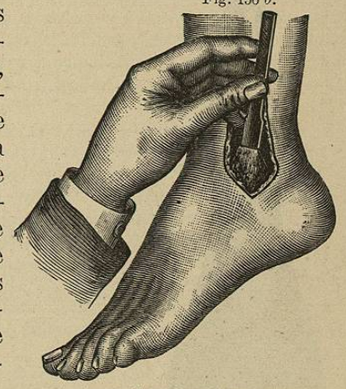

Autre manière de tenir le ciseau.

4. Réunion des plaies de résection.

La suite désirée de presque toutes les résections dans la continuité, est la réunion aussi solide que possible des deux tronçons d'os restants. Même résultat est encore à souhaiter après les résections articulaires du genou et du coup-de-pied, et cela dans le but de procurer au tronc un point d'appui aussi ferme que possible. Dans d'autres cas au contraire, et notamment dans les résections articulaires qu'on pratique sur le membre supérieur, on doit plutôt s'efforcer d'obtenir une bonne néarthrose. Si c'est ce dernier but que l'on poursuit, il suffit de rapprocher simplement dans la plaie les extrémités des os réséqués ; lorsqu'on recherche par contre la réunion osseuse, on

s'efforce d'immobiliser les fragments par l'un ou l'autre des moyens suivants : au lieu de sectionner les os par un simple trait de scie transversal, on peut les tailler en forme de gradins d'escalier, de manière que par le rapprochement des fragments ces gradins se prennent l'un dans l'autre *(v. Volkmann)*; d'autres clouent ensemble les deux fragments à l'aide de chevilles en ivoire ou de clous métalliques. Le plus souvent pourtant on recourt à la suture osseuse: avec un poinçon ou une vrille (157 *a* et *b)* on perfore une ou plusieurs fois les deux extrémités osseuses en des points qui se rapportent exactement, et par les trajets creusés on passe des fils métalliques ou de gros fils en catgut au moyen desquels on maintient les fragments en contact. Les fils métalliques ne doivent pas être noués; on les fixe en les tordant avec les doigts ou à l'aide du tord-fil (Fig. 157 *c*). Quant à la plaie des parties molles, parfois on la tamponne dans le but d'obtenir une guérison par granulation ; d'autres fois on la draine et on la suture à la façon ordinaire. La clinique est seule à même de nous enseigner lequel de ces deux traitements convient le mieux dans un cas donné ; sur le cadavre nous ne pouvons que nous exercer à reconnaître les endroits de la plaie où il importe surtout de placer des drains.

Fig. 157 *a*.

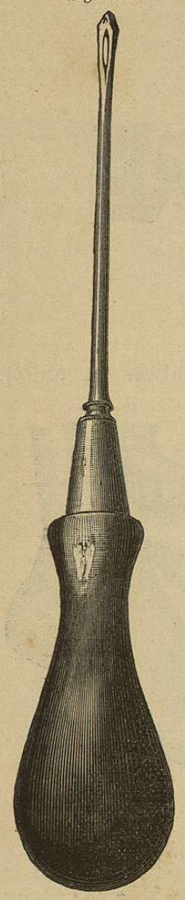

a. Poinçon.

Fig. 157 *b*.

Perforateurs.



b. Vrille.

Fig. 157 *c*.

c. Tord-fil.

DEUXIÈME CHAPITRE.

Résections de la tête et du tronc.

I. Résection — trépanation — du crâne.

Anatomie topographique.

La limite de séparation de la voûte crânienne d'avec la base et la région faciale du crâne, peut être représentée par une ligne qui circonscrirait la tête en passant par la glabelle et la protubérance occipitale externe. Cette ligne a sensiblement la forme d'un ovale à petite extrémité antérieure et à grosse extrémité postérieure. Au milieu du front se perçoit un faible enfoncement : c'est la glabelle ; une arcade sourcilière en part de chaque côté se dirigeant obliquement en dehors et en haut ; au dessus de chacune de ces arcades se trouve une saillie très marquée appelée bosse frontale. Sur les parties latérales de la voûte se remarquent les bosses pariétales, et dans la région postérieure la saillie très nette formée par la protubérance occipitale externe.

La peau du crâne, glabre au niveau du front et recouverte de cheveux dans le reste de son étendue, est en outre beaucoup plus mince au front et aux tempes qu'au sommet de la tête ou dans la région occipitale. Une couche mince de tissu cellulaire l'unit très intimement à l'aponévrose épicrânienne, au point qu'on ne peut faire de pli à la peau sans soulever en même temps cette dernière. Dans la couche cellulaire précitée rampent les vaisseaux et les nerfs superficiels; ils montent suivant une direction à peu près verticale et se divisent en un grand nombre de branches qui communiquent largement sur la ligne médiane avec celles du côté opposé. Dans la région frontale apparaissent au bord supérieur de l'orbite deux branches terminales de la carotide interne, à savoir la frontale interne et la sus-orbitaire. Toutes les autres artères proviennent de la carotide externe : c'est d'abord la temporale superficielle, qui monte latéralement entre le conduit auditif externe et le condyle du maxillaire inférieur, pour gagner la face externe du fascia temporal et s'y diviser en ses deux branches antérieure et postérieure qui se ramifient à leur tour un grand nombre de fois ; c'est ensuite l'auriculaire postérieure qui se porte en arrière du pavillon de l'oreille vers le bord antérieur de l'apophyse mastoïde ; c'est enfin l'artère occipitale qui gagne la région de même nom en passant à égale distance de l'apophyse mastoïde et de la protubérance occipitale externe.

La veine frontale, tantôt double et tantôt unique, descend au milieu du front en se portant vers la racine du nez ; au niveau de l'échancrure sus-orbitaire du frontal elle communique avec les veines de la dure-mère par l'intermédiaire de la veine diploïque frontale. Les autres veines importantes sont la faciale postérieure qui reçoit les temporales et les auriculaires et l'occipitale qui ramène le sang de la région arrosée par les artères de même nom. Ces vaisseaux communiquent avec les canaux veineux intracrâniens par l'entremise des veines émissaires de Santorini. Quant aux vaisseaux lymphatiques, les uns longent la veine faciale et se jettent en avant dans les ganglions sous-maxillaires, d'autres viennent latéralement s'aboucher dans les ganglions situés en avant et en arrière de l'oreille, d'autres enfin se déversent dans les ganglions lymphatiques cervicaux. Les nerfs suivent le même trajet que les artères, mais ne présentent pas le moindre intérêt relativement à l'opération qui nous occupe.

L'aponévrose épicrânienne coiffe la voûte du crâne d'une sorte de calotte fibreuse très résistante. Elle est en continuité en avant avec le muscle frontal qui s'insère à la glabelle et à l'arcade sourcilière de chaque côté, en arrière