s'efforce d'immobiliser les fragments par l'un ou l'autre des moyens suivants : au lieu de sectionner les os par un simple trait de scie transversal, on peut les tailler en forme de gradins d'escalier, de manière que par le rapprochement des fragments ces gradins se prennent l'un dans l'autre *(v. Volkmann)*; d'autres clouent ensemble les deux fragments à l'aide de chevilles en ivoire ou de clous métalliques. Le plus souvent pourtant on recourt à la suture osseuse: avec un poinçon ou une vrille (157 *a* et *b)* on perfore une ou plusieurs fois les deux extrémités osseuses en des points qui se rapportent exactement, et par les trajets creusés on passe des fils métalliques ou de gros fils en catgut au moyen desquels on maintient les fragments en contact. Les fils métalliques ne doivent pas être noués; on les fixe en les tordant avec les doigts ou à l'aide du tord-fil (Fig. 157 *c*). Quant à la plaie des parties molles, parfois on la tamponne dans le but d'obtenir une guérison par granulation ; d'autres fois on la draine et on la suture à la façon ordinaire. La clinique est seule à même de nous enseigner lequel de ces deux traitements convient le mieux dans un cas donné ; sur le cadavre nous ne pouvons que nous exercer à reconnaître les endroits de la plaie où il importe surtout de placer des drains.

Fig. 157 *a*.

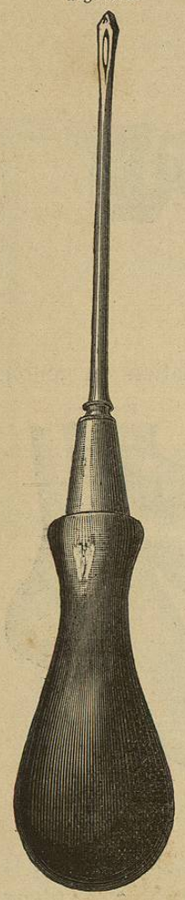

a. Poinçon.

Fig. 157 *b*.

Perforateurs.



b. Vrille.

Fig. 157 *c*.

c. Tord-fil.

DEUXIÈME CHAPITRE.

Résections de la tête et du tronc.

I. Résection — trépanation — du crâne.

Anatomie topographique.

La limite de séparation de la voûte crânienne d'avec la base et la région faciale du crâne, peut être représentée par une ligne qui circonscrirait la tête en passant par la glabelle et la protubérance occipitale externe. Cette ligne a sensiblement la forme d'un ovale à petite extrémité antérieure et à grosse extrémité postérieure. Au milieu du front se perçoit un faible enfoncement : c'est la glabelle ; une arcade sourcilière en part de chaque côté se dirigeant obliquement en dehors et en haut ; au dessus de chacune de ces arcades se trouve une saillie très marquée appelée bosse frontale. Sur les parties latérales de la voûte se remarquent les bosses pariétales, et dans la région postérieure la saillie très nette formée par la protubérance occipitale externe.

La peau du crâne, glabre au niveau du front et recouverte de cheveux dans le reste de son étendue, est en outre beaucoup plus mince au front et aux tempes qu'au sommet de la tête ou dans la région occipitale. Une couche mince de tissu cellulaire l'unit très intimement à l'aponévrose épicrânienne, au point qu'on ne peut faire de pli à la peau sans soulever en même temps cette dernière. Dans la couche cellulaire précitée rampent les vaisseaux et les nerfs superficiels; ils montent suivant une direction à peu près verticale et se divisent en un grand nombre de branches qui communiquent largement sur la ligne médiane avec celles du côté opposé. Dans la région frontale apparaissent au bord supérieur de l'orbite deux branches terminales de la carotide interne, à savoir la frontale interne et la sus-orbitaire. Toutes les autres artères proviennent de la carotide externe : c'est d'abord la temporale superficielle, qui monte latéralement entre le conduit auditif externe et le condyle du maxillaire inférieur, pour gagner la face externe du fascia temporal et s'y diviser en ses deux branches antérieure et postérieure qui se ramifient à leur tour un grand nombre de fois ; c'est ensuite l'auriculaire postérieure qui se porte en arrière du pavillon de l'oreille vers le bord antérieur de l'apophyse mastoïde ; c'est enfin l'artère occipitale qui gagne la région de même nom en passant à égale distance de l'apophyse mastoïde et de la protubérance occipitale externe.

La veine frontale, tantôt double et tantôt unique, descend au milieu du front en se portant vers la racine du nez ; au niveau de l'échancrure sus-orbitaire du frontal elle communique avec les veines de la dure-mère par l'intermédiaire de la veine diploïque frontale. Les autres veines importantes sont la faciale postérieure qui reçoit les temporales et les auriculaires et l'occipitale qui ramène le sang de la région arrosée par les artères de même nom. Ces vaisseaux communiquent avec les canaux veineux intracrâniens par l'entremise des veines émissaires de Santorini. Quant aux vaisseaux lymphatiques, les uns longent la veine faciale et se jettent en avant dans les ganglions sous-maxillaires, d'autres viennent latéralement s'aboucher dans les ganglions situés en avant et en arrière de l'oreille, d'autres enfin se déversent dans les ganglions lymphatiques cervicaux. Les nerfs suivent le même trajet que les artères, mais ne présentent pas le moindre intérêt relativement à l'opération qui nous occupe.

L'aponévrose épicrânienne coiffe la voûte du crâne d'une sorte de calotte fibreuse très résistante. Elle est en continuité en avant avec le muscle frontal qui s'insère à la glabelle et à l'arcade sourcilière de chaque côté, en arrière

avec le muscle occipital qui s'attache à la ligne courbe occipitale supérieure jusque près de l'apophyse mastoïde. Cette aponévrose est étroitement unie à la peau de la région, et adhère par contre très peu au péricrâne sous-jacent. Sur les côtés elle s'insère à la ligne courbe temporale et se confond à ce niveau avec la solide aponévrose temporale qui aboutit en bas à l'arcade zygomatique. Ce fascia temporal est formé de deux feuillets distincts que sépare une certaine quantité de tissu cellulo-adipeux ; l'un feuillet s'attache au bord antérieur, l'autre au bord postérieur de l'arcade zygomatique. Le muscle temporal nait de ce dernier feuillet ainsi que de la fosse temporale ; ses différents faisceaux descendent en convergeant, pour se continuer derrière l'arcade zygomatique, avec un puissant tendon qui s'insère lui-même à l'apophyse coronaire du maxillaire inférieur. Entre le muscle temporal et l'arcade précitée se trouve un épais peloton de graisse, qui se continue directement avec le tissu graisseux de la joue. Les artères temporales profondes, branches de la maxillaire interne, viennent sous le muscle temporal se distribuer au périoste des os du crâne.

Ce périoste, qu'on désigne ici sous le nom de péricrâne, est assez épais et très vascularisé ; il n'adhère intimement aux os qu'au niveau de leurs sutures, et dans les autres points s'en laisse facilement détacher.

Les os de la voûte du crâne se composent de deux lames de tissu compacte, dont l'interne présente une fragilité particulière qui lui a valu le nom de lame vitrée. Elles interceptent entre elles une substance spongieuse, le diploé. D'après *Hyrtl*, celui-ci reçoit ses artères non-seulement des méningées moyennes, mais encore des frontales, des sus-orbitaires et des occipitales. Une importance beaucoup plus grande s'attache aux veines du diploé que l'on divise en diploïque frontale, en diploïques temporales antérieure et postérieure, et en diploïque occipitale. Ces veines déversent leur contenu dans les sinus de la dure-mère, mais par l'intermédiaire des veines émissaires, elles communiquent également avec les veines situées à la face externe de la boîte crânienne. La table interne et la table externe de l'os frontal présentent entre elles un certain écartement qui donne lieu à l'existence des deux sinus frontaux ; ces sinus, séparés l'un de l'autre mais communiquant avec la cavité nasale, sont peu développés dans le jeune âge, et même plus tard présentent encore un développement très variable suivant les sujets.

L'épaisseur des parois de la voûte crânienne varie tellement suivant les individus et d'après la région où on l'examine, qu'il serait pour ainsi dire impossible d'en donner des mensurations même approximatives. La paroi est particulièrement mince au niveau de la région temporale.

On observe à la surface du crâne différentes lignes dentelées ou sutures qui résultent de l'articulation des différents os entre eux. Parmi elles la suture coronale est formée par l'union des deux frontaux avec les deux pariétaux. Son trajet est représenté par une ligne qui part de la dépression correspondant à l'ancien emplacement de la grande fontanelle, et qui aboutit de chaque côté au tiers antérieur de la fosse temporale. Une autre fossette très facile à sentir au dessus de la protubérance occipitale externe, indique également chez l'adulte l'endroit où se trouvait la petite fontanelle : si de ce point on trace de chaque côté une ligne aboutissant au bord postérieur de l'apophyse mastoïde, on aura marqué ainsi le trajet de la suture lambdoïde, laquelle résulte de l'articulation des bords de l'écaille de l'occipital avec les bords postérieurs des pariétaux. Les deux sutures précitées, qui courent dans le sens du diamètre transversal du crâne, sont reliées entre elles par trois autres sutures courant parallèlement au diamètre antéro-postérieur. Nous avons d'abord tout au sommet et juste sur la ligne médiane du crâne, la suture sagittale qui réunit les deux dépressions correspondant aux anciennes fontanelles. Il n'est pas rare de voir la suture médio-frontale persister beaucoup plus longtemps que de coutume, et prolonger alors cette suture sagittale en avant jusqu'à la glabelle. Les extrémités des deux sutures pariéto-frontale et pariéto-occipitale sont reliées entre elles par la suture temporo-pariétale. Dans la fosse temporale arrivent contre l'angle inférieur et antérieur du pariétal deux dernières sutures résultant de l'enclavement de la grande aile du sphénoïde dans les os de cette région ; ce sont : la suture sphéno-occipitale et la suture sphéno-temporale. Enfin le chirurgien ne devra pas oublier qu'il existe parfois des sutures anormales supplémentaires aux environs des fontanelles et dans la face temporale.

A la face interne de la voûte crânienne se remarquent de nombreuses empreintes (impressions digitales) qui correspondent aux circonvolutions du cerveau, et des saillies irrégulières ou éminences mamillaires qui s'adaptent aux sillons du même organe. Outre cela, on y observe des gouttières à trajet constant et régulier qui sont destinées aux sinus veineux de la dure-mère et aux artères des méninges.

La gouttière longitudinale qui loge le sinus longitudinal, s'étend le long de la suture sagittale, depuis la protubérance occipitale interne jusqu'au trou borgne de l'os frontal. De cette même protubérance part de chaque côté la gouttière latérale qui est destinée au sinus de même nom ; elle se dirige en forme d'arc vers l'angle inférieur et postérieur du pariétal, croise cet angle, se recourbe brusquement en dedans sur la portion mastoïdienne du temporal, et arrive au trou déchiré postérieur en passant par dessus l'apophyse jugulaire de l'occipital. Une ligne qui serait tirée de la protubérance occipitale externe à la base de l'apophyse mastoïde correspondrait au trajet de ce dernier sinus.

Le sinus occipital s'étend le long de la crête occipitale interne, depuis la protubérance jusqu'au bord postérieur du trou occipital.

Ces divers sinus se réunissent au niveau de la protubérance occipitale interne, et le point de jonction a reçu le nom de confluent des sinus, ou pressoir d'*Hérophile*.

Un certain nombre de trous creusés à travers les parois du crâne, livrent passage à des branches veineuses (émissaires de *Santorini*), qui font communiquer les sinus de la dure-mère avec les veines situées à l'extérieur du crâne. C'est ainsi que le sinus longitudinal communique à travers le trou borgne du frontal avec les veines de la cavité nasale. Le même sinus longitudinal envoie encore une veine émissaire à travers le trou pariétal, trou qui n'est pas absolument constant, et qu'on trouve situé à la partie postérieure de chaque pariétal tout à côté de la suture sagittale. Pareille communication s'établit, mais non constamment, par les trous mastoïdiens, entre le sinus latéral et les veines auriculaire et occipitale. Enfin des veines émissaires passent dans les trous condyliens postérieurs pour aller s'anastomoser avec les veines profondes de la nuque.

Le périoste de la face interne des os du crâne est représenté par une membrane fibreuse assez épaisse et très résistante, qui forme en même temps l'enveloppe la plus externe du cerveau, et qui envoie plusieurs prolongements entre les différentes parties de ce viscère : cette membrane se nomme la dure-mère. Elle adhère assez intimement à la face interne de la voûte crânienne, mais pourtant pas tellement qu'elle ne puisse en être détachée sur tous les points de son étendue. La dure-mère concourt en outre par ses multiples dédoublements à former les parois des sinus veineux ; nous avons rappelé plus haut ceux d'entre eux qui offraient quelqu'importance au point de vue de la trépanation.

Les artères de la dure-mère courent toutes à la face externe de cette membrane. Les méningées antérieures naissent des artères de l'orbite et montent à la face postérieure de l'os frontal ; les méningées postérieures,

branches des occipitales et des vertébrales, se distribuent à la partie postérieure de la dure-mère.

Une importance toute spéciale s'attache à la volumineuse artère méningée moyenne, dont le tronc et les ramifications sont logés dans des sillons de la face interne du temporal, du pariétal et du sphénoïde. Elle naît de la maxillaire interne, parfois aussi de la dentaire inférieure. Aussitôt après sa naissance, elle se porte en dedans du muscle phérigoïdien externe, et pénètre dans la fosse crânienne moyenne en passant par le trou sphéno-épineux. Elle suit au fond de cette fosse la face supérieure de la grande aile du sphénoïde, et gagne ainsi en avant et en haut l'angle antéro-inférieur du pariétal, au niveau duquel elle se divise en une branche antérieure assez forte, et en une branche postérieure plus grêle qui décrit une courbure en se portant vers l'angle postérieur et inférieur du pariétal. D'après *P. Vogt*, le siège de la bifurcation de l'artère méningée moyenne, et par conséquent de la naissance du rameau antérieur qui en forme le prolongement direct, répond assez exactement au point de réunion des sutures sphéno-temporale et sphéno-pariétale, de telle manière que si à la face interne du crâne on traçait à ce niveau un cercle d'un pouce de diamètre, ce cercle comprendrait presqu'à coup sûr dans son intérieur soit le tronc de la méningée, soit sa bifurcation, soit sa branche principale. Parfois la division de la méningée a lieu si bas dans la fosse moyenne, que l'on ne trouve dans l'espace précité que les ramifications de sa branche antérieure.

Trépanation.

Le sujet est couché sur une table assez basse; la tête préalablement rasée, repose sur un appui résistant, et est solidement maintenue en place par un aide.

L'endroit où doit porter la trépanation varie nécessairement d'après chaque cas. Autant que faire se peut, on doit éviter d'appliquer le trépan dans les points correspondant au trajet des grands sinus et de l'artère méningée moyenne. En cas d'absolue nécessité on serait pourtant autorisé à trépaner à leur niveau, mais il faudrait naturellement alors redoubler de précautions.

Dans la pratique, la technique de l'opération du trépan est généralement des plus simples : souvent en effet il ne s'agit que de creuser dans la voûte crânienne, à l'aide du ciseau et du marteau, un orifice de forme et de grandeur variables suivant les différents cas; ou bien d'autres fois, avec la pince-gouge de *Lüer* (Fig. 77*b*, p. 98), dont on glisse une des branches sous la partie d'os à enlever, on se contente d'agrandir une ouverture préexistante de la paroi crânienne. Le plus souvent le traumatisme qui a nécessité la trépanation, a déjà opéré la section des parties molles, ou du moins a produit une plaie qu'il suffit d'élargir. Lorsque tel n'est pas le cas, on met le crâne à nu à l'aide d'une incision cruciale pénétrant d'emblée jusqu'à l'os, ou mieux encore à l'aide d'une incision courbe délimitant un lambeau en forme de langue qui devra comprendre le péricrâne dans son épaisseur. L'élévatoire convient parfaitement pour

pratiquer le décollement du péricrâne et les rugines spéciales qu'on a préconisées dans ce but sont absolument superflues.

La trépanation à l'aide du ciseau et du marteau se pratique d'après les règles générales exposées p. 211 concernant le maniement de ces instruments. L'emploi de la scie à couronne ou trépan réclame à la vérité plus d'exercice et d'adresse. Il existe deux modèles de trépans : le trépan à arc (Fig. 158), et le trépan à main ou tréphine (Fig. 159). Le premier se manœuvre avec les deux mains : la main gauche appuie l'instrument contre l'os pendant que la droite fait mouvoir la scie circulaire. La tréphine se manie avec une seule main à laquelle on imprime des mouvements alternatifs de pronation et de supination.

Fig. 158.



Trépan à arc.

Au centre du trépan se trouve une tige pointue mobile : c'est la pyramide. On la fait saillir au début de l'opération, de manière à l'implanter dans l'os dans le but de fixer la scie sur

Fig. 159.

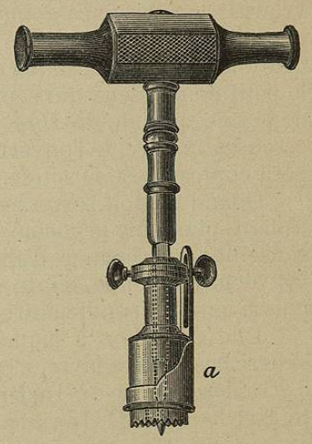

Tréphine.

place. Dès que le trépan a creusé une rainure suffisamment profonde, on rentre la pyramide pour empêcher qu'elle ne pénètre dans le cerveau. On peut très-bien aussi fixer l'instrument au moyen d'une épaisse plaque de cuir ou de carton qu'on applique sur le crâne, après y avoir découpé une rondelle destinée à loger exactement la couronne du trépan. A mesure

que l'instrument pénètre davantage dans l'os, on ralentit le jeu de la scie, et l'on redouble de prudence.

De temps en temps on retire le trépan, on balaie avec une brosse la sciure qui encombre la rainure, et l'on s'assure à l'aide de la sonde si déjà le crâne n'est pas perforé d'outre en outre. Il importe en effet d'éviter avant tout le brusque enfoncement de l'instrument dans le cerveau. Afin d'éviter plus sûrement encore ce danger, on a muni la couronne des trépans d'un curseur annulaire (Fig. 159 *a*) qui, par son rebord saillant, limite la pénétration de la scie. Le passage à travers la lame vitrée, qui est très-cassante, s'accompagne habituellement d'un bruit de craquement très-net.

Une fois la section terminée, avec un élévatoire pointu on décolle prudemment la rondelle osseuse de la dure-mère sous-jacente, et on la soulève hors de l'ouverture où elle est devenue libre. Pour faciliter cette extraction, on se sert parfois d'un petit piton à vis (tirefond), qu'on assujettit, déjà avant que la section de l'os ne soit complète, dans le trou laissé par la pointe de la pyramide; avec un crochet s'adaptant à la petite fenêtre que porte la tête du piton, il devient très facile d'extraire plus tard le disque osseux. Si l'on s'aperçoit que l'ouverture ainsi obtenue n'est pas assez grande pour le but qu'on poursuit, on l'élargit avec la pince-gouge de *Lüer* ou bien à l'aide du ciseau et du marteau. Autrefois on plaçait dans ces cas une seconde couronne de trépan, tout à côté de la première, et l'on réséquait le petit pont osseux qui séparait les deux ouvertures, au moyen de la scie spéciale de *Hay*. Lorsqu'il existe de petites aspérités osseuses au bord de l'ouverture faite à l'os, on les abrase avec un petit couteau à lame solide et boutonnée (couteau lenticulaire).

Quand on doit traverser les sinus frontaux, la table interne n'étant plus sur le même plan que la table externe, *Larrey* conseille de trépaner d'abord cette dernière, puis à travers l'ouverture obtenue, d'introduire une couronne plus petite qui puisse agir perpendiculairement sur la seconde table.

Une opération à laquelle il est particulièrement utile de s'exercer sur le cadavre, c'est la trépanation faite en vue de la ligature de l'**artère méningée moyenne,** ou dans le but d'évacuer des épanchements de sang intra-crâniens (Fig. 160 et 161) :

Au-dessus de l'arcade zygomatique on détache les parties molles, périoste compris, sous forme d'un grand lambeau en forme de langue et à base supérieure, qu'un aide maintient relevé au moyen d'un crochet pointu.

C. Hueter conseille alors d'appliquer le trépan dans la fosse temporale, immédiatement au-dessus du point où la courte apophyse zygomatique de l'os malaire s'unit à la grande

apophyse correspondante du temporal pour former l'arcade zygomatique.

P. Vogt détermine le siège exact de l'artère méningée et par le fait même le point d'application du trépan, au moyen de deux lignes fictives, dont l'une horizontale passe à deux travers de doigt au-dessus de l'arcade zygomatique, dont l'autre verti-

Fig. 160.

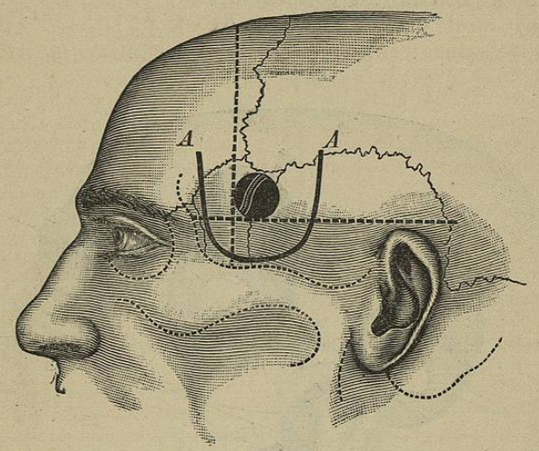

Topographie de l'artère méningée moyenne dans la fosse temporale.
AA. Lambeau pour la trépanation en vue de la ligature de l'artère méningée moyenne.

cale passe à un travers de pouce en arrière de l'apophyse fronto-sphénoïdale de l'os malaire. L'entrecroisement de ces deux lignes détermine la formation de quatre angles dont le postero-supérieur représente le point d'application du trépan. En réséquant prudemment à ce niveau une rondelle osseuse, on reconnaîtra sur sa face interne le sillon qui logeait l'artère méningée. Celle-ci apparaîtra dans le fond de l'ouverture courant à la surface de la dure-mère; on la liera sans l'isoler, c'est-à-dire par le procédé de la ligature médiate.

Lorsque l'ouverture ainsi pratiquée à l'aide du trépan n'a pas mis suffisamment à découvert le tronc du vaisseau, on l'agrandit avec le ciseau et le marteau dans le sens qu'on juge nécessaire.

Sur le vivant on peut utiliser l'ouverture précitée, non-seulement pour lier l'artère dans la continuité de son trajet, mais, ce qui est beaucoup plus important, pour évacuer une collection sanguine exerçant à la surface du cerveau une compression dangereuse. Mais si ces épanchements proviennent de la déchirure d'une branche du rameau postérieur de la méningée moyenne, il devient impossible de les atteindre par le chemin

précédemment décrit. *Krönlein* conseille alors d'ouvrir le crâne en dessous de la bosse pariétale, et il donne pour cette trépanation ainsi que pour celle de la fosse temporale les indications suivantes (Fig. 161) :

Une ligne fictive (*pp* Fig. 161) passant par le bord sus-orbitaire est tirée d'avant en arrière parallèlement à ce qu'il appelle la ligne horizontale de la tête (celle-ci *hh* réunit le bord inférieur de l'orbite au conduit auditif externe). Sur cette ligne *pp* se trouveront les deux points d'application du trépan : l'antérieur à 3 — 4 centim. en arrière de

Fig. 161.

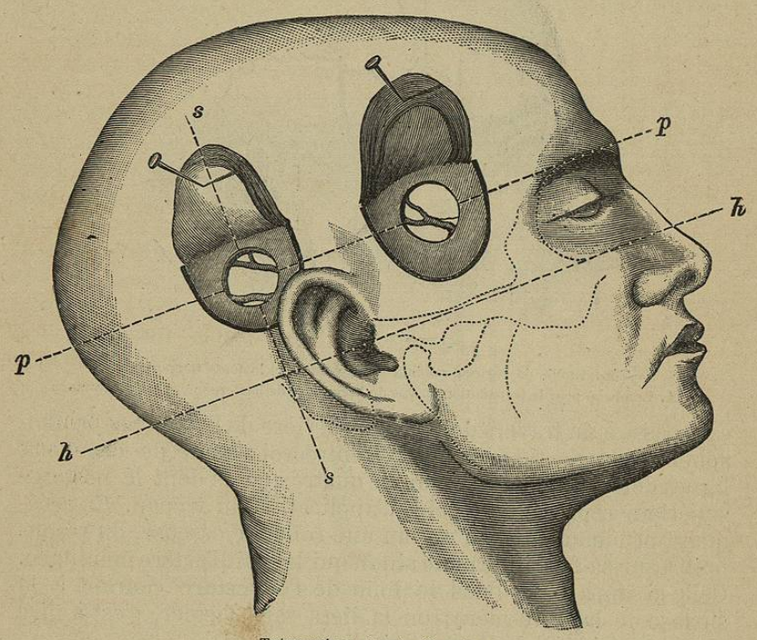

Trépanations d'après *Kronlein*.

l'apophyse zygomatique du frontal, le postérieur au point d'entrecroisement de la ligne horizontale *pp*, avec une autre ligne verticale (*ss* Fig. 161) passant immédiatement en arrière de l'apophyse mastoïde.

II. Résection du maxillaire supérieur.

Anatomie topographique.

Le maxillaire supérieur, le plus grand de tous les os de la face entre lesquels il est solidement enclavé, se compose d'un corps de forme cubique et de plusieurs prolongements ou apophyses qui s'appuyent à la façon d'arc-boutants contre les os voisins.

La face supérieure du maxillaire supérieur, constitue la plus grande partie du plancher de l'orbite. En avant, elle est séparée de la face antéro-externe par un rebord solide et tranchant : bord sous-orbitaire ; en arrière, elle s'arrête à quelque distance de la face antérieure de la grande aile du sphénoïde et donne ainsi naissance à la fente sphéno-maxillaire, qui fait communiquer l'orbite avec la fosse phérygo-maxillaire. Dans sa partie postérieure et externe, cette face est creusée d'une gouttière qui se dirige en avant et en dedans et se continue vers le milieu du rebord orbitaire avec le canal sous-orbitaire. Ce dernier s'ouvre en haut de la face antérieure du maxillaire, par le trou sous-orbitaire qui donne passage à l'artère et au nerf de même nom. La paroi supérieure de ce canal est très mince, et se laisse même facilement traverser par la lame d'un couteau.

La face orbitaire du maxillaire supérieur est tapissée d'une épaisse membrane périostique qu'on détache de l'os sans aucune difficulté.

La face supérieure du maxillaire supérieur présente à chacun de ses deux angles antérieurs une saillie apophysaire ; l'apophyse interne, pointue, est l'apophyse nasale ou montante ; elle s'unit à l'os nasal pour former la charpente osseuse du nez ; l'externe peu prononcée et mousse, est l'apophyse zygomatique qui s'articule avec l'os malaire.

La face antérieure, au niveau de laquelle l'os est également très mince, présente une légère excavation appelée fosse canine. On y trouve le trou sous-orbitaire dont il a été parlé précédemment.

La face externe est séparée de l'antérieure par une saillie de l'os ; elle est percée de quelques petits orifices livrant passage à des vaisseaux et à des nerfs.

La face postérieure est intimement unie à l'os palatin et à l'apophyse phérygoïde du sphénoïde ; mais cette adhérence cède d'habitude facilement au moment où l'on détache l'os.

La face interne constitue la paroi externe de la fosse nasale ; on y voit l'ouverture du sinus maxillaire et celle du canal lacrymal ; elle se complète par l'adjonction de la portion horizontale du palatin, du cornet inférieur, de l'os unguis et de l'ethmoïde.

La face inférieure du maxillaire supérieur est tout entière supportée par les deux apophyses inférieures de cet os. L'apophyse alvéolaire, ou bord alvéolaire, se dirige verticalement en bas et renferme huit alvéoles, dans lesquelles se logent 2 dents incisives, 1 canine, 2 petites molaires et 3 grosses molaires ; la muqueuse qui tapisse la face interne de la joue se réfléchit sur ce bord pour constituer la gencive. La seconde apophyse inférieure, ou apophyse palatine, se dirige horizontalement en dedans et forme avec celle de l'autre maxillaire la partie antérieure du squelette de la voûte palatine. Celle-ci est recouverte du côté de la bouche par une membrane mucoso-périostée qui adhère intimement aux inégalités de l'os. Le bord postérieur de l'apophyse palatine s'unit à la portion horizontale de l'os palatin, qui prolonge ainsi en arrière la portion dure du palais. Au bord postérieur de celle-ci s'insère le voile du palais. En se juxtaposant sur la ligne médiane, les apophyses palatines des deux maxillaires supérieurs, donnent lieu à la formation d'une crête osseuse antéro-postérieure, qui fait saillie dans la cavité nasale sous le nom de crête nasale, et qui se termine en avant dans l'épine nasale antérieure.

Dans le corps du maxillaire est creusée une cavité (sinus maxillaire, antre d'Highmore) dont les parois supérieure, antérieure et interne sont extrêmement minces. Lorsqu'on a extrait la deuxième ou la troisième dent molaire on peut facilement, à travers l'alvéole vidée, faire pénétrer un trocart jusque dans la cavité du sinus. L'antre d'Highmore s'abouche dans le méat moyen des fosses nasales, et la muqueuse pituitaire se continue au