niveau de l'orifice de communication avec le revêtement muqueux de la face interne du sinus.

Le maxillaire supérieur est recouvert en avant par les parties molles de la face et des joues. La muqueuse qui tapisse ces dernières est assez épaisse et facile à déplacer; du côté du nez elle devient plus mince et adhère intimement à l'os. Dans l'épais pannicule adipeux de cette région, sont enfouis les petits muscles de la face qui s'insèrent d'une part à l'os et d'autre part à la face profonde des téguments.

Le conduit excréteur de la glande parotide, ou canal de *Sténon*, traverse horizontalement d'arrière en avant l'épaisseur du muscle buccinateur, et vient s'ouvrir à la surface de la muqueuse de la joue vis-à-vis de la deuxième molaire supérieure. Ce canal offre un grand intérêt au point de vue de la résection qui nous occupe.

L'artère maxillaire externe ou faciale se porte obliquement du bord antérieur du masséter à l'angle interne de l'œil, et fournit en avant la coronaire labiale; la veine faciale antérieure, qui est assez volumineuse, parcourt un trajet identique. Du trou sous-orbitaire émergent en avant le nerf et l'artère sous-orbitaires; aussitôt après sa sortie le nerf se sépare en un pinceau de filets nerveux qui se distribuent à la peau de la région sous-orbitaire. Un peu au-dessus du canal de Sténon, et parallèlement à ce conduit, court l'artère transverse de la face, branche de la temporale. Les branches de division du nerf facial traversent horizontalement la joue en allant de l'oreille vers la ligne médiane de la face. Dans les parois antérieure et externe du corps du maxillaire descendent les nerfs alvéolaires supérieurs, antérieurs et postérieurs.

Le revêtement mucoso-périosté de la portion dure du palais se continue sans interruption avec le voile du palais qui est lui-même inséré au bord postérieur de la portion horizontale des os palatins; dans l'épaisseur de cette fibro-muqueuse cheminent d'arrière en avant le nerf palatin et l'artère de même nom.

La région rétromaxillaire, ou en d'autres termes l'espace limité en dehors par le maxillaire inférieur et en dedans par le maxillaire supérieur et l'apophyse ptérygoïde, est en grande partie occupée par les deux muscles ptérygoïdiens.

Dans l'abondant tissu graisseux qui remplit les vides de cette excavation, chemine un grand nombre de vaisseaux et de nerfs. Les artères et les veines sont surtout importantes à connaître au point de vue de la résection du maxillaire supérieur. L'artère maxillaire interne, dont le trajet est très-sinueux, chemine à la face interne de la branche montante du maxillaire inférieur, et gagne la fosse sphéno-maxillaire en passant entre les deux ptérygoïdiens; dans cette fosse elle se divise en de nombreuses branches terminales, parmi lesquelles il faut surtout signaler l'artère sous-orbitaire et l'artère alvéolaire supérieure. Ces dernières sont en effet toujours lésées au cours de l'opération, tandis que le tronc de la maxillaire interne doit au contraire rester intact. Les veines sont également très nombreuses dans la région rétro-maxillaire; elles y forment le plexus veineux maxillaire interne et se déversent dans la veine faciale postérieure.

Avant d'entreprendre la résection du maxillaire supérieur, il importe de toujours bien se rémémorer les connexions que présente cet os avec ses voisins:

1. Les bords interne et postérieur de la face orbitaire s'articulent avec l'os unguis, la lame papyracée de l'ethmoïde, la partie verticale de l'os palatin.

2. L'apophyse montante ou nasale touche par son bord postérieur à l'os unguis, par son extrémité pointue au frontal, par son bord antérieur à l'os nasal; son bord inférieur forme avec le même bord de l'autre apophyse l'ouverture antérieure des fosses nasales, à laquelle s'insère la partie cartilagineuse de la charpente du nez.

3. L'apophyse zygomatique supporte l'os malaire; le bord externe de la face orbitaire est libre, et limite en avant la fente sphéno-maxillaire.

4. La face postérieure du corps du maxillaire (tubérosité maxillaire) est étroitement unie à l'os palatin et à l'apophyse ptérygoïde du sphénoïde. Ces adhérences sont rompues au cours de la résection.

5. Les apophyses palatines des deux maxillaires se rejoignent sur la ligne médiane du palais dur (suture palatine); par leur bord postérieur elles tiennent à la portion horizontale des os palatins.

On est souvent forcé d'enlever, en même temps que le maxillaire, l'os malaire devenu également malade. Il est donc nécessaire d'en bien connaître la situation ainsi que les connexions avec les autres os.

L'os malaire qui repose sur la large apophyse zygomatique du maxillaire supérieur, est jeté comme un pont par dessus la portion inférieure de la fosse temporale. Le corps de l'os s'unit par son bord interne à la face antérieure de la grande aile du sphénoïde, et concourt à former avec cette dernière la paroi externe de la cavité orbitaire. La face antérieure forme à la joue la saillie bien connue de la pommette. La face postérieure regarde vers la fosse temporale. Le bord supérieur de l'os se prolonge en une apophyse étroite (apophyse frontale) qui aboutit à l'os frontal, et dont la face postérieure sert de point d'attache à quelques faisceaux du muscle temporal, lequel descend derrière l'os malaire en se portant vers l'apophyse coronoïde du maxillaire inférieur.

L'os présente encore à sa partie externe l'étroite et courte apophyse zygomatique, qui s'articule avec l'apophyse de même nom du temporal pour former l'arcade zygomatique. Le bord inférieur de l'os malaire et la partie voisine de sa face postérieure donnent insertion au muscle masséter. Les deux muscles zygomatiques s'insèrent à sa face antérieure.

Résection.

Tantôt la résection est totale et sacrifie un maxillaire entier ou même les deux maxillaires simultanément; tantôt elle est partielle et enlève plus particulièrement alors le bord alvéolaire de l'os; tantôt enfin elle est temporaire et destinée à permettre l'extirpation des néoplasmes insérés dans la fosse ptérygo-palatine.

La résection totale du maxillaire supérieur est toujours une opération très sanglante, au cours de laquelle on est exposé à voir le sang s'écouler en arrière dans les voies respiratoires. Pour parer à ce danger, différents moyens ont été

préconisés, dont il est bon de tenir compte même quand on opère sur le cadavre. C'est ainsi qu'on a maintes fois pratiqué la trachéotomie prophylactique combinée avec le tamponnement de l'orifice supérieur de la trachée; mais c'est là une mesure extrême qu'on peut toujours éviter de l'une des deux façons suivantes: ou bien, à l'exemple de *Rose*, on place la tête du patient dans la position pendante, ou bien, le malade étant maintenu dans la position assise, on s'entoure des quelques précautions spéciales dont il va être question.

Dans la première méthode *(Rose)* la tête du sujet dépasse le bord de la table d'opérations et pend librement en dehors de celle-ci; la nuque repose sur un coussin ou un billot; l'opérateur prend place derrière la tête de l'opéré. Les orifices antérieurs du nez et de la bouche étant maintenant devenus déclives par rapport au reste de ces cavités, tout le sang déversé dans ces dernières peut facilement s'écouler au dehors.

Si c'est au contraire à la position assise qu'on donne la préférence, on dit à un aide de maintenir la tête du sujet un peu inclinée en avant, on tamponne l'ouverture postérieure des fosses nasales au moyen de la sonde de *Bellocq*, et l'on empêche l'écoulement du sang dans la bouche pendant toute la durée du premier temps de l'opération, en ménageant jusqu'à la fin l'insertion de la muqueuse buccale aux os. Les derniers temps de l'opération s'exécutent alors sans narcose, et le plus rapidement qu'il est possible. L'opérateur se tient d'un côté de la tête, l'assistant de l'autre côté.

A. Résection totale d'un seul maxillaire.

Premier temps: Division des parties molles.

L'incision des parties molles recouvrant la face antérieure du maxillaire, doit d'une part ouvrir une voie assez large pour permettre l'extirpation de l'os, et d'autre part doit respecter autant que possible le canal de Sténon, l'artère faciale et les branches du nerf facial; elle doit en outre être dirigée de façon à réduire à son minimum la déformation résultant de la cicatrice.

Sur le vivant, on ne peut toutefois que rarement tenir compte de toutes ces exigences, la tumeur pour laquelle on intervient ayant souvent déjà pris un trop grand développement au moment de l'opération.

Les procédés d'incision les plus simples sont les suivants :

I. Incision médiane de *Dieffenbach* (Fig. 162 *A*).

Elle commence à la racine du nez, descend exactement sur la

ligne médiane de la portion osseuse, puis de toute la portion cartilagineuse du nez, et arrive enfin à la lèvre supérieure qu'elle fend dans toute sa hauteur. De son extrémité supérieure part ensuite une petite incision transversale aboutissant à l'angle interne de l'œil. Avec un solide couteau rasant l'os de très près, on détache le lambeau quadrangulaire ainsi délimité et compre-

Fig. 162.

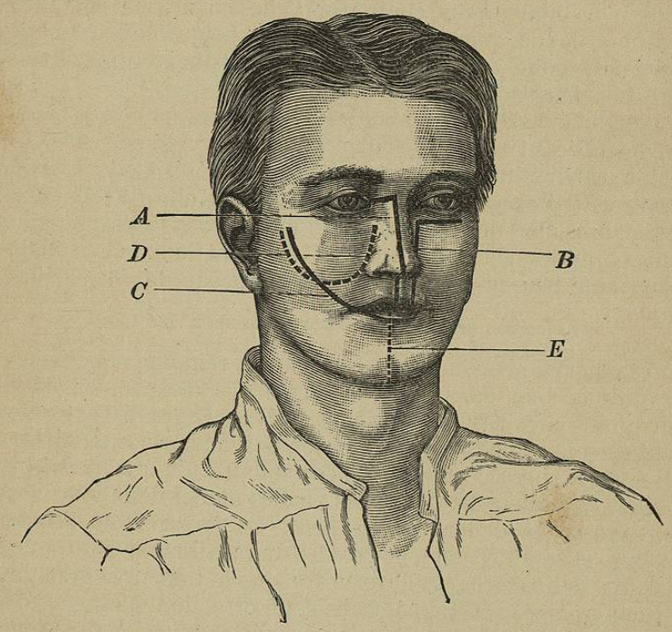

A—D Incisions pour la résection du maxillaire supérieur.

A Incision médiane de *Dieffenbach*; *B* Incision antéro-latérale de *Bœckel*, *Nélaton*; *C* Incision génienne, oblique, de *Velpeau*; *D* Lambeau antérieur de *v. Langenbeck*; *E* Incision médiane de la lèvre inférieure pour la résection du maxillaire inférieur.

nant dans son épaisseur toutes les parties molles de la joue; on le confie à un aide qui le maintient rétracté.

Ce mode d'incision remplit les conditions précédemment indiquées, c'est-à-dire qu'il rend l'os suffisamment accessible, qu'il ménage le conduit de Sténon, le nerf facial et l'artère faciale, et qu'enfin il ne donne pas lieu à de déformation cicatricielle. Lorsque l'os malaire doit être extirpé en même temps que le maxillaire, on peut détacher la conjonctive du bord supérieur du lambeau et prolonger, si c'est nécessaire, l'incision transversale dans la direction de la tempe.

2. Incision antéro-latérale, de *Bœckel, Nélaton,* etc. (Fig. 162 *B*).

Le procédé de *Dieffenbach* a été modifié par *E. Bœckel* de la façon suivante : l'incision verticale tombe dans le sillon naso-génien et remonte jusqu'au niveau du bord inférieur de l'orbite; l'incision transversale longe ce bord sur une étendue plus ou moins considérable.

L'incision de *Nélaton* divise encore la lèvre supérieure sur la ligne médiane, puis contourne l'aile du nez en suivant le sillon naso-labial, remonte verticalement jusqu'à la hauteur du bord inférieur de l'orbite, et arrivée là, se dirige transversalement en dehors le long de ce bord.

Après l'incision antéro-latérale, les parties molles de la joue sont détachées et renversées d'un côté, la lèvre supérieure et la portion cartilagineuse du nez de l'autre côté. Cette incision laisse après elle une cicatrice à peine visible, elle ne lèse aucun organe important de la joue et enfin elle découvre parfaitement la mâchoire des deux côtés à la fois. On peut donc la considérer comme une heureuse modification du procédé de *Dieffenbach*.

3. Incision génienne de *Velpeau,* etc. (Fig. 162 *C*).

Elle part de la commissure buccale et remonte obliquement à travers la joue, dans la direction de l'os malaire, en décrivant un arc à convexité inférieure. Suivant le degré d'extension à donner à la résection, cette incision finit au bord antérieur, au milieu, ou au bord postérieur de l'os malaire. En quelques traits de couteau, on détache de l'os les parties molles de la joue et on les renverse en dedans et en haut. Le procédé de *Velpeau* découvre surtout le segment externe du maxillaire; c'est donc à lui qu'on donnera la préférence lorsque la tumeur se sera plus particulièrement développée dans cette direction. Malheureusement cette incision coupe non seulement les muscles de la joue, mais encore les branches du nerf facial (paralysie unilatérale de la face), et le tronc de l'artère faciale; ce qui est plus grave, c'est qu'elle expose en outre à la blessure du canal de Sténon (fistule salivaire.) Pour éviter ce dernier inconvénient, *Huguier* recommande de ne plus diriger l'incision vers l'angle de la commissure, mais de la faire tomber sur la lèvre supérieure un peu en dedans de la commissure.

4. Lambeau antérieur de *v. Langenbeck* (Fig. 162 *D*).

L'incision commence un peu en dessous de l'angle interne de l'œil, ou même plus bas à la limite entre les portions osseuse et cartilagineuse du nez, descend le long de l'aile du nez jusqu'au niveau de la réflexion de la muqueuse buccale sur le maxillaire, se porte ensuite en dehors, puis en haut, en décrivant un arc à

convexité inférieure et vient se terminer, d'après les circonstances, tantôt au bord antérieur, tantôt au milieu et tantôt au bord externe de l'os malaire. Le lambeau arrondi ainsi délimité est rapidement détaché jusqu'à la hauteur du bord de l'orbite.

Comme on le voit, ce procédé ménage la lèvre supérieure, mais sacrifie par contre le tronc de l'artère faciale et quelques filets nerveux du facial; il respecte pourtant toujours le filet qui innerve l'orbiculaire des lèvres, et si l'incision ne dépasse pas le bord inférieur de l'os malaire, il laisse même intact celui de l'orbiculaire des paupières.

5. Les incisions compliquées autrefois usitées pour la résection du maxillaire supérieur, donnaient lieu à des traumatismes par trop considérables, et c'est avec raison qu'on les a complètement délaissées pour les méthodes modernes beaucoup plus simples. Le plus connu de ces procédés anciens est celui de *Gensoul*, qui pratiqua le premier la résection totale du maxillaire supérieur (1827). Il opérait comme suit : une première incision descendait verticalement de l'angle interne de l'œil jusqu'au bord libre de la lèvre supérieure; une seconde incision perpendiculaire à la précédente se dirigeait en dehors à la hauteur du lobule de l'oreille et s'arrêtait à 1 centim. au devant de cette dernière; une troisième incision, de nouveau verticale, réunissait l'extrémité de la seconde au bord externe de l'apophyse frontale de l'os malaire.

Sur le vivant on ne peut que rarement pratiquer le décollement sous-périosté des parties molles qui recouvrent la face antérieure du maxillaire supérieur, les tumeurs malignes qui nécessitent habituellement la résection du maxillaire, ayant le plus souvent déjà envahi le périoste au moment de l'opération. Ce décollement est par contre toujours possible sur le cadavre, et permet d'obtenir un lambeau à face interne bien unie, et dont les vaisseaux de nutrition sont parfaitement conservés. Lors de la dénudation de l'os, on veillera particulièrement à sectionner très-nettement le nerf sous-orbitaire à sa sortie du trou sous-orbitaire. Lorsque le tronc de l'artère faciale aura été coupé, on en recherchera les bouts dans les deux lèvres de la plaie pour les lier immédiatement.

Deuxième temps : Section des attaches osseuses. (Fig. 163).

L'instrument qui convient le mieux pour détacher le maxillaire des os auxquels il adhère, est la petite scie pointue ou scie cultellaire de *Langenbeck;* elle s'adapte en effet avec la plus grande facilité aux diverses courbures du trait de scie, et par le fait même n'occasionne aucun arrêt dans la section des os.

1. La section porte en premier lieu sur les attaches osseuses supérieures et externes. Le trait de scie part de l'ouverture antérieure des fosses nasales, court à travers l'apophyse montante du maxillaire, l'os unguis et l'ethmoïde,

s'infléchit en dehors à travers le plancher de l'orbite, et s'infléchit finalement en bas à travers l'apophyse zygomatique du maxillaire supérieur (Fig. 163, moitié gauche de la face). On commence par découvrir le champ d'action de la scie, en détachant avec un couteau l'insertion des cartilages du nez à l'ouverture antérieure des fosses nasales, puis celle du cartilage tarse inférieur au rebord inférieur de l'orbite. Avec un écarteur mousse des paupières, ou bien à l'aide de la cuiller-spéculum de *Wagner* (voir plus loin la résection du nerf sous-orbitaire), on soulève ensuite du plancher de l'orbite tout le contenu de cette cavité. La scie cultellaire pénètre alors à travers l'ouverture antérieure des fosses nasales perpendiculairement à l'apophyse montante du maxillaire, et arrivée à l'os unguis, s'infléchit en dehors en suivant la direction précédemment indiquée, c'est-à-dire d'abord obliquement en haut, puis horizontalement en dehors et enfin obliquement en bas.

Lorsqu'on doit réséquer en même temps l'os malaire, on en détache d'abord l'insertion du muscle temporal, on prolonge la partie horizontale du trait de scie jusque dans son apophyse frontale, et l'on sectionne l'os lui-même de haut en bas (Fig. 163, moitié droite de la face). On en détache finalement l'insertion du masséter en rasant l'os de très-près.

2. Vient ensuite la section de l'apophyse palatine du maxillaire et de la portion horizontale du palatin; on la pratique sur la ligne médiane du palais dur. On commence par faire sauter l'incisive supérieure interne. Si jusqu'à ce moment la cavité buccale n'avait pas encore été ouverte du côté de la joue — procédé à lambeau de *Langenbeck* — on écarterait fortement la lèvre supérieure, et l'on détacherait l'insertion de la muqueuse à l'os depuis la partie la plus postérieure du maxillaire jusqu'à la ligne médiane; on découvrirait en même temps en avant l'ouverture antérieure des fosses nasales.

Fig. 163.

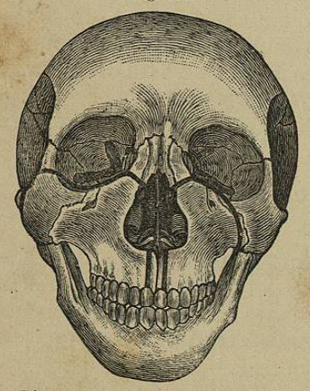

Directions du trait de scie dans les résections du maxillaire supérieur.

Avant de sectionner la voûte osseuse du palais, on a soin de décoller le revêtement mucoso-périosté (fibro-muqueuse) qui tapisse sa face inférieure, et l'on obtient ainsi une cloison de séparation entre la plaie de résection et la cavité buccale. Ce décollement s'opère le mieux de la façon suivante *(v. Langenbeck)* : une incision

longeant en arrière le rebord alvéolaire, divise la muqueuse palatine depuis la dent incisive interne jusqu'à la dernière molaire; l'élévatoire insinué sous la lèvre interne de l'incision décolle la fibro-muqueuse depuis le bord alvéolaire jusque sur la ligne médiane; un couteau à double tranchant pénètre par la même incision, et va détacher le voile du palais de la moitié correspondante du bord postérieur de la voûte osseuse : voile du palais et revêtement mucoso-périosté pendent dès lors dans la bouche sous forme d'un lambeau unique.

La petite scie à main est alors poussée à travers l'ouverture antérieure des fosses nasales, jusque sur le bord postérieur du palais osseux, et divise ce dernier sur la ligne médiane et de haut en bas. Lorsqu'on a opéré par le procédé à lambeau de *Langenbeck*, la lèvre supérieure doit être fortement relevée pendant toute la durée de ce temps de l'opération.

Sur le vivant, le revêtement mucoso-périosté de la voûte palatine est souvent malade au même titre que l'os lui-même, et doit naturellement alors être sacrifié.

3. Le maxillaire n'est plus maintenu retenu que par l'adhérence de la tubérosité maxillaire à l'apophyse ptérygoïde. Il est facile de rompre cette attache osseuse, en faisant basculer le maxillaire à l'aide d'un élévatoire enfoncé dans le sillon creusé par la scie à travers l'os malaire. L'os est dès lors entièrement mobilisé; on le saisit avec la main ou un davier à résection, et on le tord pour le libérer des dernières parties auxquelles il adhère encore par sa face profonde. Cette torsion suffit déjà à réduire considérablement l'hémorragie provenant des branches de la maxillaire interne.

Pour détacher le maxillaire on se servait de préférence autrefois du ciseau et du marteau *(Gensoul)* : cette méthode est aujourd'hui abandonnée en raison du fort ébranlement qu'elle produit et de l'éclatement des os auquel elle expose. En Angleterre on pratique fréquemment la section des attaches osseuses au moyen de la cisaille tranchante de *Liston*. Souvent aussi on s'est servi dans ce but de la scie à chaînette : celle-ci était alors attachée à une aiguille conductrice au moyen de laquelle on l'engageait autour de la partie à diviser. C'est ainsi que pour sectionner l'apophyse montante on conduisait l'aiguille à travers le canal naso-lacrymal; pour diviser l'attache du maxillaire à l'os malaire on la menait par la fente sphéno-maxillaire; enfin, au moyen de la sonde de *Bellocq*, on parvenait à engager la scie derrière le bord postérieur du palais osseux, et à la faire ressortir par l'ouverture antérieure de la fosse nasale. Le procédé est, comme on le voit, suffisamment compliqué.

Troisième temps : Hémostase, réunion de la plaie.

Sitôt que le maxillaire est enlevé, on bouche provisoirement toute la cavité de la plaie, et surtout la fosse ptérygo-palatine, avec un épais tampon aseptique. Après quelques minutes l'hémorragie provenant du plexus veineux déchiré, est déjà com-

plètement arrêtée. On enlève alors prudemment le tampon, on saisit avec des pinces et on lie les quelques vaisseaux qui donnent encore. La faciale, la transverse de la face, et en cas de division de la lèvre supérieure, la coronaire labiale, ont été liées au moment même de la division des parties molles. On procède ensuite à la réunion de la plaie qui replace les différentes parties externes dans leur position primitive. La réunion des deux segments de la lèvre supérieure mérite surtout toute notre attention : chaque point de suture devra traverser toute l'épaisseur des parties molles de la lèvre, à l'exception toutefois de la muqueuse qui reste libre. Lorsqu'on a pu conserver le revêtement mucoso-périosté du palais osseux, on suture son bord libre au bord de la muqueuse de la joue qui a été détachée du maxillaire ; on isole de la sorte la cavité buccale de la cavité de la plaie de résection. Sur le vivant on remplit alors cette dernière avec de la gaze iodoformée, qui est destinée à absorber les sécrétions de la plaie, et à prévenir les hémorragies secondaires.

B. Résection totale des deux maxillaires supérieurs.

Cette opération fut pratiquée pour la première fois par *J. Heyfelder* en 1884. Elle s'exécute par le même procédé que la résection unilatérale.

Premier temps : Division des parties molles.

On peut découvrir les deux maxillaires au moyen de l'incision médiane de *Dieffenbach*, à l'extrémité supérieure de laquelle on ajoute deux incisions transversales, aboutissant à l'angle interne de chaque œil, et prolongées au besoin en dehors aussi loin que c'est nécessaire.

L'incision antéro-latérale, pratiquée de chaque côté du nez, procure également une voie suffisamment large pour atteindre les os.

Enfin à l'aide de l'incision de *Velpeau* conduite à travers les deux joues, on pourrait détacher le masque facial tout entier et le rabattre sur le front.

Deuxième temps : Section des attaches osseuses.

La scie cultellaire vient s'appliquer d'un côté de la face, au devant de l'articulation de l'os malaire avec le maxillaire, et divise cette première attache osseuse par une section oblique de bas en haut et de dehors en dedans ; le trait de scie court ensuite horizontalement à travers le plancher de l'orbite et l'apophyse montante du même côté. Le vomer est sectionné de préférence avec la cisaille de *Liston*. La scie est alors reprise et conduite à travers l'apophyse montante et le plancher orbitaire de l'autre

côté, pour finalement ressortir à travers l'apophyse zygomatique du second maxillaire suivant une direction oblique en bas et en dehors.

Une incision en fer à cheval courant immédiatement en arrière de la rangée des dents, divise alors la membrane mucoso-périostée qui tapisse la face inférieure du palais osseux ; on décolle cette membrane d'avant en arrière au moyen de la rugine, puis on détache avec le couteau l'insertion du voile du palais au bord postérieur de la portion horizontale des os palatins. Un élévatoire introduit en arrière de la mâchoire, permet alors de soulever les os hors de la plaie, de les faire basculer en avant et de rompre ainsi les dernières adhérences qui les unissaient au sphénoïde.

La réunion de la plaie se fait d'après les règles indiquées pour l'extirpation d'un seul maxillaire.

C. Résection partielle du maxillaire.

La résection peut ne porter que sur une des apophyses du maxillaire et plus particulièrement sur l'apophyse ou rebord alvéolaire ; d'autres fois elle enlève ce rebord et avec lui la partie voisine du corps de l'os ; d'autres fois encore elle supprime la partie supérieure du corps du maxillaire y compris le rebord orbitaire. Enfin, on pratique aussi dans certains cas la trépanation de l'antre d'*Hygmore*.

1. Résection du rebord alvéolaire.

L'ablation d'un segment du rebord alvéolaire peut presque toujours être pratiquée sans incision préalable des téguments. Dans ce but on découvre la partie à enlever en faisant écarter la lèvre supérieure et la joue, on incise et on décolle la muqueuse ainsi que la gencive qui tapisse la paroi postérieure des alvéoles ; enfin, à l'aide de la pince incisive de *Liston*, on excise la partie d'os malade après avoir fait sauter une dent à chacune de ses extrémités.

2. Résection du rebord alvéolaire et de la partie avoisinante du corps de l'os.

Si la portion d'os à réséquer siége en avant, l'opération peut encore être exécutée par la bouche sans incision des téguments. Mais lorsqu'il s'agit d'enlever les parties postérieure et externe du maxillaire, on n'obtient plus de la sorte une voie suffisamment large. En cas semblable, *Fergusson* fend la lèvre supérieure sur la ligne médiane, et à l'aide du couteau et de l'élévatoire, détache de l'os la moitié de la lèvre fendue ainsi que la joue correspondante. Il sectionne l'os avec la scie de *Langenbeck*.