Dans un cas récent, *P. Vogt* put s'ouvrir tout l'espace désirable au moyen d'une petite incision du genre de celle de *Velpeau*, qu'il conduisit de façon à respecter le canal de Sténon et à ne causer aucun trouble d'innervation.

Dans les deux méthodes, une fois l'opération terminée, on suturera avec beaucoup de soin la lèvre fendue.

3. Résection du rebord orbitaire et de la partie voisine du corps de l'os.

Mettre l'os à nu par une incision curviligne qui réunit les deux angles de l'œil en longeant le rebord orbitaire, détacher l'insertion du cartilage tarse inférieur, décoller le périoste du plancher de l'orbite et reporter en haut tout le contenu de ce dernier. Cela fait, détacher les parties molles de la joue, en faisant au besoin tomber sur la première incision une petite incision verticale qui délimite avec elle deux petits lambeaux géniens de forme triangulaire. Avec un couteau à lame solide, pénétrer ensuite à travers la paroi supérieure du canal sous-orbitaire, y sectionner le nerf sous-orbitaire et créer du même coup une voie dans laquelle puisse s'engager la scie pointue.

4. Trépanation de l'antre d'Hyghmore.

S'il ne s'agit que d'obtenir une petite ouverture pouvant servir au drainage de la cavité du sinus, on se contente d'extraire la deuxième ou la troisième dent molaire, puis à travers l'alvéole vidée de pousser un gros trocart jusque dans l'intérieur du sinus. Celui-ci doit-il au contraire être largement ouvert, on en résèque la paroi antérieure par la voie buccale après avoir détaché la joue au niveau de la réflexion de sa muqueuse. La résection de la paroi osseuse se pratique alors avec le trépan à couronne, ou plus simplement avec une cisaille tranchante dont on enfonce une des branches dans la mince lamelle osseuse qui ferme l'antre d'Hyghmore au niveau de la fosse canine. Les ouvertures ainsi pratiquées par la bouche sont très-favorablement situées pour permettre l'écoulement des liquides sécrétés dans le sinus, mais elles laissent pénétrer dans ce dernier des particules alimentaires et d'autres corps étrangers. De plus, lorsqu'elles ne sont pas très larges, on est obligé d'y maintenir un drain rigide à demeure, jusqu'à ce que la suppuration du sinus soit entièrement tarie. Pour empêcher que ce drain ne tombe à l'intérieur de la cavité du sinus, on le munit d'un fil à l'une de ses extrémités.

Pour ces différentes raisons, *Mikulicz* préfère ouvrir l'antre d'Hyghmore à travers le méat inférieur des fosses nasales, en se servant à cet effet d'un stylet ou poinçon spécial (Fig. 164) qu'il manie de la façon suivante: il engage l'instrument dans la fosse nasale avec la pointe regardant en bas et en avant, puis quand il arrive près du cornet inférieur, il dirige cette même pointe en dehors en lui faisant contourner le bord inférieur du cornet. A ce moment il presse avec force sur le stylet, et l'enfonce dans la paroi osseuse qui est précisément très-peu épaisse en cet endroit, tandis que plus bas, à sa naissance de la voûte palatine, il est à peine possible de la perforer. Quelques mouvements de racloir imprimés à l'instrument suffisent alors à donner à l'ouverture produite les dimensions désirables. En cas de forte hémorragie on tamponnerait pour 24 heures la fosse nasale du côté malade. Chaque jour il faudra pratiquer des lavages de la cavité à l'aide d'un petit ballon injecteur à canule recourbée.

Fig. 164.

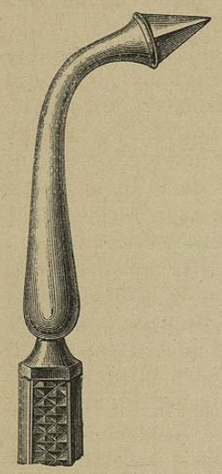

Stylet pour la trépanation de l'antre d'Hyghmore par la voie nasale.

Résection temporaire du maxillaire supérieur.

Par cette résection, l'un des deux maxillaires est partiellement détaché et provisoirement déplacé, de façon à rendre accessibles les cavités nasale et oculaire, les fosses ptérygo-maxillaire et temporale, et à permettre ainsi l'extirpation des tumeurs insérées dans ces cavités. Une fois l'opération terminée, l'os luxé mais non entièrement soustrait à la circulation, est replacé dans sa position primitive. Le procédé de résection temporaire de *V. Langenbeck* est celui qui crée la voie la plus large, tout en occasionnant le moins de traumatisme (Fig. 165 A):

Une incision qui pénètre d'emblée jusqu'aux os, commence en dessous de l'angle interne de l'œil, longe le rebord orbitaire inférieur, passe sous l'angle externe de l'œil et se continue en dehors jusque sur l'apophyse frontale de l'os malaire. Arrivée là, elle s'infléchit en bas sur la partie antérieure de ce dernier os, se recourbe en dedans le long de son bord inférieur en détachant l'insertion du masséter à ce bord, traverse ensuite horizontalement toute la joue, pour venir enfin se terminer à l'union de la partie osseuse et de la partie

cartilagineuse du squelette nasal. Cette incision délimite ainsi un lambeau en forme de langue, dont le pédicule de nutrition correspond à l'angle interne de l'œil ; ce lambeau ne doit pourtant pas être détaché des os sous-jacents.

Immédiatement en dessous du point où l'arcade zygomatique se détache de l'os malaire, on enfonce un élévatoire qui pénètre en dedans et en arrière, le long du maxillaire, jusque dans la fosse ptérygo-palatine ; en pressant alors sur le manche de cet instrument comme pour l'écarter de la joue, on en fait passer la pointe à travers la paroi externe de la fosse nasale correspondante. Avec le doigt indicateur gauche introduit par la bouche dans l'orifice postérieur des fosses nasales, on s'assure que l'élévatoire a réellement pénétré jusqu'à cette profondeur. On le retire aussitôt, et dans le canal qu'il a creusé, on engage une petite scie à main avec les dents dirigées en haut. L'arcade zygomatique est tout d'abord sectionnée, puis le trait de scie se continue à travers les autres attaches osseuses, en suivant exactement la direction de la moitié supérieure de l'incision faite aux parties molles. La scie pointue est retirée de la plaie, puis engagée à nouveau dans le canal précité, mais avec les dents dirigées vers le bas. Elle est alors conduite à travers le corps du maxillaire jusque dans la cavité nasale, en suivant cette fois la direction de la moitié inférieure de l'incision tégumentaire. Pressant alors fortement sur l'élévatoire qui a été réintroduit dans la fosse ptérygo-palatine, on parvient à soulever le maxillaire hors de la plaie et à le rabattre comme un couvercle sur le côté opposé de la face. Ce renversement de l'os s'accompagne de la rupture des attaches qui l'unissent au frontal et à l'os nasal.

Le regard plonge maintenant dans toutes les cavités de la face, y compris le pharynx lui-même, et l'on peut dès lors aisément extirper les tumeurs qui s'y sont développées. L'opération terminée, on replace le maxillaire luxé dans sa position primitive, et l'on réunit par la suture les parties molles divisées.

Cette opération est une des plus ingénieuses qui existent, et il faut bien avouer qu'on n'y a que très rarement recours dans la pratique. Mais au point de vue de la technique opératoire il n'en est pas de plus apte à former la main, et de ce chef elle mérite d'être répétée sur le cadavre même par les chirurgiens déjà exercés.

III. Résection du maxillaire inférieur.

Anatomie topographique.

Cet os impair, en fer à cheval, et composé de substance compacte très-résistante, se divise en une partie moyenne arciforme ou corps, et en deux branches latérales qui montent en haut et en arrière vers l'oreille, en formant

avec le corps un angle presque droit chez l'homme et plutôt obtus chez la femme. Le bord inférieur du corps est arrondi et presque directement placé sous la peau, ce qui le rend facilement accessible pour toutes les opérations. Le bord supérieur ou alvéolaire est creusé d'une série d'alvéoles logeant les racines des dents inférieures. La face antérieure du maxillaire n'est également recouverte que par une faible épaisseur de parties molles composées de la peau et d'un tissu cellulaire très-graisseux, dans lequel est logée une mince couche musculaire comprenant le peaucier, le triangulaire des lèvres, le carré de la lèvre inférieure et le muscle de la houppe du menton. L'insertion de la muqueuse de la joue à la face externe du maxillaire divise cette face en deux moitiés, dont la supérieure fait saillie dans la cavité buccale. Même chose existe à la face postérieure de l'os, que l'insertion de la muqueuse du plancher de la bouche divise également en une partie supérieure très-facile à explorer, et en une inférieure qui est cachée par toute l'épaisseur des parties molles des régions sous-maxillaire et sous-mentonnière. Sur la ligne médiane de la face postérieure du maxillaire, on remarque la saillie de l'épine mentonnière interne à laquelle s'attachent les muscles génio-glosse et génio-hyoïdien ; immédiatement en-dessous se trouve l'insertion du ventre antérieur du digastrique ; plus en dehors se voit la ligne milo-hyoïdienne d'où naît le large muscle mylohyoïdien. La face inférieure de ce dernier muscle est en rapport avec la glande sous-maxillaire qui est logée dans une excavation peu profonde de la face interne de l'os ; sa face supérieure supporte la glande sublinguale. Le périoste du maxillaire inférieur est résistant mais facile à détacher de l'os.

Les branches montantes du maxillaire inférieur sont aplaties de dehors en dedans ; elles sont recouvertes par deux muscles, le masséter en dehors, le ptérygoïdien interne en dedans, mais l'angle saillant qu'elles forment avec le corps de l'os, et la partie inférieure de leur bord postérieur arrondi, sont faciles à sentir à travers les téguments. Au bord antérieur du muscle masséter, monte l'artère faciale accompagnée de la veine faciale antérieure et des vaisseaux lymphatiques antérieurs de la face, qui croisent le bord inférieur de l'os en se rendant dans la région sous-maxillaire. Le long du bord postérieur de la branche montante court la veine faciale postérieure et un peu plus profondément l'artère carotide externe ; dans sa partie supérieure ce même bord postérieur est complètement caché par la glande parotide dont le conduit excréteur se porte en avant, parallèlement à l'arcade zygomatique, en croisant la branche montante et la face externe du masséter sur laquelle il repose. Sous le canal de Sténon se voient les branches inférieures du nerf facial courant vers la ligne médiane de la face. Le bord antérieur de la branche du maxillaire sert à l'insertion du muscle buccinateur ; il est facile à atteindre par la bouche.

La branche montante du maxillaire se bifurque à son extrémité supérieure en deux apophyses, dont l'une antérieure, aplatie — apophyse coronoïde — sert à l'insertion du muscle temporal, et dont l'autre postérieure, arrondie, — apophyse condyloïde ou condyle — porte sur une partie étroite ou col une tête articulaire cylindriforme. Le muscle ptérygoïdien externe vient d'en dedans s'insérer à angle droit sur le col du condyle ; au niveau du bord inférieur de ce muscle, l'artère maxillaire interne embrasse la face interne du même col, tandis qu'au dehors l'artère temporale monte vers la fosse temporale après avoir été croisée à sa face externe par le nerf facial. Entre les deux muscles ptérygoïdiens descend le nerf lingual et un peu en dehors de celui-ci le nerf dentaire inférieur. Au niveau de la pointe osseuse habituellement désignée sous le nom de lingula, ce dernier nerf s'engage, avec l'artère de même nom provenant de la maxillaire interne, dans l'intérieur du canal dentaire inférieur ; celui-ci court dans l'épaisseur du corps du maxillaire

suivant une direction oblique en bas et en avant, et s'ouvre à la face externe de l'os par le trou mentonnier situé en-dessous de la première molaire.

Articulation temporo-maxillaire : Les surfaces articulaires sont d'une part le condyle cylindriforme du maxillaire, d'autre part le tubercule articulaire de la portion squameuse du temporal ainsi que la cavité glénoïde située en arrière de ce tubercule. Un ménisque fibreux bi-concave est interposé entre les surfaces articulaires, et partage l'intérieur de la jointure en deux cavités presque toujours indépendantes l'une de l'autre, et dont la supérieure est plus grande que l'inférieure. La capsule articulaire est solide mais peu serrée, de telle sorte que le condyle peut subir des déplacements nombreux auxquels' participe le ménisque, grâce à son union avec la capsule. La capsule est puissamment renforcée en dehors par le ligament latéral externe qui naît de l'arcade zygomatique ; les cordons ligamenteux qu'on trouve en dedans, et qu'on désigne sous le nom de ligament interne ou sphéno-maxillaire, peuvent être en réalité considérés comme appareil d'arrêt pour les mouvements de la jointure. Le muscle ptérygoïdien externe s'insère directement par quelques-uns de ses faisceaux à la capsule et au ménisque interarticulaire. Dans son trajet vers la fosse temporale, le nerf auriculo-temporal répond à la partie externe du bord postérieur de l'articulation.

Pendant les mouvements de mastication, la tête articulaire vient se placer sous la racine postérieure de l'arcade zygomatique, et est alors facile à sentir à travers le conduit auditif externe.

Résection.

La résection peut ne porter que sur le rebord ou apophyse alvéolaire ; d'autres fois elle interrompt complètement la continuité de l'os ; d'autres fois enfin elle est articulaire. Ces différentes résections provoquent généralement de fortes hémorragies, et pour empêcher que le sang ne reflue en arrière dans les voies respiratoires, on est obligé de faire asseoir l'opéré comme cela se pratique pour la résection du maxillaire supérieur.

A. Résection du bord alvéolaire du maxillaire supérieur.

D'une façon générale elle s'exécute d'après les mêmes règles que la résection correspondante du maxillaire supérieur.

La résection de la partie moyenne du bord alvéolaire se pratique également ici par la voie buccale, sans incision préalable des téguments : on élargit l'orifice buccal à l'aide de rétracteurs mousses ou de spéculums spéciaux (ouvre-bouche), on attire la lèvre inférieure en bas, on détache l'insertion de la muqueuse au bord alvéolaire, et après avoir arraché une dent à chaque extrémité de la portion d'os malade, on résèque cette dernière avec les pinces incisives de *Liston* et de *Luër*. S'il est nécessaire d'enlever avec elle un peu de la substance compacte sous-jacente aux alvéoles, sans pour cela interrompre complètement la continuité de l'os, on recourt de préférence à la scie étroite de *Langenbeck*.

Lorsque le segment osseux à réséquer n'est plus accessible par la voie buccale, comme il arrive par exemple quand la

résection porte sur la partie postérieure du rebord alvéolaire, on pratique une incision le long du bord inférieur du maxillaire, et l'on dénude la face externe de celui-ci de bas en haut, en décollant également le périoste si c'est encore possible. Pendant qu'un aide relève ensuite les parties molles détachées avec un rétracteur, on incise par en bas l'insertion de la muqueuse à la face interne de l'os, et l'on achève la résection comme il a été dit plus haut.

Les incisions pratiquées le long du bord inférieur du maxillaire ont le grand avantage de ne pas endommager l'ourlet muqueux de la lèvre ; de plus, tout en créant une voie suffisamment large, elles ne laissent après elles qu'une cicatrice à peine visible. Si l'artère faciale vient à être atteinte par l'incision, on en liera les deux bouts dans la plaie.

B. Résection dans la continuité.

I. Résection de la portion mentale de l'os.

L'ablation de l'arc mentonnier maxillaire détruit forcément les insertions des génio-glosses qui sont les seuls muscles protracteurs de la langue. Il en résulte qu'au cours de l'opération comme pendant les premiers jours qui la suivent, on est exposé à voir la langue retomber vers la paroi postérieure du pharynx et menacer le malade d'une prompte asphyxie. Pour obvier à ce danger, à l'aide d'une aiguille courbe on passe une anse de fil à travers la base de la langue, immédiatement en arrière du frein, et l'on en fixe la partie libre sur la joue avec un morceau d'emplâtre adhésif.

a) *Sans division des téguments, (Malgaigne).*

Sur toute la longueur de la lèvre inférieure on incise l'insertion de la muqueuse labiale au maxillaire, puis à l'aide du couteau et de la rugine on détache toutes les parties molles jusqu'en dessous du bord inférieur de l'arc mentonnier.

Cette dissection faite, on rabat la lèvre par dessous le menton, et l'os est mis ainsi à découvert. Les deux dents situées aux confins de la portion malade sont ensuite arrachées, puis de chaque côté un élévatoire est enfoncé de bas en haut derrière la mâchoire jusque dans la cavité buccale : la section de l'os a lieu ensuite au devant de l'élévatoire et de l'extérieur vers l'intérieur. Il est préférable que le premier trait de scie ne divise l'os qu'incomplètement, et laisse ainsi un petit pont de substance osseuse reliant encore momentanément les deux fragments ; la section qui reste à pratiquer de l'autre côté sera par le fait même rendue plus facile. Pour terminer, on peut alors couper le petit pont osseux avec la pince incisive de *Liston*. Dès que le fragment à

réséquer a été détaché des deux côtés, on l'attire en avant, puis avec le couteau et l'élévatoire on détache les parties molles qui adhèrent à sa face postérieure. Lorsque par suite du processus morbide le maxillaire a déjà subi un certain degré de ramollissement, on réussit parfois à le diviser avec la pince coupante de *Liston*. L'opération terminée, et l'hémorragie, qui est d'ordinaire peu considérable, ayant été tarie, on replace les parties molles dans la position qu'elles occupaient antérieurement.

b) *Avec division verticale de la lèvre inférieure.*

L'opérateur et son aide saisissent chacun une moitié de la lèvre inférieure, et la pincent pour comprimer les artères coronaires labiales inférieures. La lèvre attirée en avant est alors verticalement fendue sur la ligne médiane jusqu'au bord inférieur du menton, puis l'incision est prolongée, sur une étendue de 1 à 2 centimètres, à travers la peau de la région sus-hyoïdienne. Après avoir détaché chaque moitié de la lèvre aussi loin qu'il est nécessaire, on pratique la résection comme il a été dit pour *a)*. Les parties molles sont alors réunies sur la ligne médiane et un drain fixé dans l'angle inférieur de la plaie. La suture du bord libre de la lèvre réclame surtout beaucoup de soin.

c) *Avec incision parallèle au bord du menton.*

Incision longeant le bord inférieur de l'arc mentonnier et divisant jusqu'à l'os toutes les parties molles; dénudation sous-périostée de la face antérieure de l'os, et résection comme pour *a)*.

Il est parfois nécessaire de réséquer la totalité de la partie horizontale du maxillaire; l'incision va dans ce cas d'un angle de la mâchoire à l'autre, et sur chacune de ses extrémités, tombe une incision verticale, de 3 à 4 centim. d'étendue, qui longe le bord postérieur de la branche montante du maxillaire.

2. Résection d'une portion latérale du corps du maxillaire.

Incision parallèle au bord inférieur de l'os, dénudation sous-périostée et section de ce dernier, absolument comme il a été dit pour 1*c)*.

Lorsque l'artère faciale aura été atteinte par l'incision, on en liera les deux bouts dans la plaie. Sur le vivant, l'hémorragie produite par la division de l'artère dentaire inférieure sera arrêtée soit à l'aide du thermo-cautère, soit par l'introduction d'un gros fil de catgut dans la lumière du canal dentaire.

Lorsque la résection doit enlever toute une moitié latérale du corps du maxillaire, il peut devenir nécessaire d'ajouter

à l'extrémité antérieure de l'incision longitudinale, une seconde incision qui divise verticalement la lèvre sur la ligne médiane, sans remonter pourtant jusqu'à son bord libre.

Sur le vivant, l'insertion des génio-glosses devra être conservée toutes les fois que la chose sera possible.

C. Résection dans la contiguité.

1. Résection du condyle du maxillaire, d'après *Bottini, König,* etc.

Une incision de 3 centim. d'étendue, commençant un peu au devant du tragus dans le but d'épargner l'artère temporale, se dirige en avant le long du bord inférieur de l'arcade zygomatique et pénètre d'emblée jusqu'à ce bord. Du milieu de cette incision en descend une autre, verticale, longue d'environ 2 centim., et n'intéressant que la peau. Avec l'élévatoire on détache ensuite les parties molles de l'arcade précitée, et on les fait rétracter en bas au moyen d'un crochet mousse. Cela étant, après avoir dénudé avec une rugine étroite, les faces antérieure et postérieure du col du condyle, on abat celui-ci à l'aide du ciseau et du marteau, on l'attire au dehors en le saisissant dans un davier, et enfin, avec la rugine et un scalpel boutonné, on le sépare des dernières parties molles qui le retiennent encore. L'incision ne pourra commencer trop près de l'oreille, de crainte de blesser l'artère temporale; elle ne pourra non plus descendre trop bas, afin d'éviter sûrement la transverse de la face et le tronc du nerf facial. A cause du voisinage immédiat de l'artère maxillaire interne, on ne pourra faire servir à la section du col du condyle ni la petite scie à main de *Langenbeck*, ni la pince incisive de *Liston*.

Lorsque sur le vivant on trouve une ankylose osseuse complète de l'articulation temporo-maxillaire, c'est encore avec le ciseau et le maillet qu'on parvient le mieux à séparer le condyle de la cavité glénoïde préalablement mise à nu; on doit seulement avoir soin de diriger le tranchant de l'instrument obliquement en bas, afin d'éviter qu'il ne s'enfonce brusquement à travers la base du crâne.

2. Résection d'une moitié entière du maxillaire inférieur (Fig. 165).

Premier temps: Section du maxillaire sur la ligne médiane.

La lèvre inférieure est attirée en avant; tout à côté de la ligne médiane, et autant que possible en dehors de l'insertion des génio-glosses, on enfonce de bas en haut, au devant de l'os, un bistouri pointu qui ressort dans le vestibule de la bouche à travers l'insertion de la muqueuse labiale. L'instrument ayant