été retiré, est réintroduit par cette ouverture faite au menton, et poussé maintenant en arrière de l'os jusque dans le plancher de la cavité buccale. Cette double ponction verticale creuse ainsi un canal sur chaque face de l'arc mentonnier. Un élévatoire introduit dans le canal postérieur protège alors les parties molles, pendant que la scie pointue sectionne l'os à travers le canal antérieur ; on a eu soin d'extraire à l'avance la dent incisive qui correspond au trait de la section. Cette dernière peut également être pratiquée au moyen de la scie à chaîne conduite autour de l'os par les deux canaux précités.

Deuxième temps: Dénudation de l'os et désarticulation.

Une incision qui part de la symphyse du menton, longe le bord inférieur du maxillaire jusqu'au niveau de son angle et

Fig. 165.

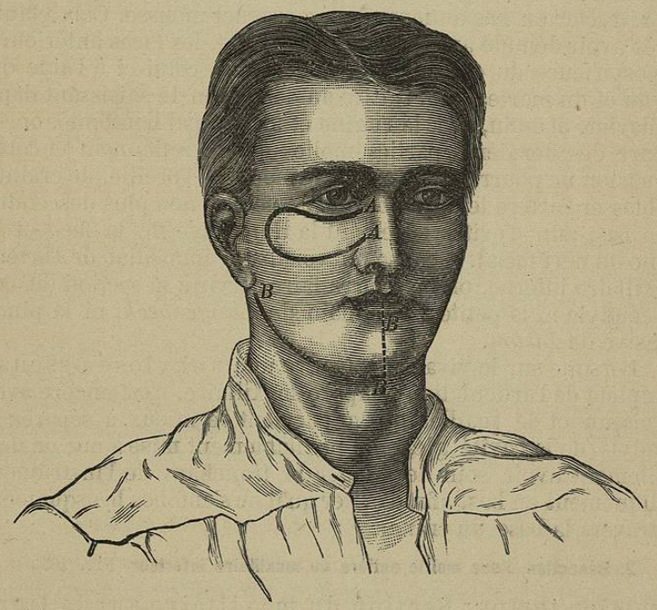

AA. Incision pour la résection temporaire du maxillaire supérieur, d'après *Langenbeck.*
BB. Incision pour la résection totale du maxillaire inférieur.

remonte ensuite derrière la branche montante jusqu'à hauteur du bord inférieur du lobule de l'oreille. Les deux bouts de l'artère faciale ouverte par cette incision, sont recherchés et liés au bord antérieur du masséter. En prolongeant l'incision au delà du lobule de l'oreille, on s'exposerait à blesser le nerf facial.

La muqueuse labiale et les autres parties molles (masséter inclus) recouvrant la face antérieure de l'os, sont alors détachées à l'aide du bistouri et de la rugine; pendant que la main gauche accroche ensuite le maxillaire et le renverse légèrement en dehors, on décolle les parties molles situées à sa face postérieure sans en excepter le ptérygoïdien interne. On presse fortement sur l'os pour rendre l'apophyse coronoïde accessible, et pouvoir désinsérer le tendon du temporal. Avec la rugine on achève de dénuder la branche montante, on renverse complètement l'os en dehors, et le saisissant à pleine main, on l'arrache violemment par la torsion, en déchirant du coup la capsule et l'insertion du ptérygoïdien externe qui le retenaient encore. Le périoste se détachant de lui-même, remonte en entraînant l'artère maxillaire interne qui est ainsi épargnée; nerf et artère dentaires inférieurs sont par contre toujours déchirés.

Sur le vivant, la résection sous-périostée n'est qu'exceptionnellement praticable, ce qui tient à ce que l'on n'intervient le plus souvent que pour des néoplasmes de mauvaise nature. En cas de tumeur très volumineuse, on élargirait le champ opératoire en fendant verticalement la région mentonnière sans toutefois atteindre le bord libre de la lèvre.

Troisième temps: Hémostase et réunion.

La faciale a déjà été liée au cours de l'opération; le tronc de la maxillaire interne est le plus souvent épargné. Il ne se produit donc d'hémorragie artérielle que par quelques branches de ce dernier vaisseau et notamment par la dentaire inférieure qu'on découvre facilement, même sur le cadavre, près du nerf du même nom auquel elle est accolée.

A l'aide de quelques points de suture on réunit d'abord la muqueuse du plancher de la bouche à celle de la joue, puis on suture les lèvres de la plaie cutanée. Un drain est introduit de dehors en dedans dans la partie la plus déclive de la plaie.

3. Résection totale du maxillaire inférieur.

On ne recourt guère à cette opération que dans certains cas de nécrose phosphorée du maxillaire; aussi la résection totale doit-elle toujours être sous-périostée.

L'incision court d'un angle de la mâchoire à l'autre en suivant le bord inférieur de l'os, et sur chacune de ses extrémités on fait tomber une incision verticale, qui longe le bord postérieur de la branche montante sans remonter plus haut que le lobule de l'oreille. L'os est ensuite divisé sur la ligne médiane comme il a été dit pour 2, puis chaque moitié du maxillaire est désarticulée séparément de la même façon que précédemment.

Une anse de fil devra être passée à travers la langue pour l'empêcher de retomber dans le pharynx.

Pour ce qui se rapporte à la résection *temporaire* du maxillaire inférieur, voir plus loin au chapitre de « l'extirpation de la langue. »

IV. Résection des côtes.

Anatomie topographique.

Les côtes sont des organes squelettiques ayant la forme d'arcs aplatis, qui s'articulent en arrière avec la paroi latérale du corps des vertèbres, et auxquelles font suite en avant des lames cartilagineuses appelées cartilages costaux. Parmi ces derniers, ceux qui correspondent aux 7 premières côtes (vraies côtes) arrivent seuls jusqu'au sternum; les trois suivants, 8-10, s'unissent aux cartilages sus-jacents; les deux derniers, 11-12, se terminent librement dans les chairs au niveau d'une ligne tirée verticalement du milieu du creux de l'aisselle.

Au niveau de la paroi thoracique antérieure, la peau est peu épaisse, mais est doublée d'un pannicule adipeux parfois très-abondant, surtout chez la femme. L'aponévrose s'y divise au devant du grand pectoral en deux feuillets qui enveloppent la glande mammaire; elle se continue ensuite sans interruption avec les aponévroses voisines. Le mamelon est d'habitude situé à hauteur de l'espace intercostal compris entre la 4e et la 5e côte. La face antérieure des six premières côtes est recouverte par la portion élargie du muscle grand pectoral ainsi que par le petit pectoral sous-jacent au précédent; plus bas la paroi thoracique antérieure est revêtue par les faisceaux du muscle grand oblique.

Latéralement les côtes sont recouvertes par les digitations du muscle grand dentelé et donnent en outre insertion à quelques faisceaux du muscle grand dorsal.

La paroi postérieure de la cage thoracique est matelassée par l'épaisse musculature de la région du dos; enfoui au sein des muscles, l'omoplate s'étend sur cette paroi depuis la deuxième jusqu'à la septième côte.

Il n'existe de vaisseaux et de nerfs importants qu'au niveau de la paroi latérale du thorax, c'est-à-dire dans le creux axillaire et sous la portion externe des muscles pectoraux (voir p. 45). Sur les digitations du muscle grand dentelé descend en outre une artère assez volumineuse, l'artère grande thoracique ou mammaire externe, qui est accompagnée par le nerf du même nom.

Les espaces intercostaux sont occupés par les muscles intercostaux. Ceux-ci au nombre de deux pour chaque espace sont divisés en externes et en internes. Les premiers s'arrêtent à l'origine des cartilages costaux et ont leurs fibres obliquement dirigées de haut en bas et d'arrière en avant; les fibres des muscles internes sont dirigées en sens opposé. Au niveau des cartilages costaux les muscles intercostaux externes sont remplacés par les ligaments intercostaux.

Dans la gouttière qui court le long du bord inférieur de chaque côte, cheminent les artères intercostales avec les nerfs du même nom; ces artères viennent en avant s'anastomoser avec des branches provenant de la mammaire interne. Chaque artère intercostale fournit en outre une branche assez grêle qui longe le bord supérieur de la côte sous-jacente.

La face interne des côtes est tapissée par une mince couche de tissu cellulaire sous-pleural et par la plèvre costale. La face interne des 6 ou

7 dernières côtes donne insertion au muscle diaphragme, la face postérieure des cartilages costaux aux muscles triangulaire du sternum et transverse de l'abdomen.

L'artère mammaire interne descend à la face postérieure des articulations chondro-sternales, immédiatement au devant de la plèvre costale.

Le périoste qui tapisse les côtes est assez épais et se laisse facilement détacher par la rugine.

Résection (Fig. 166).

Lorsqu'aucun motif spécial (siège du mal, etc.), ne nous oblige à opérer dans une autre région, nous devons avoir pour règle de ne pratiquer de résection qu'au niveau de la paroi latérale du thorax, là où les côtes sont le plus superficiellement placées. Le sujet sera étendu sur la table d'opérations et tourné

Fig. 166.

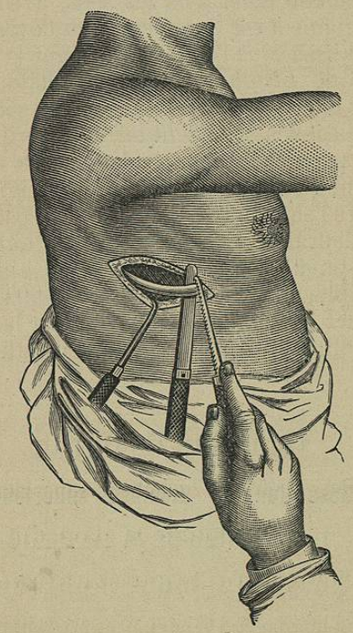

Côte sciée au devant de l'élévatoire glissé entre sa face postérieure et le périoste.

de façon à bien étaler devant nous la partie à opérer; le bras est attiré en avant. Le chirurgien se tient d'un côté du tronc, son assistant de l'autre côté.

Une incision longitudinale, parallèle à la côte à réséquer, mais plus rapprochée de son bord inférieur, est conduite à la face externe de l'os, et divise du coup toutes les parties molles,

périoste compris, sur une longueur correspondante au segment d'os à enlever. Dans la fente périostée ainsi produite, on introduit un élévatoire pointu avec lequel on décortique la face antérieure de la côte, d'abord jusqu'à hauteur de son bord supérieur, puis jusqu'au niveau de son bord inférieur. On détache ensuite le périoste qui tapisse la gouttière costale, et qui en cet endroit adhère plus intimement à l'os; avec lui on refoule en arrière l'artère intercostale tout en évitant de la blesser. On dénude finalement la face postérieure de l'os, en remontant avec l'instrument jusqu'à ce que sa pointe apparaisse dans la plaie par dessus le bord supérieur de la côte. On évite soigneusement à ce moment d'ouvrir la cavité pleurale avec la pointe de l'élévatoire.

Après s'être assuré que le segment de côte à extirper est parfaitement dénudé dans tous les sens, avec la petite scie à main on le sectionne à ses deux bouts au devant de l'élévatoire préalablement glissé sous l'os pour protéger la plèvre.

La cisaille de *Liston* et la scie à chaînette conviennent également très-bien pour pratiquer cette section.

L'opération est dès à présent terminée, s'il ne s'est agi que d'extirper une portion de côte malade; elle ne donne jamais lieu sur le vivant qu'à une perte de sang insignifiante. D'autres fois on fait suivre l'enlèvement du fragment costal de l'ouverture de la cavité pleurale : la résection n'est alors que le premier temps de l'opération de l'empyème. Après la résection simple, on pourra, après avoir tari tout écoulement de sang, refermer complètement la plaie par la suture; dans les cas moins sûrs on fixerait un drain dans l'angle postérieur de la plaie.

TROISIÈME CHAPITRE.

Résection du membre supérieur.

1. Résection de la clavicule.

Anatomie topographique.

La clavicule est interposée à la façon d'un arc-boutant entre le thorax et l'épaule. Dans son tiers externe confinant à l'acromion, elle est aplatie de haut en bas, et décrit une courbure à convexité dirigée en arrière; dans ses deux tiers internes elle est arrondie, et convexe en sens opposé. Son extrémité interne s'unit à la petite échancrure articulaire de l'angle de la poignée sternale en formant l'articulation sterno-claviculaire. Cette articulation est partagée en deux cavités séparées par un ménisque interarticulaire; la capsule dont elle est pourvue est très-mince, surtout à la paroi antérieure, mais elle est renforcée en avant par le ligament sterno-claviculaire et en haut par le ligament interclaviculaire. Ce dernier ligament se rend d'une clavicule

à l'autre en longeant la fourchette du sternum. La face inférieure de l'extrémité sternale de la clavicule est en outre réunie à la première côte par le solide ligament costo-claviculaire.

L'articulation acromio-claviculaire, qui est également munie d'un cartilage interarticulaire, est renforcée de son côté par le ligament acromio-claviculaire; de plus toute l'extrémité acromiale de la clavicule est solidement rattachée à l'apophyse coracoïde par le ligament coraco-claviculaire.

La clavicule est revêtue d'un périoste assez épais qui se laisse décoller de l'os sans la moindre difficulté.

L'extrémité sternale de la clavicule donne insertion par son bord supérieur au muscle sterno-cleido-mastoïdien et par son bord inférieur au muscle grand pectoral; du bord supérieur de l'extrémité acromiale naît le muscle trapèze, et du bord inférieur le muscle deltoïde; enfin le muscle sous-clavier s'insère à la face inférieure de la partie moyenne du corps de l'os.

La clavicule n'est recouverte à sa face antérieure que par la peau mince et mobile de la région et par le tissu cellulaire sous-cutané dans lequel est logé le muscle peaucier. Au-devant de l'os courent les nerfs sus-claviculaires du plexus cervical ainsi que des petites branches veineuses qui relient la jugulaire externe à la veine céphalique.

Pour ce qui a trait aux rapports de l'artère et de la veine innominée avec la face postérieure de l'articulation sterno-claviculaire, voyez p. 29. Voir également p. 40 et 45, le trajet suivi par les vaisseaux sous-claviers et par le plexus brachial en arrière du corps de l'os. L'artère sus-scapulaire longe la face postérieure de la clavicule mais en est suffisamment éloignée pour qu'on puisse toujours la ménager au cours des opérations.

La face antérieure de la clavicule se laisse facilement explorer sur toute son étendue. Lorsqu'on repousse l'épaule en arrière, on reconnaît l'articulation sterno-claviculaire à la saillie que fait alors en avant la tête articulaire de la clavicule; enfin en palpant avec soin l'acromion et l'extrémité acromiale de la clavicule, on parvient également à s'assurer du siége de l'articulation acromio-claviculaire.

Résection.

Le sujet est étendu sur le dos, un billot glissé sous le tronc, pour faire basculer légèrement l'épaule en arrière.

A. Résection dans la continuité.

Une incision parallèle au grand axe de la clavicule et d'une longueur en rapport avec l'étendue de la résection, divise à la partie moyenne de l'os les téguments et le périoste; sur chacune de ses extrémités tombe en outre une petite incision perpendiculaire. A l'aide de la rugine on décortique prudemment l'os sur tout son pourtour, puis dans chaque angle de la plaie on le sectionne au devant de l'élévatoire glissé par dessous pour protéger les parties sous-jacentes. La scie à chainette convient également très bien pour pratiquer cette section.

B. Résection dans la contiguité.

I. Résection de l'extrémité acromiale.

Une incision qui pénètre d'emblée jusqu'à l'os, part de l'acromion et suit la face antérieure de l'extrémité externe de la clavicule jusqu'un peu au-delà de l'apophyse coracoïde. A l'aide de la rugine on détache ensuite le périoste aussi loin qu'il est possible. On parvient dès lors à enfoncer l'élévatoire en dedans de l'apophyse coracoïde entre la face postérieure de l'os et le périoste détaché, puis à sectionner la clavicule comme il a été dit plus haut. Une petite