incision transversale ouvre l'articulation acromio-claviculaire, et l'os devenu désormais mobile est saisi dans les mors d'un davier à résection, puis complètement séparé de sa gaine périostée au moyen de l'élévatoire et du scalpel boutonné.

2. Résection de l'extrémité sternale.

Une incision parallèle au grand axe de l'os et d'une étendue proportionnée à la longueur du segment à réséquer, est conduite à la face antérieure de l'extrémité sternale de la clavicule jusque sur l'articulation sterno-claviculaire; sur l'extrémité interne de cette incision tombe en outre une petite incision verticale. On décolle le périoste, et dans l'angle externe de la plaie, on scie l'os au devant de l'élévatoire préalablement enfoncé entre sa face postérieure et le périoste. On incise la paroi antérieure de la capsule articulaire, on saisit dans un davier à résection le bout externe du fragment interne, et l'attirant légèrement au dehors, avec l'élévatoire et le scalpel boutonné on en détache les parties molles encore adhérentes à la face inférieure et à la face postérieure, en même temps qu'on divise la paroi capsulaire postérieure. Pendant ce temps de l'opération le tranchant du couteau et la pointe de l'élévatoire ne doivent pas quitter l'os un seul instant.

3. Résection totale de la clavicule.

L'incision va de l'acromion au sternum en suivant la face antérieure de la clavicule; à chacune de ses extrémités on ajoute en cas de besoin une petite incision verticale. La dénudation de l'os s'effectue comme dans la résection partielle. On scie l'os en son milieu au devant de l'élévatoire, et on extirpe ensuite chaque fragment séparément de la même manière que plus haut.

II. Résection de l'omoplate.

Anatomie topographique.

L'omoplate est un os pair, triangulaire, qui s'étend sur la face postérieure du thorax depuis la 2e jusqu'à la 7e côte. Il est très mobile sur les côtes sous-jacentes et n'est à proprement parler fixé au thorax que par les nombreux muscles auxquels il donne insertion, la clavicule ne faisant que le maintenir à la distance voulue du sternum. Sa face antérieure tournée vers le thorax, est recouverte par le muscle sous-scapulaire qui s'y insère largement. Sur sa face postérieure s'élève une volumineuse apophyse, l'épine de l'omoplate, qui est très-facile à explorer sur toute son étendue et qui monte obliquement en haut et en dehors vers le sommet de l'épaule. Cette épine divise la face postérieure de l'omoplate en deux portions inégales qu'on désigne sous le nom de fosse sus-épineuse et de fosse sous-épineuse. L'une et l'autre fosses sont complètement remplies par les muscles de mêmes noms.

Des trois bords de l'omoplate, l'externe ou axillaire est le plus épais; il donne insertion dans ses deux tiers supérieurs au muscle petit rond, et plus bas près de l'angle inférieur de l'omoplate au muscle grand rond; il se termine en haut dans le col de l'omoplate, lequel supporte la cavité glénoïde qui sert de cavité de réception à la tête humérale (voir pour cette articulation p. 102). Au bord inférieur du col de l'omoplate s'insère le long chef du triceps, à son bord supérieur celui du biceps brachial.

Le bord interne ou spinal, de beaucoup plus mince que le précédent, donne attache aux muscles grand et petit rhomboïde ainsi qu'à l'angulaire de l'omoplate; l'arête antérieure de ce bord est toute entière occupée par l'insertion du muscle grand dentelé qui est interposé entre le thorax et l'omoplate.

Le bord supérieur, le plus court des trois, présente en dehors une petite échancrure, échancrure scapulaire ou coracoïdienne, sur laquelle le ligament transverse est jeté comme un pont. En dedans de cette échancrure naît le muscle omo-hyoïdien. Le bord supérieur se termine en dehors dans l'apophyse coracoïde qui s'avance sous la clavicule en venant faire saillie à la partie antérieure de l'épaule : à cette apophyse s'insèrent le court chef du biceps, le coraco-brachial et le petit pectoral.

L'épine de l'omoplate, qui s'élève à la face postérieure de l'os, se continue en haut et en dehors avec l'acromion, lequel s'articule avec la clavicule de la façon décrite p. 247. Au bord supérieur de cette épine s'insère le muscle trapèze, à son bord inférieur le muscle deltoïde. Les sommets de l'acromion et de l'apophyse coracoïde sont réunis entre eux par le ligament coraco-acromial; le ligament coraco-claviculaire relie en outre l'apophyse coracoïde à la face inférieure de la clavicule.

L'omoplate est entouré d'un réseau artériel très-riche à la formation duquel prennent surtout part l'artère sus-scapulaire ou scapulaire transversale et la circonflexe de l'épaule. Le premier de ces deux vaisseaux naît de la portion cervicale de la sous-clavière et gagne la fosse sus-épineuse en traversant l'échancrure coracoïdienne; elle contourne ensuite le bord antérieur de l'épine de l'omoplate et arrive ainsi dans la fosse sous-épineuse.

L'artère cervicale transverse, qui naît également de la portion cervicale de la sous-clavière, se termine sous le nom de scapulaire dorsale le long du bord interne ou spinal de l'omoplate. L'axillaire, elle aussi, fournit deux ou trois branches à ce réseau; elles courent à la face antérieure du muscle sous-scapulaire et ont reçu le nom d'artères sous-scapulaires; la plus forte de ces branches, qui est en même temps la plus inférieure, contourne le bord externe de l'omoplate en passant sous l'insertion du long chef du triceps, et se distribue à la face postérieure de cet os sous le nom de circonflexe de l'épaule. Toutes ces artères s'anastomosent fréquemment entre elles. Un réseau de fines artérioles enveloppe également l'acromion; il est formé par des branches venant de la sus-scapulaire, des circonflexes humérales antérieure et postérieure, ainsi que de l'acromiale branche de l'axillaire.

Résection.

On peut réséquer soit l'omoplate tout entier (extirpation) soit seulement une partie de cet os. Sauf dans les cas où l'on intervient pour une tumeur de mauvaise nature, il est de règle de toujours opérer sur le vivant par la méthode sous-périostée.

Le sujet est couché sur le côté sain, de façon que l'épaule malade soit facilement accessible dans tous les sens; le bras correspondant à cette épaule est attiré en avant.

L'opérateur se tient vis-à-vis du dos du patient, l'aide prend place au côté opposé.

A. Résection totale ou extirpation de l'omoplate.

I. Sans conservation des muscles et du périoste.

Premier temps: Division de la peau.

Les incisions à lambeaux procurent seules une voie assez large pour l'ablation totale de l'omoplate. Elles dérivent toutes d'un type commun qui est représenté par une incision parallèle à l'épine de l'omoplate, sur laquelle tombent à angle plus ou moins aigu une ou plusieurs autres incisions.

a) Méthode de ***Syme*** (Fig. 167 *a b c d*).

On pratique sur la face postérieure de l'os une grande incision en T dont la branche transversale longe l'acromion et l'épine de l'omoplate et dont la branche perpendiculaire part de l'angle inférieur de l'os et monte verticalement en haut jusqu'à ce qu'elle rencontre l'incision précédente. Les deux lambeaux cutanés triangulaires *a b c* et *d b c* ainsi délimités, sont ensuite détachés des muscles sous-jacents, et rabattus vers leur base, l'un en dehors et l'autre en dedans.

b) Méthode de ***Velpeau.***

Une première incision court transversalement le long de l'épine et de l'acromion; une seconde part de l'extrémité interne de la précédente et descend en suivant le bord spinal de l'omoplate jusqu'au niveau de l'angle inférieur de celui-ci; une troisième incision, plus courte que les deux autres, se détache de l'extrémité externe de la première et se dirige verticalement en haut. Les deux lambeaux cutanés triangulaires ainsi formés sont disséqués en quelques longs traits de couteau et repliés vers leur base.

Fig. 167.

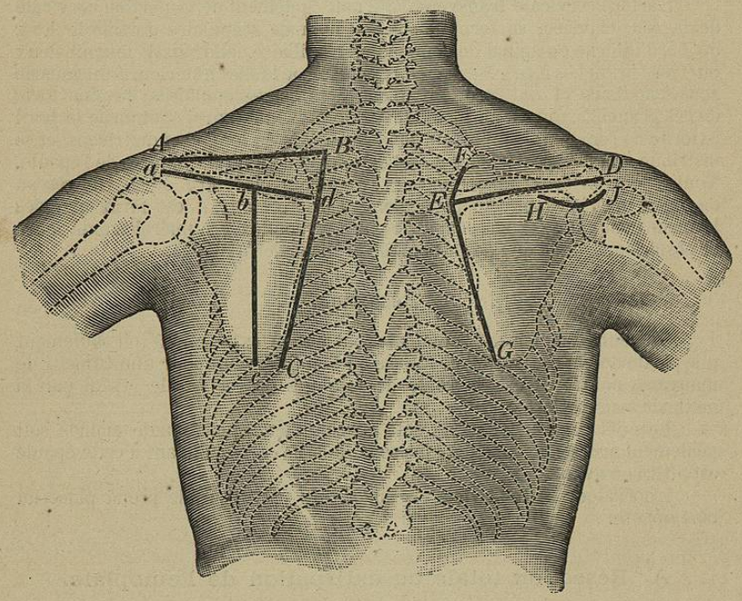

Incisions pour l'extirpation de l'omoplate.
a b c d. procédé de *Syme*; *A B C.* procédé de *v. Langenbeck*; *D E F G.* procédé d'*Ollier*; *H J.* Incision pour la résection de la cavité glénoïde.

c) Méthode de ***Ried.***

Ce chirurgien pratique une incision en forme d'H composée d'une branche transversale qui longe l'épine de l'omoplate, d'une branche verticale externe, assez courte, qui croise perpendiculairement l'acromion, d'une

branche verticale interne, plus longue que la précédente, qui suit exactement le bord spinal de l'omoplate. Ces incisions délimitent de la sorte deux lambeaux cutanés quadrangulaires qui sont détachés des muscles sous-jacents et rabattus l'un en haut l'autre en bas.

d) Méthode de ***Langenbeck*** (Fig. 167 *A B C*).

Deux incisions se rencontrant à angle droit, dont l'une suit le bord supérieur et l'autre le bord spinal de l'omoplate, délimitent un seul lambeau cutané triangulaire à base externe; ce lambeau est disséqué et rabattu au dehors.

e) *Sédillot* et ***Chassaignac.***

taillaient un lambeau semi-lunaire unique à base supérieure. Dans tous ces procédés les lambeaux doivent être purement tégumentaires; aucun muscle ne doit être atteint par leur dissection.

Deuxième temps: Section des attaches musculaires et désarticulation de l'omoplate.

On détache à longs traits de couteau, du bord interne de l'omoplate, l'insertion des muscles rhomboïdes et de l'angulaire, de l'acromion et de l'épine, celle du trapèze et du deltoïde, du bord supérieur, le muscle omo-hyoïdien, enfin du bord axillaire et de l'angle inférieur les muscles grand rond et petit rond.

Cela fait, pendant que la main gauche écarte du thorax le bord spinal de l'os, avec le couteau glissé à plat sous ce dernier on sépare de sa face antérieure le muscle grand dentelé et le sous-scapulaire. Une puissante incision en fer-à-cheval divise ensuite sur la tête humérale la capsule de l'articulation de l'épaule et l'insertion des muscles sus et sous-épineux à la grande tubérosité de l'humérus, une incision plus petite ouvre l'articulation acromio-claviculaire; l'os est alors luxé en dehors, ce qui permet d'aller couper par en bas la partie de la capsule non encore sectionnée, puis les attaches du biceps et du triceps au bord de la cavité glénoïde, puis enfin celles du petit pectoral et du coraco-brachial à l'apophyse coracoïde.

Troisième temps : Hémostase et réunion.

Le chirurgien qui possède bien son anatomie topographique et opère avec méthode, reconnait sans difficulté les trois principales artères arrivant à l'omoplate, déjà même au moment de la division des parties molles; il peut ainsi saisir dans des pinces hémostatiques et fermer sans retard: au niveau de l'angle supéro-interne la scapulaire dorsale, sur le ligament coracoïdien la sus-scapulaire, au bord inférieur du long chef du triceps la circonflexe de l'épaule. Même lorsqu'on opère sur le cadavre, on ne doit pas manquer de rechercher dans la plaie aux endroits indiqués les différents vaisseaux que nous venons de citer.

Après la résection terminée, les lambeaux détachés seront replacés dans leur position primitive et fixés par des points de suture. Un gros drain traversera toute la plaie depuis son angle supéro-externe jusqu'à son angle inférieur.

2. Résection totale de l'omoplate par la méthode sous-périostée, d'après *Ollier.*

Premier temps: Division de la peau (Fig. 167 *DEFG*).

Une première incision commençant à l'extrême pointe de l'acromion, divise la peau et le périoste le long de l'épine de l'omoplate et s'arrête au bord

spinal de l'os. Avec le couteau et l'élévatoire on détache sans retard de l'épine et de l'acromion l'insertion du trapèze et du deltoïde ainsi que le périoste. Sur l'extrémité interne de cette incision on en fait ensuite tomber deux autres, verticales, dont l'une descend le long du bord spinal de l'omoplate jusqu'au niveau de l'angle inférieur de cet os, dont l'autre monte le long de ce même bord jusqu'à hauteur de son angle supérieur : ces deux dernières incisions se rencontrent à angle obtus, et mettent à nu l'interstice qui sépare les muscles rhomboïdes des muscles sus et sous-épineux.

Deuxième temps : Dénudation de l'omoplate.

Avec la rugine et le couteau, on détache d'abord sous forme d'un lambeau triangulaire, les parties molles et le périoste qui recouvrent la fosse sous-épineuse; ce lambeau est rabattu vers le bord externe de l'os. On dénude de la même manière la fosse sus-épineuse et l'on en renverse le contenu en haut et en dehors. La dénudation de l'os doit surtout être faite avec soin au voisinage de l'échancrure coracoïdienne du bord supérieur.

Il reste alors à décoller les parties molles et le périoste qui tapissent la face inférieure de l'omoplate. On commence ce décollement au niveau de l'angle inférieur, et on le poursuit jusqu'au bord axillaire et jusqu'au col, pendant que de la main gauche on soulève progressivement l'os en haut et en dehors.

Troisième temps : Désarticulation de l'omoplate et destruction des liens coracoïdiens.

On divise d'abord avec le couteau la petite articulation acromio-claviculaire, puis pendant que la main gauche renverse fortement en haut et en dehors l'os dénudé, on sectionne de bas en haut la capsule articulaire et l'on détache les insertions des muscles à la cavité glénoïde ainsi qu'à la grande et à la petite tubérosité de l'humérus. Il reste encore à détruire les insertions des ligaments et des muscles à l'apophyse coracoïde. On y parvient surtout par la torsion de l'os, en s'aidant au besoin de la rugine et du couteau. Ce dernier temps de l'opération est sans contredit le plus laborieux; on peut néanmoins le faciliter beaucoup en sciant l'apophyse coracoïde.

Quatrième temps : Réunion

comme après l'extirpation par la méthode sus-périostée.

B. Résection partielle de l'omoplate.

1. Amputation de l'omoplate.

Elle se pratique entièrement d'après les données de l'extirpation totale de cet os; seulement au lieu de désarticuler celui-ci comme il a été dit, on se borne à le scier au niveau de son col; on scie de même l'acromion et l'apophyse coracoïde, ou bien on énuclée ces apophyses des parties molles qui les recouvrent.

2. Résection de l'épine de l'omoplate et de l'acromion.

Une simple incision longitudinale conduite parallèlement à la saillie osseuse en question suffit pour cette résection.

3. Résection d'un angle de l'omoplate.

Une incision en forme de crochet mettra à nu la partie à réséquer.

III. Résection de l'épaule.

Anatomie topographique.

Voir : articulation scapulo-humérale, p. 102 (Fig. 168).

Résection.

Sur le vivant, la résection partielle, bornée à la décapitation de l'humérus, suffit généralement à la guérison complète des traumatismes et des inflammations qui atteignent l'articulation scapulo-humérale. La cavité glénoïde de l'omoplate est donc habituellement épargnée, à moins toutefois qu'elle ne soit également le siège de lésions très étendues. Le plus souvent cette cavité est saine, ou ne présente que des foyers inflammatoires circonscrits, qu'on parvient facilement à extirper à l'aide de la cuiller tranchante.

Fig. 168.

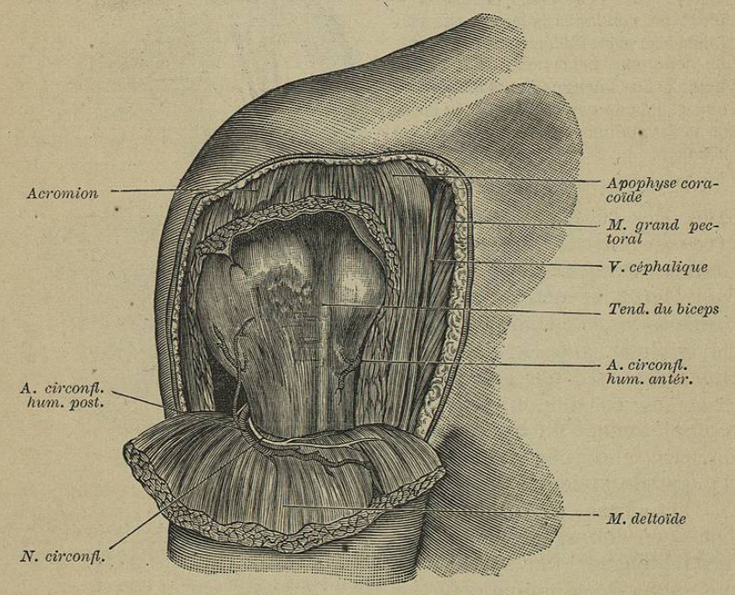

Articulation de l'épaule vue par sa face antéro-externe.

Le sujet est couché sur le dos, l'épaule un peu relevée à l'aide d'un billot ou d'un coussin; le bras est étendu le long de la paroi latérale du thorax, l'avant-bras plié à angle droit repose sur le ventre.

L'opérateur se tient au côté du sujet, l'assistant derrière l'épaule malade.

A. Décapitation de l'humérus.

I. Méthode ancienne ou sus-périostée — incision longitudinale antérieure de *v. Langenbeck* (Fig. 169 *aa*).

Premier temps : Division des parties molles et dénudation de la tête humérale.

Une incision qui part du bord antérieur de l'acromion, et descend dans la direction du grand axe de l'humérus, sur une étendue de 6 à 10 centim., divise d'emblée la peau et les faisceaux du deltoïde en mettant à nu la capsule articulaire et la coulisse bicipitale de l'humérus.

Cette incision atteint forcément l'artère circonflexe humérale et le nerf axillaire qui l'accompagne, d'où paralysie de la partie antérieure du deltoïde ; on peut éviter cet inconvénient en rendant la plaie moins profonde à sa partie inférieure : la pointe du couteau n'arrivant pas alors jusqu'à l'os épargne les organes précités, mais en revanche la voie créée de cette manière est nécessairement rétrécie.

Fig. 169.

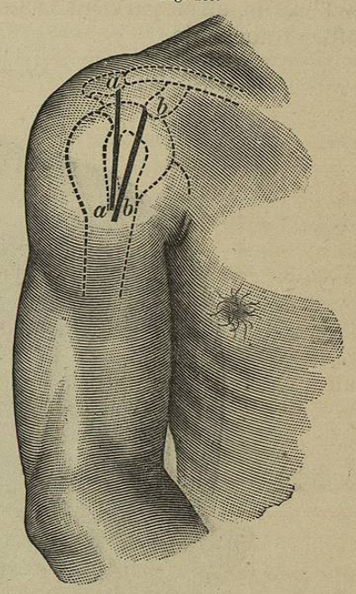

Incisions pour la résection de la tête de l'humérus.
aa. incision de *v. Langenbeck*;
bb. incision d'*Ollier* et *C. Hueter*.

Pendant que l'aide rétracte avec des crochets les deux lèvres de la plaie, on ouvre ensuite la gaine fibreuse du tendon bicipital entre les deux tubérosités, puis faisant glisser le couteau, avec le dos de la lame reposant sur l'os, tout le long de ce tendon, on fend complètement de bas en haut, la gaine tendineuse ainsi que la capsule articulaire.

Le bras est légèrement tordu en dehors, le tendon bicipital chargé sur un rétracteur est attiré du même côté ; à l'aide d'une puissante incision curviligne partant de la fente capsulaire et cernant le bord libre de la petite tubérosité de l'humérus, on divise alors l'insertion de la capsule et du sous-scapulaire à cette tubérosité.

Le tendon du biceps est reporté au delà de la petite tubérosité vers le creux axillaire, le bras lentement replacé en rotation interne. Pendant cette rotation même, on circonscrit le bord

libre de la grande tubérosité par une seconde incision courbe en tout semblable à la précédente, commencée comme elle au niveau de la coulisse, et qui divise à la fois l'insertion de la capsule et celles des muscles sus-épineux, sous-épineux, et petit rond.

Deuxième temps : Luxation de la tête humérale et décapitation de l'humérus.

On presse fortement sur l'extrémité inférieure de l'humérus et la tête s'échappe hors de la plaie ; on coupe alors l'insertion postérieure de la capsule, puis saisissant la tête dans la main gauche ou dans les mors d'un davier à résection, on l'abat avec la petite scie à main, pendant que l'assistant protège les parties molles au moyen d'élévatoires glissés transversalement en arrière de l'os.

La hauteur à laquelle doit se faire la section de l'humérus varie naturellement d'après l'étendue de la lésion qui a nécessité la résection. La règle est de ne retrancher de l'os que le plus petit segment possible, et pour ce faire on est souvent autorisé à donner au trait de scie une direction oblique par rapport au grand axe de l'os. Chaque fois qu'on opère sur de très-jeunes sujets, on ne doit pas perdre de vue que la croissance ultérieure du membre est liée à la conservation de l'épiphyse supérieure de l'humérus.

Troisième temps : Hémostase et réunion.

La division des deux circonflexes humérales produit seule une hémorragie assez conséquente ; on recherchera ces artères au niveau du col chirurgical et on les étreindra par une ligature ordinaire ou dans une ligature médiate. Sur le vivant, on aura en outre à lier quelques artères musculaires.

Si la plaie doit être ensuite fermée par la suture, on fera bien de pratiquer une petite contre-ouverture au bord postérieur du muscle deltoïde ; un drain de moyenne grandeur introduit par cette contre-ouverture traversera toute la cavité de la plaie, et ressortira par son angle inférieur.

2. Résection sous-périostée de la tête humérale — incision longitudinale antérieure de *v. Langenbeck* (Fig. 169 *aa*).

Premier temps : Division des parties molles et décortication de la tête humérale.

L'incision des parties molles commence, de même que dans la résection sus-périostée, au bord antérieur de l'acromion et descend de là verticalement en bas, en pénétrant d'emblée à travers les faisceaux du deltoïde jusque sur le périoste. Celui-ci

est alors incisé le long du bord externe, puis du bord interne de la gaine tendineuse du long chef du biceps. Tout en tordant l'humérus en dehors, on insinue ensuite l'élévatoire sous la lèvre interne de la plaie périostée, et on décolle, en commençant par le bas, l'insertion tendineuse et le périoste qui recouvrent la petite tubérosité. Le tendon du biceps est détaché de la coulisse bicipitale et attiré en arrière de la tête humérale; puis, pendant qu'on reporte lentement le bras en rotation interne, on décortique à son tour la grande tubérosité.

Sur le cadavre, cette dénudation des tubercules n'est pas sans présenter de grandes difficultés provenant de l'adhérence intime du périoste aux os sous-jacents; aussi est-on souvent contraint de s'aider du couteau à résection, avec lequel on doit alors inciser toujours dans la direction de l'os. Ce temps de l'opération devient par contre beaucoup plus facile sur le vivant en raison de l'épaisissement habituel du périoste à la suite de l'inflammation préexistante. Dans tous les cas, le plus sûr moyen de conserver intacts les insertions musculaires et le périoste, c'est de faire sauter à l'aide du ciseau et du marteau les lamelles corticales de l'humérus qui leur servent d'attache.

Dès que par une dénudation suffisamment étendue des tubérosités, on a ainsi obtenu deux lambeaux périostés ne faisant qu'un avec la capsule articulaire, on ouvre celle-ci par une incision longitudinale partant de la coulisse bicipitale, et remontant assez haut pour que la tête articulaire puisse se luxer en avant entre les deux lèvres de la plaie. D'un dernier trait de couteau pénétrant jusque dans l'os, on divise à l'intérieur de la jointure même, l'insertion de la capsule au pourtour inférieur de la tête de l'humérus, et cette fois encore on pratique à ce niveau le décollement du périoste.

Deuxième et troisième temps : Décapitation et réunion comme dans la résection par la méthode ancienne ou sus-périostée.

3. Résection sous-périostée de la tête humérale — incision antérieure oblique de *Ollier* et *C. Hueter* (Fig. 169 *bb*).

Dans le but d'épargner complètement le muscle deltoïde et le nerf circonflexe, *Ollier* et *C. Hueter* reportent l'incision extérieure tout-à-fait en dedans et en avant.

Ils appliquent le couteau, avec le tranchant tourné vers la tête humérale, à hauteur du bord inférieur de la clavicule immédiatement en dehors de l'apophyse coracoïde, et l'enfonçant à travers la peau et les fibres les plus antérieures du deltoïde directement jusque sur l'os, ils le conduisent obliquement en bas et en dehors jusqu'en dessous de la petite tubérosité.

Cette dernière, que cette incision met à découvert dans la plaie, est tout d'abord dépouillée de son périoste, puis vient le tour de la grande tubérosité qu'on parvient également à décortiquer en faisant porter le bras dans la rotation interne de plus en plus accusée.

La dénudation sous-périostée et au besoin sous-corticale de la tête humérale, ainsi que la section de cette dernière, s'exécutent soit de la même manière que dans l'opération précédente, soit de la façon suivante préconisée par *C. Hueter* : à l'aide de la rugine et du crochet d'*Ollier* (Fig. 153 *b*, p. 211), pénétrant à travers la fente périostée, on commence par décoller, sous forme d'anneau, le périoste uni aux parties molles qui recouvrent le col chirurgical de l'humérus, puis, pendant que l'élévatoire protège ces parties, avec la petite scie cultellaire on sectionne l'os à 1 centim. environ en dessous du rebord inférieur de la surface articulaire. Une fois sectionnée, l'extrémité articulaire est saisie dans les mors d'un davier à résection, puis tordue en dehors, pour permettre à la rugine de poursuivre le décollement du périoste à la face interne de l'os jusque contre la capsule. On ouvre cette dernière à sa partie la plus inférieure et la plus interne, et l'on fait saillir la tête hors de la capsule; alors seulement a lieu la dénudation des tubérosités.

Ce procédé de la section de l'os, précédant sa dénudation intra-capsulaire, avait déjà été recommandé autrefois par *Chassaignac* et plusieurs autres chirurgiens. On y recourra de préférence sur le vivant chaque fois que la tête humérale présentera des lésions très étendues.

Tous les autres temps de l'opération s'accomplissent absolument de la même façon que dans le procédé de résection sous-périostée de *v. Langenbeck*.

Après une résection sous-périostée et sous-corticale bien exécutée, périoste, insertions musculaires et capsule restent en parfaite continuité, et ne forment ensemble qu'une seule gaine capsulo-périostée qui adhère en haut au pourtour de la cavité glénoïde de l'omoplate; de cette façon les muscles ne se rétractent pas, et le tronçon restant de l'humérus ne peut basculer en dedans et se placer sous l'apophyse coracoïde.

Lorsqu'il y a possibilité de réséquer dans l'épaisseur même des tubérosités (le résultat est toujours alors infiniment meilleur), on pratique encore le décollement intra-capsulaire des insertions musculaires en veillant avec soin à ce que celles-ci ne soient pas coupées transversalement, mais restent en parfaite continuité avec l'os. On abat ensuite la tête à l'aide de la petite scie à main agissant sur place. Parfois enfin, avec le ciseau et le marteau, on réussit à enlever la tête sous forme d'un coin