osseux à base supérieure, qu'on extrait d'entre les tubérosités en conservant ainsi toutes les insertions musculaires.

Dans les cas d'affection tuberculeuse de l'articulation, il faudra, sitôt la décapitation terminée, extirper soigneusement avec des pinces et des ciseaux toutes les parties malades de la synoviale. On n'oubliera donc pas d'inspecter le cul-de-sac formé par la capsule à la face interne du col de l'omoplate, ainsi que la bourse muqueuse voisine sous-scapulaire; si l'on n'avait que difficilement accès dans ce recessus, on pourrait même élargir sa voie en abattant avec le ciseau le bord interne de la cavité glénoïde. Cette dernière sera à son tour soigneusement examinée pour voir si elle n'est pas le siége de quelques foyers morbides qu'il faudrait enlever avec la curette.

Lorsque la simple incision longitudinale pratiquée à la face antérieure de l'épaule ne permet pas de voir suffisamment dans tous les recoins de la cavité articulaire, on peut alors faire tomber sur son extrémité supérieure une seconde incision qui se porte transversalement en dehors à 1 centimètre en dessous de l'acromion, et délimite avec la première un lambeau triangulaire à la fois cutané et musculaire, qu'on détache de la capsule sous-jacente. Une fois l'opération terminée, le lambeau est remis en place et fixé par une suture musculaire aussi parfaite que possible.

B. Résection de la cavité glénoïde de l'omoplate.

(Fig. 167 *HJ*).

Méthode de *M. Perrin* et *Esmarch* : Une incision curviligne, qui commence à un travers de doigt au devant du bec de l'acromion, et qui se porte en arrière le long du bord inférieur de cette apophyse sur une étendue de 10 centim. environ, divise d'emblée la peau et l'insertion du deltoïde à l'acromion, en découvrant par en haut la paroi postérieure de la capsule.

Entre les tendons des muscles sus-épineux et sous-épineux, on fend ensuite la capsule de haut en bas, jusqu'au milieu de la grande tubérosité, en divisant avec elle les parties molles (peau et deltoïde) qui la recouvrent.

Dans le prolongement de la fente capsulaire on incise le périoste sur le col de l'omoplate, puis avec le couteau et la rugine on le détache circulairement de l'os en le maintenant en continuité avec la capsule et le tendon du biceps. Il ne reste plus alors qu'à scier le col de l'omoplate à l'aide de la petite scie cultellaire. Sur le vivant un drain sera fixé dans l'angle inférieur de la plaie, puis la partie restante de celle-ci fermée par la suture.

IV. Résection du corps de l'humérus.

Anatomie topographique: voir p. 108.

Résection.

Toutes les résections portant sur le corps de l'humérus se pratiquent par la méthode sous-périostée.

L'os n'est superficiellement situé qu'au niveau du sillon

bicipital externe, et là seulement on peut facilement l'atteindre sans léser aucun organe important. On ne doit pourtant pas oublier que le nerf radial et l'artère humérale profonde sont enroulés en spirale autour de la diaphyse humérale : l'endroit où le nerf apparaît au bord externe de l'os se trouve à égale distance de l'insertion du deltoïde à l'humérus et de l'épicondyle. On tiendra compte également de la présence dans ce sillon de la veine céphalique, qui se rend au bord antérieur du deltoïde, en montant à la face externe de l'aponévrose le long du bord externe du muscle biceps.

Pour ces différentes raisons l'incision longitudinale qu'on pratique dans le sillon bicipital externe, ne pénétrera pas d'emblée jusqu'à l'os, mais divisera plutôt couche par couche les différentes parties molles. Dans le fond de cette incision, après avoir fait rétracter le triceps en arrière, le brachial antérieur et le biceps en avant, on fendra le périoste dans le sens de la longueur de l'os, pendant qu'un aide rétractera prudemment en arrière le nerf radial préalablement chargé sur un crochet mousse. A travers la fente périostée on engagera ensuite la pointe de l'élévatoire, avec lequel on décollera le périoste sur tout le pourtour du segment diaphysaire à enlever, puis tout en s'aidant du même élévatoire pour protéger les parties molles, avec la petite scie cultellaire on réséquera finalement le tronçon osseux dénudé.

Les deux extrémités de l'os seront ensuite rapprochées l'une de l'autre, et au besoin même réunies par la suture osseuse (v. p. 214); un drain enfoncé jusque contre l'os ressortira par l'angle inférieur de la plaie; celle-ci sera ensuite suturée dans tout le restant de sa longueur.

A condition de toujours ménager avec le plus grand soin le nerf radial, on peut, en cas de besoin, réséquer toute la moitié supérieure de l'humérus en prolongeant l'incision précitée le long du bord postérieur du muscle deltoïde; pour réséquer la moitié inférieure de cet os on ferait descendre cette même incision entre le triceps et le long supinateur jusqu'à hauteur de l'épicondyle. Enfin, toujours de la même façon, on pratiquerait l'extirpation totale de l'humérus en sciant d'abord l'os en son milieu, puis en extirpant chaque moitié isolément.

V. Résection du coude.

Anatomie topographique: voir p. 111 (Fig. 170).

Résection.

C'est précisément dans la résection du coude que la méthode sous-périostée fait le mieux valoir les avantages incontestables

qu'elle présente sur la méthode ancienne ou sus-périostée; aussi l'emploie-t-on toujours ici à l'exclusion de cette dernière. Même dans les cas d'intervention pour inflammation fongueuse de l'articulation, la résection sous périostée suivie de l'excision de la synoviale malade se montre encore beaucoup supérieure à l'autre et doit par conséquent lui être préférée. Afin de n'altérer qu'au minimum la continuité du périoste, de la capsule, des

Fig. 170.

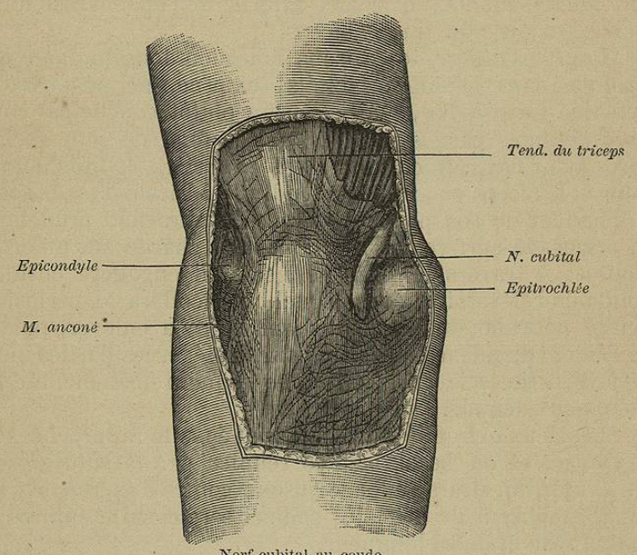

Nerf cubital au coude.

insertions tendineuses et de l'aponévrose, on n'emploiera comme incisions extérieures qu'une ou deux incisions simples, pratiquées autant que possible dans le sens de la longueur du membre; même dans les cas les plus difficiles, ces incisions, un peu agrandies au besoin, nous permettront toujours d'atteindre notre but; les anciennes incisions composées en T, en H, en V et les incisions curvilignes sont donc aujourd'hui justement abandonnées.

L'articulation n'est facilement accessible qu'en arrière et sur les côtés; en l'attaquant par sa face antérieure on s'exposerait à blesser les organes importants qu'on rencontre au pli du coude: il faudra dans tous les cas tenir bien compte de la présence du nerf cubital dans la gouttière osseuse qui se trouve à la face postérieure de l'épitrochlée (voir fig. 170). La résection peut porter à la fois sur les trois os qui concourent à la formation de l'articulation : résection totale du coude; d'autres fois

elle est seulement partielle et n'intéresse qu'un ou deux de ces mêmes os.

A. Résection totale du coude.

I. Résection sous-périostée du coude d'après *v. Langenbeck* — incision longitudinale postérieure (Fig. 171 *A*).

Le sujet est couché sur le dos, mais en même temps un peu incliné latéralement, de manière à relever légèrement le côté sur lequel on opère. L'assistant fixe le bras et l'avant-bras, et présente à l'opérateur la face dorsale du coude.

L'hémorragie produite par la division des branches artérielles du réseau articulaire, sans être des plus considérables, l'est pourtant toujours assez pour gêner le chirurgien dans l'exécution de son opération. L'assistant qui fixe le bras fera donc bien de comprimer en même temps l'artère brachiale contre le corps de l'humérus. *Langenbeck* recourt même à l'ischémie artificielle d'*Esmarch*; mais dans les cas d'inflammation fongueuse, cette ischémie nous expose à ne pas savoir distinguer facilement le tissu sain d'avec les granulations fongueuses vides de sang. Avant de commencer l'opération, on déterminera par la palpation des saillies osseuses le siége exact de l'interligne articulaire.

Premier temps : Incision longitudinale sur la face postérieure de l'olécrâne et de l'humérus; dénudation sous-périostée de la partie interne de l'articulation.

Sur la face dorsale du coude on pratique une incision longitudinale, mesurant 8 à 10 centim. d'étendue, et dont le milieu correspond à l'interligne articulaire; cette incision siége un peu en dedans de la ligne médiane de la face postérieure de l'olécrâne et pénètre d'emblée jusqu'à ce dernier et jusqu'à l'humérus.

Fig. 171.

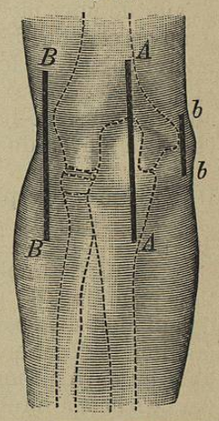

AA. Incision longitudinale postérieure de *v. Langenbeck*, pour la résection du coude;
BB, *bb* Incisions latérales de *C. Hueter* pour cette même résection.

D'après *C. Hueter*, l'incision ne doit arriver sur l'os qu'au niveau de l'olécrâne; plus haut elle doit seulement mettre à nu le tendon du triceps : pour fendre ensuite celui-ci très-nettement, au bord supérieur de l'olécrâne, on enfonce le couteau, avec le tranchant regardant en haut, directement jusque sur l'humérus, et dès que sa pointe a heurté l'os on la pousse en arrière du muscle jusqu'à hauteur de l'angle supérieur de la plaie; en redressant alors le manche de l'instrument on fend le triceps dans le sens de sa longueur.

Avec des pinces à dents de souris, et avec le couteau coupant

tout le temps vers l'os et dans le sens de la longueur de la plaie, on détache ensuite et on reporte vers le bord cubital de la jointure toutes les parties molles, périoste et capsule compris, qui se trouvent en dedans de l'incision tégumentaire : on doit surtout bien veiller à ce que le tendon du triceps reste en parfaite continuité avec le périoste olécrânien, l'aponévrose et la peau. Le couteau ne doit pas quitter l'os un seul instant, de crainte qu'il n'atteigne le nerf cubital dans sa gouttière de la face postérieure de l'épitrochlée. Le moyen suivant met plus sûrement encore ce nerf à l'abri de toute lésion : avec l'ongle du pouce ou de l'index, précédant le couteau dans le fond de la plaie, et rasant la surface de l'os, on éloigne de l'instrument les parties molles à détacher en les refoulant progressivement vers le bord interne de l'articulation. En procédant de cette manière, il peut même se faire que le nerf passe complètement inaperçu. En raison de l'adhérence intime du périoste aux os de cette jointure, on ne fait guère servir l'élévatoire à la décortication de ces derniers. Chez l'enfant on réussit à peler pour ainsi dire les os avec le couteau, c'est-à-dire à en détacher les lamelles corticales superficielles conjointement avec le périoste.

Dès que la dénudation des os a atteint l'épitrochlée, on dit à l'aide de plier modérément le coude, puis par une incision en demi-cercle, on détache de cette saillie osseuse le ligament latéral interne et les insertions musculaires en continuité avec le périoste. Mieux vaut pourtant, pour bien conserver ces attaches musculo-ligamenteuses, faire sauter avec elles l'épitrochlée au moyen du ciseau et du marteau.

Deuxième temps : Dénudation sous-périostée de la partie externe de l'articulation.

Les parties molles détachées étant replacées dans leur position primitive, on pratique de la même manière que tantôt la dénudation sous-périostée du segment externe de l'article; pour faciliter le décollement des tissus, un aide les soulève et les tend au moyen d'un rétracteur mousse construit sur le modèle des crochets à strabisme. On s'appliquera particulièrement ici à détacher avec beaucoup de soin le muscle anconé de la face externe du cubitus, et à désinsérer convenablement le ligament latéral externe et les attaches musculaires de l'épicondyle. Pendant ce temps de l'opération, le tranchant du couteau devra toujours agir dans le sens de la longueur de l'os. Ici encore il sera préférable de se servir du ciseau et du marteau pour détacher tout en une fois, ligament latéral, insertions musculaires et saillie épicondylienne.

Troisième temps : Luxation des extrémités articulaires et section de ces extrémités.

On fléchit fortement l'avant-bras sur le bras, et l'extrémité de l'humérus s'échappe hors de la plaie; on la sectionne avec la petite scie à main, soit tout juste en dessous des saillies épitrochléenne et épicondylienne, soit dans l'épaisseur même de ces saillies. Sur le vivant, la hauteur à laquelle il faudra faire mordre la scie dépendra naturellement du degré d'extension de l'inflammation ou du traumatisme. Lorsque l'extrémité articulaire toute entière fera saillie hors de la plaie, on pourra en pratiquer la section à l'aide d'une scie ordinaire à arbre ou à feuille.

On luxera de même les extrémités supérieures des deux os de l'avant-bras après avoir détaché de l'apophyse coronoïde l'insertion du brachial antérieur; puis avec la petite scie cultellaire, on les réséquera à une hauteur variable d'après l'étendue de la lésion : d'une manière générale, on ne doit retrancher de chaque os que le plus petit segment possible.

Quatrième temps : Réunion de la plaie.

Il est rare qu'après l'opération on ait encore à fermer par la ligature l'une ou l'autre branche du réseau articulaire. Quant à l'hémorragie qui pourrait être causée par la division des branches musculaires du triceps, la suture suffit généralement à l'arrêter. Dans le fond de la cavité de résection on poussera un drain de moyen calibre qu'on fera ressortir par l'angle supérieur de la plaie : le membre supérieur devant ensuite être placé dans l'élévation, cet angle deviendra naturellement le point le plus déclive de la plaie. On achèvera de fermer celle-ci à l'aide de quelques points de sutures profondes embrassant toute l'épaisseur des parties molles.

2. Résection sous-périostée du coude d'après *C. Hueter* — deux incisions longitudinales latérales, dont une petite cubitale et une grande radiale, (Fig. 171 *BB*, *bb*).

Pour ménager complètement le tendon du triceps, *C. Hueter* reporte l'incision de résection sur le côté radial ou externe de la jointure. Le sujet est couché sur le dos, le bras écarté du tronc, reposant sur une petite table; l'assistant fixe le coude malade sur un billot, et en tourne le bord cubital vers l'opérateur qui se tient assis sur une chaise à côté de la petite table. Pour les autres préparatifs, voir ce qui a été dit pour 1.

Premier temps : Incision cubitale et désinsertion sous-périostée du ligament latéral interne et des attaches musculaires épitrochléennes.

Le long du bord antérieur de l'épitrochlée, on pratique

une incision de 2 centim. d'étendue qui met d'emblée l'os à découvert (Fig. 171 *bb)*. Le voisinage immédiat du nerf cubital fait qu'on doit éviter avec soin de tomber sur le bord postérieur de cette saillie. Avec un couteau à résection assez pointu et rasant l'os de très près, on détache ensuite de l'épitrochlée l'insertion du ligament latéral interne et celle des muscles fléchisseurs de la main, ou ce qui vaut mieux encore, on fait sauter au ciseau l'épitrochlée emportant ses attaches musculo-ligamenteuses.

Deuxième temps: Incision radiale et résection de la petite tête du radius.

Le coude repose maintenant sur le billot par son bord interne; son bord externe regarde donc directement en haut; l'opérateur va se placer au côté externe du bras. Le long du bord libre de l'épicondyle il pratique une incision de 8 à 10 centim. d'étendue, qui arrive en bas jusqu'en dessous de la petite tête du radius, et qui pénètre d'emblée jusque sur l'os (Fig. 171 *BB)*. Cette incision divise dans le sens de leur longueur, les muscles extenseurs qui recouvrent le pourtour postérieur de la tête du radius, ainsi que le ligament latéral externe; elle divise perpendiculairement le ligament annulaire du radius.

Le nerf radial siége en avant de l'incision et n'est donc nullement inquiété. Lorsque le bras est bien étendu, l'incision radiale est parfaitement rectiligne; si l'on vient à fléchir le coude, elle forme alors un angle ouvert en avant, plus ou moins aigu suivant le degré de flexion, et dont le sommet correspond à l'épicondyle.

Dans la fente périostée du radius on insinue la pointe d'un élévatoire avec lequel on décolle les parties molles qui recouvrent la face antérieure et la face postérieure de la tête de cet os; une fois celle-ci dénudée, on la sectionne sur place avec la petite scie cultellaire, en protégeant comme toujours les parties molles avec l'élévatoire; ce dernier instrument introduit entre les deux surfaces de section de l'os, fait ensuite basculer hors de la plaie la tête devenue libre.

Deuxième temps: Dénudation et luxation en dehors de l'extrémité de l'humérus; résection de cette extrémité.

Le bout de l'index enfoncé dans la plaie soulève en avant la paroi capsulaire antérieure. A l'aide du couteau agissant toujours parallèlement à l'os et dans la direction de celui-ci, on détache alors la paroi précitée et le périoste au niveau

de l'épicondyle. Le décollement capsulo-périosté ainsi amorcé avec le couteau, peut être ensuite poursuivi au moyen de l'élévatoire à la face antérieure de l'humérus, le coude ayant d'abord été modérément fléchi.

Le coude est redressé et la paroi capsulaire postérieure soulevée à son tour par l'extrémité de l'index introduit dans la plaie; puis, avec le couteau d'abord, et l'élévatoire ensuite, on détache comme tantôt la paroi de la capsule et le périoste au niveau de la face postérieure de l'humérus. On peut également, à l'aide du ciseau appliqué sur la face antérieure préalablement dénudée de l'épicondyle, faire sauter cette saillie osseuse conjointement avec ses attaches musculaires et ligamenteuses, puis avec l'élévatoire parfaire la dénudation sous-périostée de la face postérieure de l'humérus.

Dès ce moment un simple mouvement d'adduction imprimé à l'avant-bras suffit à faire saillir l'extrémité de l'humérus à travers la plaie radiale, et du même coup le nerf cubital abandonne lui-même sa gouttière osseuse en glissant par dessus l'épitrochlée. Avec la scie cultellaire ou bien avec la scie à arbre, on sectionne alors l'extrémité de l'humérus à hauteur des épicondyles.

La luxation de l'extrémité articulaire de l'humérus à travers la plaie radiale doit toujours être facile à produire; chaque fois qu'on éprouvera quelque résistance, on pourra être assuré que le décollement de la capsule n'a pas été bien exécuté. Il ne faudra en tous cas jamais vouloir vaincre cette résistance par la force, car on risquerait de voir la luxation se produire brusquement, et le périoste se décoller sur une grande étendue de la surface du corps de l'humérus.

Troisième temps : Décortication et résection de l'olécrâne.

L'assistant saisit l'avant-bras, et fait saillir l'olécrâne contre la lèvre antérieure de l'incision radiale; l'opérateur écarte lui-même l'autre lèvre, et par de petites incisions pénétrant chaque fois jusque dans l'os, il détache de l'olécrâne, en commençant par la pointe, le tendon du triceps uni au périoste et à l'aponévrose antibrachiale. Il désinsère ensuite le brachial antérieur de l'apophyse coronoïde, et scie transversalement l'extrémité articulaire du cubitus.

Si la résection a été pratiquée pour une inflammation fongueuse de l'articulation, il faudra terminer l'opération par l'extirpation de la synoviale malade à l'aide des pinces et des ciseaux de *Cooper*.

Quatrième temps: Drainage de la plaie et réunion.

L'hémostase se pratique comme dans le procédé de *Langenbeck*. On traverse ensuite la plaie avec un drain de moyen calibre qu'on fait ressortir par les deux plaies latérales, puis on ferme la plaie radiale à l'aide de sutures profondes réunissant également les muscles. *C. Hueter*, qui avait observé à différentes reprises la suppuration de la bourse muqueuse olécrânienne, drainait séparément cette bourse à travers une petite fente pratiquée dans les téguments de la face postérieure du coude. La perfection acquise aujourd'hui à la méthode antiseptique rend désormais cette précaution inutile.

Au moment où le malade sort de la narcose, il est facile de s'assurer de l'intégrité du nerf cubital par la conservation plus ou moins parfaite des mouvements des doigts (abduction et adduction des doigts, extension des phalanges terminales). Lorsqu'on opère sur le cadavre, on ne doit jamais négliger de rechercher après l'opération le nerf cubital dans la partie interne de la plaie.

3. Résection sous-périostée du coude d'après *Jeffray, Ollier* et *P. Vogt* — incision longitudinale bilatérale (Fig. 172).

Même position du sujet que précédemment.

Premier temps: Incision radiale le long du bord libre de l'épicondyle et de la tête du radius; résection de cette dernière.

Ce premier temps ne diffère en rien du temps correspondant de l'opération d'*Hueter* (voir plus haut).

Deuxième temps: Détachement au ciseau de l'épicondyle emportant les insertions du ligament latéral externe et des muscles extenseurs de la main; dénudation de l'humérus.

Le ciseau étant appliqué sur la face antérieure de l'épicondyle, d'un seul coup de maillet on fait sauter cette saillie osseuse et avec elle les insertions ligamenteuses et musculaires. Pendant que l'index de la main gauche introduit dans la plaie, soulève en avant la paroi capsulaire antérieure, on détache l'insertion de cette dernière à l'aide d'un couteau boutonné rasant l'os d'aussi près que possible; avec la rugine on décolle ensuite le périoste de la face antérieure de l'humérus, en ayant soin de ménager sa continuité avec la capsule. Capsule et périoste sont détachés de la même manière à la face postérieure de l'humérus.

Troisième temps : Incision cubitale le long de l'épitrochlée; abatage au ciseau de cette dernière et de ses insertions musculaires et ligamenteuses; achèvement de la dénudation de l'humérus.

L'incision interne part d'au-dessus de l'épitrochlée (se rappeler qu'à un travers de main au-dessus du coude le nerf cubital traverse la cloison intermusculaire interne pour se rendre à la face postérieure de l'épitrochlée), et descend sur une étendue de 6 centim. derrière le bord postérieur de cette apophyse. D'un coup de maillet l'épitrochlée est détachée et rabattue par devant, conjointement avec les insertions du ligament latéral interne et des muscles fléchisseurs de la main; puis, comme on l'a fait déjà du côté externe, on décolle l'insertion capsulaire, le périoste et toutes les parties molles qui recouvrent la partie interne de l'extrémité de l'humérus.

Fig. 172.

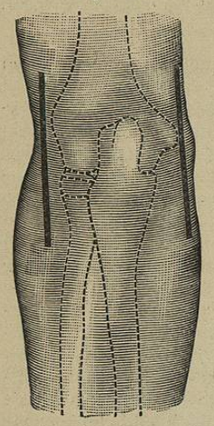

Incision bilatérale pour la résection du coude d'après *Jeffray, Ollier* et *P. Vogt*.

Quatrième temps: Section sur place de l'humérus; désinsertion au ciseau du tendon du triceps; section de l'olécrâne.

Avec l'élévatoire, sondant la plaie dans toute sa largeur, on s'assure encore une fois que l'extrémité inférieure de l'humérus est parfaitement dénudée sur ses deux faces. L'assistant soulève ensuite avec deux élévatoires ou deux anses de ruban les parties molles antérieures et postérieures, et l'opérateur, armé de la scie de *Langenbeck* ou de la scie à chaîne, sectionne transversalement l'humérus à hauteur de la ligne réunissant l'épitrochlée et l'épicondyle.

Pour terminer, on détache au ciseau et au marteau l'insertion du tendon du triceps unie aux lamelles corticales de la face postérieure de l'olécrâne, et l'on résèque la partie restante de cette dernière apophyse, soit avec la scie cultellaire, soit également au moyen du ciseau.

Cinquième temps: Drainage et réunion.

Un drain de moyen calibre traverse la plaie de part en part et ressort par les deux incisions latérales; celles-ci sont réunies par des points de sutures profondes.

* * *

Le procédé de résection du coude de *v. Langenbeck* est