le semi-lunaire et le pyramidal, puis avec un fin élévatoire glissé entre les surfaces articulaires on soulève un à un ces différents os hors de la plaie. L'os pisiforme doit être épargné, à moins qu'il ne soit également malade.

On a maintenant devant soi l'espace nécessaire pour pratiquer l'extraction des os de la seconde rangée. Le trapèze, qui est uni au métacarpien du pouce par une articulation fermée de toutes parts, doit être laissé en place toutes les fois qu'il est resté sain. Les trois autres os de la rangée inférieure — trapézoïde, grand os et os crochu — sont extirpés en bloc ou bien l'un après l'autre. Pour cela, avec le couteau et la rugine, on détruit d'abord l'articulation qui réunit le trapèze au trapézoïde, puis on se dirige horizontalement vers le bord cubital du poignet, en ouvrant successivement les différentes articulations carpo-métacarpiennes. Pendant ce temps de l'opération, on fixe les os en saisissant la tête du grand os entre les doigts de la main gauche, ou dans les mors d'un davier à résection.

Troisième temps: Résection du radius et du cubitus.

A l'aide du bistouri boutonné et de la rugine, on détache prudemment du radius et du cubitus, les ligaments latéraux unis au périoste; puis, fléchissant fortement la main, on fait saillir hors de la plaie les extrémités articulaires de ces deux os et on les abat au moyen de la scie. Au moment où l'on décolle l'insertion du ligament latéral externe, l'index gauche doit soigneusement protéger l'artère radiale contre toute atteinte de l'instrument. On peut encore très-bien réséquer le radius sur place au moyen du ciseau et du marteau, et la petite tête du cubitus est alors sectionnée avec la cisaille tranchante de *Liston*.

Lorsque le radius et le cubitus ne sont nullement altérés, il est parfaitement inutile d'en pratiquer la résection, la présence de leur surface articulaire unie ne pouvant entraver en rien la guérison régulière de la plaie *(C. Hueter, Küster)*. En pareil cas, l'opération ne comportera donc que l'extirpation des os du carpe, que l'on fera suivre, en cas d'inflammation fongueuse, de l'excision de la synoviale malade. Il va de soi que dans ces circonstances l'incision dorso-radiale pourra être quelque peu raccourcie. Par contre, si les extrémités supérieures des métacarpiens étaient entreprises, la même incision prolongée vers les doigts permettrait de compléter la résection de ce côté.

Quatrième temps: Drainage et réunion de la plaie.

Lorsque l'affection qui a nécessité la résection est autre qu'une inflammation septique, il suffit d'enfoncer profondément dans la plaie un drain qui ressorte par son angle supérieur. La main devant être placée dans l'élévation pendant tout le temps de la guérison, l'écoulement des sécrétions sera par le fait même suffisamment assuré. Lorsqu'au contraire, les lavages antiseptiques sont indispensables à la guérison de la plaie, il devient préférable de conduire le drain à travers deux boutonnières pratiquées, l'une au niveau du trapèze, l'autre au bord interne de l'os pisiforme; rien n'empêche alors de fermer par la suture la plaie de résection *(C. Hueter)*.

Lister, qui fut le premier à préconiser chaudement la résection totale du poignet, la pratiquait à l'aide de deux incisions, dont l'une, l'interne, longeait le bord libre du cubitus et descendait jusqu'à la base du cinquième métacarpien, et dont l'autre, semblable à l'incision dorso-radiale de *Langenbeck*, commençait sur le milieu de l'extrémité du radius (au-devant de l'interstice qui sépare les tendons de l'extenseur commun des doigts de celui du long extenseur du pouce), et de là se portait vers le bord radial de la base du deuxième métacarpien, pour s'y plier à angle obtus et descendre le long de ce bord jusqu'à mi-hauteur de l'os. L'opération de *Lister* était aussi radicale que possible: elle enlevait les extrémités antibrachiales, tous les os du carpe et même la base des métacarpiens.

L'incision dorso-radiale de *Langenbeck* est en tous points préférable à l'incision radiale de *Lister*; elle égargne en effet plus sûrement l'artère radiale, et de plus elle permet d'opérer avec une plaie unique.

VIII. Résection des métacarpiens.

Anatomie topographique (voir pag. 124 et suiv.)

Résection.

On peut réséquer ces os dans leur continuité, ou bien enlever soit leur bout central, soit leur bout périphérique; très souvent aussi on les extirpe totalement.

La main est fixée, comme pour les résections du poignet, sur une petite table placée à côté du lit d'opération; l'opérateur se tient au bout du membre.

I. Résection dans la continuité des métacarpiens.

Pour le petit doigt, l'incision tombe sur le bord interne du métacarpien, et pour le pouce sur le bord libre de ce même os; pour les doigts du milieu elle longe le côté des tendons extenseurs. Afin de ne pas léser ces derniers, on ne divisera d'abord que la peau, et après avoir fait rétracter le tendon, on fendra le périoste dans toute la longueur de la plaie, et l'on décortiquera l'os des deux côtés. La double section de l'os se fera avec la cisaille de *Liston*, après quoi on détachera avec la rugine les parties molles restantes à la face palmaire.

2. Résection de l'extrémité articulaire supérieure des métacarpiens.

Nous avons dit, pag. 124 et suivantes, la manière de rechercher au dos de la main chaque interligne carpo-métacarpien. L'incision commence au-devant de cet interligne, et descend sur l'os jusqu'à la hauteur voulue; elle longe les différents métacarpiens de la façon indiquée pour 1. Après avoir divisé la peau et le périoste, on décolle des deux côtés les parties molles unies à ce dernier, on sectionne l'os avec la cisaille de *Liston*, puis le fragment coupé est saisi dans un davier à résection et tordu hors de la plaie, pendant qu'avec un court couteau à résection on divise les ligaments interosseux et les liens articulaires. On ne parvient parfois à bien refouler les parties molles qui cachent l'os, qu'en ajoutant une petite incision transversale à l'extrémité supérieure de l'incision longitudinale.

Lorsque la résection porte sur le premier ou le deuxième métacarpien, le tranchant du couteau ne doit pas quitter l'os un seul instant, de crainte de blesser l'artère radiale.

3. Résection de l'extrémité articulaire inférieure des métacarpiens: voir plus loin la résection des phalanges.

4. Extirpation totale des métacarpiens (Fig. 174, *C* et *D*).

Elle se pratique également par le mode sous-périosté à l'aide d'une simple incision longitudinale dépassant légèrement le métacarpien à ses deux extrémités; pour le pouce et l'index cette incision longe le bord radial de l'os, pour le petit doigt elle suit son bord cubital, et pour les doigts du milieu elle tombe au côté des tendons extenseurs. Cette incision pénètre d'emblée jusque dans le périoste s'il s'agit du métacarpien de l'un des trois premiers doigts cités, tandis que pour l'annulaire et le médius, elle n'intéresse tout d'abord que la peau afin de ménager sûrement les tendons extenseurs. A l'aide de la rugine on détache ensuite des deux côtés et sur toute l'étendue de l'os les parties molles unies au périoste, on enfonce transversalement le couteau à travers l'articulation métacarpo-phalangienne, puis l'os étant saisi dans un davier à résection et renversé de bas en haut, on libère entièrement sa face palmaire et on le désarticule finalement à sa base. D'après *C. Hueter*, il est à désirer que le cartilage épiphysaire supérieur du métacarpien reste intact dans la plaie, car l'ouverture de l'une quelconque de ces jointures expose toujours plus ou moins les articulations voisines. Lors de l'extirpation du premier ou du deuxième métacarpien, l'artère radiale court d'autant moins de danger que l'on exécute avec plus de soin la dénudation sous-périostée de l'os.

Après la résection terminée, un drain sera placé dans l'angle supérieur de la plaie, car la main doit être placée dans l'élévation

pendant le temps nécessaire à la guérison; la plaie sera ensuite fermée par la suture, à moins qu'on ne juge préférable de la tamponner.

IX. Résection des phalanges.

Anatomie topographique (pages 131 et 135).

Résection.

Les articulations métacarpo-phalangiennes ainsi que les premières et secondes phalanges des doigts sont recouvertes à leur face dorsale par les tendons extenseurs, à leur face palmaire par les tendons fléchisseurs et leurs gaines; l'incision nécessaire à la résection d'une articulation métacarpo-phalangienne ou interphalangienne devra donc nécessairement tomber au bord du doigt, et pour mieux préciser, devra suivre exactement le bord radial ou le bord cubital du tendon extenseur. En la rapprochant davantage de la face palmaire, on risquerait trop d'atteindre l'artère collatérale et le nerf collatéral du doigt.

Fig. 175.

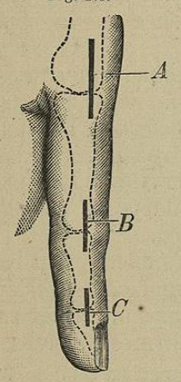

Doigt vu de profil.
A. Incision pour la résection de l'articulation métacarpo-phalangienne;
B. et *C*. Incisions pour la résection des articulations interphalangiennes.

Pour l'extirpation totale d'une phalange, l'incision s'étend sur toute la longueur de celle-ci jusqu'au delà des deux jointures auxquelles elle participe; elle divise du même coup la peau et le périoste. Ce dernier, uni aux autres parties molles, est ensuite détaché avec la rugine, puis l'une des jointures ayant été ouverte avec le couteau, l'os est soulevé hors de la plaie et désarticulé dans la jointure restante.

L'extirpation de la phalange unguéale s'exécute à l'aide d'une incision longitudinale tombant sur la ligne médiane de la face palmaire de la phalange, ou bien aussi à l'aide d'une incision en fer à cheval circonscrivant la périphérie de l'os.

Pour faire la résection d'une articulation métacarpo-phalangienne ou interphalangienne, on pratique au bord du tendon extenseur, une incision de 2 à 3 centim. qui pénètre d'emblée jusque sur l'os et sur l'article (Fig 175). Avec l'élévatoire, on détache de l'os, tant à la face dorsale qu'à la face palmaire, la capsule, le périoste, les tendons et les gaines tendineuses, puis faisant saillir hors de la plaie la petite tête du métacarpien, on la résèque avec la pince coupante de *Liston* ou celle de *Luër*.

BIBLIOTECA
FAC. DE MED. U. A. N. L.

La base de la phalange articulée avec la surface réséquée est presque plane, et du moment qu'elle est saine, peut être conservée sans le moindre danger dans la plaie.

QUATRIÈME CHAPITRE.

Résections du membre inférieur.

I. Résection de la hanche.

Anatomie topographique (voir page 136).

Résection.

La résection de la hanche est ordinairement partielle et bornée à la décapitation du fémur. Le chirurgien débute toujours par l'ablation de la tête fémorale; ce n'est qu'ensuite qu'il examine la cavité cotyloïde pour l'attaquer s'il le juge à propos. Sur le vivant cette opération est des plus faciles à exécuter toutes les fois qu'une inflammation fongueuse a profondément altéré la jointure dans ses différents éléments; mais lorsqu'il s'agit de lésions traumatiques récentes, ou encore quand on opère sur le cadavre, on rencontre toujours de très sérieuses difficultés provenant de l'adhérence de la capsule articulaire.

La résection de la hanche se pratique exclusivement aujourd'hui par la méthode sous-périostée. Même pour les cas de coxalgie, cette méthode doit encore être préférée à l'ancienne, malgré qu'il faille presque toujours alors faire suivre l'ablation de la tête de l'extirpation de la plus grande partie de la capsule. L'important est en effet ici de conserver intacts les insertions musculaires et le périoste du grand trochanter.

Les différents procédés opératoires usités découvrent l'articulation soit par sa face externe, soit par sa face postérieure, soit enfin par sa face antérieure; les incisions sont tantôt rectilignes et tantôt délimitent des lambeaux de formes diverses.

Le procédé de résection le plus anciennement connu est celui de *Withe* qui pratiquait une incision rectiligne sur la face externe du grand trochanter. Cette incision fut légèrement courbée par *Jaeger* et *Textor* pour la faire passer au-devant du trochanter; par *Chassaignac* pour la faire passer derrière la même éminence. La simple fente droite ne créant une voie suffisante que pour autant que la tête fémorale se fût déjà spontanément luxée, on en vint bientôt aux incisions en T, en L, en +, ainsi qu'aux lambeaux carrés ou arrondis.

Jaeger, *Textor* et *Perrin* pratiquaient une incision en ʌ à cheval sur le grand trochanter, et délimitaient ainsi un lambeau triangulaire à base inférieure.

Dans le procédé de *Velpeau*, une incision courbe à convexité inférieure allait de la tubérosité de l'ischion jusqu'en dessous de l'épine iliaque antérieure et supérieure en passant sur le grand trochanter.

Roux opérait en taillant un lambeau quadrangulaire à base supérieure.

Textor avait, dans un cas, contourné le bord postérieur du grand trochanter à l'aide d'une incision arrondie en arc; c'est à cette dernière incision, modifiée par *Bilroth* et *Fock*, qu'on a eu le plus souvent recours jusque dans ces derniers temps.

Dans le procédé de *Sédillot* et *P. Vogt*, cette incision en arc délimitait un lambeau à base inférieure dont la convexité embrassait le bord supérieur du grand trochanter.

Roser découvrait l'articulation par une incision antérieure et transversale, qui commençait immédiatement en dehors du nerf crural, et se portait vers le grand trochanter en divisant le muscle iliaque, le couturier, le droit antérieur et le tenseur du fascia lata.

A. Résection par la méthode ancienne — incision curviligne postérieure de *Textor, Th. Bilroth, C. Fock,* etc. [1] (Fig. 176).

Le sujet est couché sur le côté sain, tournant le dos à l'opérateur, les jambes non complètement étendues; l'aide se tient vis-à-vis de l'opérateur ou bien à côté du siège de l'opéré.

Fig. 176.

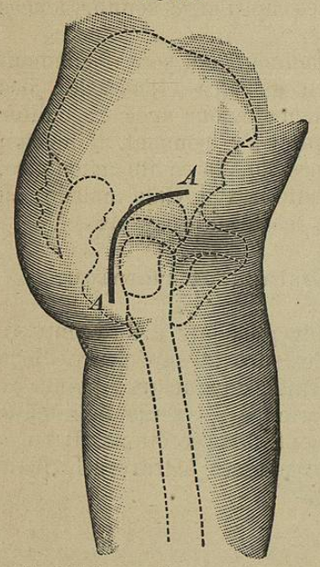

AA. Incision curviligne postérieure pour la résection de la hanche.

Premier temps : Division des parties molles et ouverture de la jointure.

Au milieu de l'espace qui sépare l'épine antéro-supérieure du bord supérieur du grand trochanter, on plonge verticalement un solide couteau à résection, effilé à son extrémité, et dont le tranchant regarde en arrière; on l'enfonce d'emblée directement jusque sur l'os. Dans cette position on le conduit sur la tête fémorale parallèlement au bord supérieur du grand trochanter, et l'on ouvre ainsi la capsule articulaire. Au niveau de l'extrémité postérieure du bord supérieur du grand trochanter, on recourbe l'incision vers le bas, et on la fait descendre parallèlement au bord postérieur de cette éminence, et jusqu'à hauteur de sa base.

Deuxième temps: Désarticulation et décapitation.

Lorsque cette première incision n'a pas complètement divisé la paroi postéro-externe de la jointure, on fait écarter fortement

(1) Je ne trouve nulle part de raison plausible pour désigner cette méthode du nom de méthode de *White*, ainsi qu'on l'a fait souvent dans ces derniers temps; nous venons de voir en effet que *White* opérait avec une incision longitudinale tombant sur le trochanter même.