La base de la phalange articulée avec la surface réséquée est presque plane, et du moment qu'elle est saine, peut être conservée sans le moindre danger dans la plaie.

QUATRIÈME CHAPITRE.

Résections du membre inférieur.

I. Résection de la hanche.

Anatomie topographique (voir page 136).

Résection.

La résection de la hanche est ordinairement partielle et bornée à la décapitation du fémur. Le chirurgien débute toujours par l'ablation de la tête fémorale; ce n'est qu'ensuite qu'il examine la cavité cotyloïde pour l'attaquer s'il le juge à propos. Sur le vivant cette opération est des plus faciles à exécuter toutes les fois qu'une inflammation fongueuse a profondément altéré la jointure dans ses différents éléments; mais lorsqu'il s'agit de lésions traumatiques récentes, ou encore quand on opère sur le cadavre, on rencontre toujours de très sérieuses difficultés provenant de l'adhérence de la capsule articulaire.

La résection de la hanche se pratique exclusivement aujourd'hui par la méthode sous-périostée. Même pour les cas de coxalgie, cette méthode doit encore être préférée à l'ancienne, malgré qu'il faille presque toujours alors faire suivre l'ablation de la tête de l'extirpation de la plus grande partie de la capsule. L'important est en effet ici de conserver intacts les insertions musculaires et le périoste du grand trochanter.

Les différents procédés opératoires usités découvrent l'articulation soit par sa face externe, soit par sa face postérieure, soit enfin par sa face antérieure; les incisions sont tantôt rectilignes et tantôt délimitent des lambeaux de formes diverses.

Le procédé de résection le plus anciennement connu est celui de *Withe* qui pratiquait une incision rectiligne sur la face externe du grand trochanter. Cette incision fut légèrement courbée par *Jaeger* et *Textor* pour la faire passer au-devant du trochanter; par *Chassaignac* pour la faire passer derrière la même éminence. La simple fente droite ne créant une voie suffisante que pour autant que la tête fémorale se fût déjà spontanément luxée, on en vint bientôt aux incisions en T, en L, en +, ainsi qu'aux lambeaux carrés ou arrondis.

Jaeger, *Textor* et *Perrin* pratiquaient une incision en ʌ à cheval sur le grand trochanter, et délimitaient ainsi un lambeau triangulaire à base inférieure.

Dans le procédé de *Velpeau*, une incision courbe à convexité inférieure allait de la tubérosité de l'ischion jusqu'en dessous de l'épine iliaque antérieure et supérieure en passant sur le grand trochanter.

Roux opérait en taillant un lambeau quadrangulaire à base supérieure.

Textor avait, dans un cas, contourné le bord postérieur du grand trochanter à l'aide d'une incision arrondie en arc; c'est à cette dernière incision, modifiée par *Bilroth* et *Fock*, qu'on a eu le plus souvent recours jusque dans ces derniers temps.

Dans le procédé de *Sédillot* et *P. Vogt*, cette incision en arc délimitait un lambeau à base inférieure dont la convexité embrassait le bord supérieur du grand trochanter.

Roser découvrait l'articulation par une incision antérieure et transversale, qui commençait immédiatement en dehors du nerf crural, et se portait vers le grand trochanter en divisant le muscle iliaque, le couturier, le droit antérieur et le tenseur du fascia lata.

A. Résection par la méthode ancienne — incision curviligne postérieure de *Textor, Th. Bilroth, C. Fock,* etc. [1] (Fig. 176).

Le sujet est couché sur le côté sain, tournant le dos à l'opérateur, les jambes non complètement étendues; l'aide se tient vis-à-vis de l'opérateur ou bien à côté du siège de l'opéré.

Fig. 176.

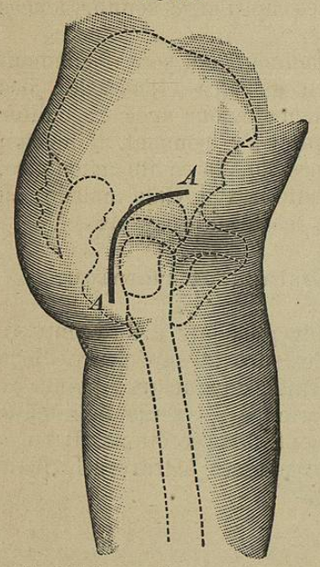

AA. Incision curviligne postérieure pour la résection de la hanche.

Premier temps : Division des parties molles et ouverture de la jointure.

Au milieu de l'espace qui sépare l'épine antéro-supérieure du bord supérieur du grand trochanter, on plonge verticalement un solide couteau à résection, effilé à son extrémité, et dont le tranchant regarde en arrière; on l'enfonce d'emblée directement jusque sur l'os. Dans cette position on le conduit sur la tête fémorale parallèlement au bord supérieur du grand trochanter, et l'on ouvre ainsi la capsule articulaire. Au niveau de l'extrémité postérieure du bord supérieur du grand trochanter, on recourbe l'incision vers le bas, et on la fait descendre parallèlement au bord postérieur de cette éminence, et jusqu'à hauteur de sa base.

Deuxième temps: Désarticulation et décapitation.

Lorsque cette première incision n'a pas complètement divisé la paroi postéro-externe de la jointure, on fait écarter fortement

(1) Je ne trouve nulle part de raison plausible pour désigner cette méthode du nom de méthode de *White*, ainsi qu'on l'a fait souvent dans ces derniers temps; nous venons de voir en effet que *White* opérait avec une incision longitudinale tombant sur le trochanter même.

les lèvres de la plaie, et dans le fond de celle-ci, on pratique sur la tête fémorale une incision transversale, qui élargit l'ouverture faite à la capsule. Le couteau est alors réintroduit le long du doigt indicateur, jusque contre le bourrelet cotyloïdien dans lequel il pratique quelques entailles. En fléchissant ensuite fortement la cuisse, tout en la portant dans l'adduction exagérée, on parvient à rompre le contact des deux surfaces articulaires : la tête s'échappe avec bruit, mais seulement en partie, de la cavité cotyloïde. On glisse le couteau par en haut et en dehors dans la jointure, et l'on coupe sur la tête même l'insertion du ligament rond, en supposant qu'il ne soit pas déjà complètement détruit au moment de l'opération. Dès lors la tête sort entièrement de sa cavité, et il ne reste plus qu'à sectionner les attaches antérieure et interne de la capsule.

Pendant que la tête est ensuite solidement fixée dans la main gauche, on en sectionne le col à l'aide de la petite scie cultellaire. Les dernières adhérences capsulaires sont arrachées par la torsion.

Une fois la décapitation terminée, on peut facilement explorer la cavité cotyloïde et en extraire à l'occasion des esquilles et des séquestres, ou encore évider avec la cuiller tranchante les foyers tuberculeux qui s'y trouvent. L'incision de *Langenbeck* créant un large accès dans la cavité articulaire, permet également d'aller exciser toute la synoviale malade, ou de cautériser énergiquement tous les tissus suspects.

Troisième temps: Hémostase et réunion.

Sur le vivant, on a chaque fois plusieurs artères musculaires à lier. Toute la partie antérieure et supérieure de la plaie peut ensuite être fermée à l'aide de quelques points de sutures profondes ; la partie inférieure est seule maintenue ouverte pour permettre l'écoulement des sécrétions. Dans le même but un ou deux drains sont poussés à travers la plaie jusque dans la cavité cotyloïde.

Avec les progrès apportés à la technique des résections, on en est de plus en plus revenu aux incisions linéaires simples qui ménagent beaucoup mieux les parties molles environnant l'articulation. Ces incisions tombent tantôt au côté externe de l'article sur le grand trochanter *(v. Langenbeck)* et tantôt courent directement au-devant du col fémoral *(Luecke-Schede, Hueter)*. Les incisions antérieures sont celles qui causent le moins de dommage, mais elles ne procurent pas un aussi large

accès dans la jointure. Elles conviennent donc particulièrement pour le traitement des traumatismes récents non étendus à la cavité cotyloïde, et en général toutes les fois qu'il ne s'agit pas d'une altération tuberculeuse des tissus articulaires. La résection sous-périostée au moyen de l'incision longitudinale externe de *Langenbeck* compte surtout beaucoup de partisans.

B. Résection sous-périostée de la hanche — incision longitudinale externe de *v. Langenbeck* (Fig. 177, *AA*).

Le sujet est couché sur le côté sain, la cuisse du côté malade à demi fléchie. L'opérateur se tient en dehors du membre.

Premier temps: Division et décollement sous-périosté des parties molles.

On fait une incision rectiligne qui commence au milieu du grand trochanter, et remonte, en suivant l'axe du fémur, dans la direction de l'épine iliaque postérieure et supérieure.

Fig. 177.

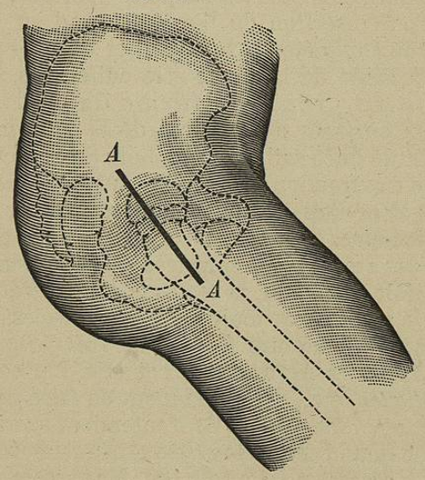

AA. Incision longitudinale externe de *Langenbeck* pour la résection de la hanche.

Cette incision mesure 12 centim. environ d'étendue et pénètre d'emblée à travers la peau, l'aponévrose, le périoste du trochanter, et les faisceaux du grand fessier.

L'assistant entr'ouvre fortement la plaie au moyen de rétracteurs, pendant qu'avec le couteau et la rugine, l'opérateur dénude le grand trochanter, en détachant les insertions du moyen fessier et du carré crural d'une part, les insertions du pyramidal de l'obturateur interne et du petit fessier d'autre part. Il importe de bien ménager la continuité de ces insertions musculaires avec le périoste, et pour y parvenir le mieux est encore de faire sauter au ciseau les lamelles corticales les plus superficielles de l'os.

Cela fait, on fend dans la direction du grand axe du col, le périoste cervical ainsi que la capsule articulaire, et l'on pratique en outre quelques entailles dans le bourrelet cotyloïdien. A travers cette fente capsulo-périostée on décortique ensuite, à l'aide du couteau et de la rugine, la face antérieure, puis la face postérieure du col fémoral.

Deuxième temps : Enucléation et section de la tête du fémur.

On fait placer le membre en adduction forcée, et la tête s'échappe partiellement de sa cavité articulaire. Avec un couteau glissé par en haut et en arrière dans la jointure, on va couper tout contre l'os l'insertion du ligament rond au fémur : il est dès lors aisé de compléter la luxation, et de scier transversalement le col à l'aide de la petite scie cultellaire. En insinuant mon élévatoire creux en forme de cuiller (Fig. 179) entre les deux surfaces articulaires de la jointure, rien n'est plus facile que de faire saillir la tête hors de sa cavité de réception; ce mode d'extraction ménage en outre le mieux les tissus environnants et permet de scier l'os sans recourir à la luxation de la tête articulaire.

Les avis des chirurgiens sont très partagés sur la question de savoir où doit avoir lieu la section de l'os. *Malgaigne* avait déjà formulé le précepte de toujours la faire au-dessous du grand trochanter, et de nos jours *Sayre*, *v. Volkmann* et quelques autres se sont également rangés de cet avis. Par contre *v. Langenbeck*, *C. Hueter*, etc., recommandent de faire porter l'action de la scie sur le col fémoral, et ils n'entendent sacrifier le grand trochanter que quand cette apophyse est également altérée. Les partisans de la résection faite très bas, font valoir comme principaux avantages de cette méthode, l'écoulement plus facile des sécrétions de la plaie, et la plus grande mobilité du membre après guérison.

La résection sous-périostée de *Langenbeck* se complète également, en cas de nécessité, par l'évidement de la cavité cotyloïde, et l'excision de la synoviale malade.

Troisième temps : Hémostase et réunion de la plaie.

On n'a d'autres vaisseaux à lier que quelques branches des artères fessières. On pousse un gros drain jusque dans la cavité cotyloïde et on le fait ressortir par le milieu de la plaie. On ferme celle-ci au-dessus et au-dessous du drain au moyen de sutures profondes, à moins pourtant qu'on ne préfère recourir au tamponnement de la plaie.

C. Résection de la hanche par le procédé de l'incision antérieure, verticale ou oblique, de *Luecke-Schede* et *C. Hueter* (Fig. 178, *AA*).

Dans le but de conserver intacts tous les muscles qui matelassent la jointure sur le côté et en arrière, *Luecke*, *Schede* et *Hueter*, reportent l'incision longitudinale sur la face antérieure du membre. Ce procédé est certainement de tous celui qui ménage le mieux les parties molles, mais il ne crée que tout juste l'espace nécessaire à la simple décapitation de la tête. Lorsque la résection devra donc porter en même temps sur la cavité cotyloïde ou sur une grande étendue de la membrane synoviale, on fera toujours mieux de recourir à l'incision longitudinale externe de *v. Langenbeck*, qui procure une voie bien plus large, et facilite par conséquent l'exploration de la cavité articulaire.

Pour cette opération le sujet doit être couché sur le dos; l'opérateur se tient à côté de la hanche malade, l'assistant vis-à-vis de lui de l'autre côté de la table.

Premier temps : Divisions des parties molles et ouverture de l'articulation.

Procédé de *Luecke* et de *Schede* : l'incision commence en dessous et à un travers de doigt en dedans de l'épine iliaque antéro-supérieure, et descend directement en bas sur une étendue de 10 à 12 centim. environ. Cette incision longe d'abord le bord interne du couturier et du droit antérieur, puis plus profondément le bord externe du psoas-iliaque de façon à rester en dehors du nerf crural. Lorsqu'elle a atteint la capsule, on fléchit légèrement la cuisse en même temps qu'on l'écarte et qu'on la tourne en dehors, afin de permettre à deux grands crochets d'écarter les muscles et d'exposer l'articulation, dont on ouvre alors aisément la paroi antérieure.

Procédé de *C. Hueter* : le couteau est enfoncé, avec le tranchant dirigé en bas, au milieu de la ligne qui réunit l'épine iliaque antéro-supérieure au grand trochanter, et de là est con-

duit, sur une étendue de 6—8 centim. chez l'enfant, de 10—15 chez l'adulte, obliquement en bas, le long du bord externe du muscle couturier. L'incision tombe ainsi dans l'interstice qui sépare le couturier du moyen fessier et du fascia lata; elle pénètre d'emblée jusque sur l'os en intéressant seulement quelques faisceaux externes du muscle vaste externe. Au niveau de l'angle inférieur de la plaie, l'instrument doit être poussé moins profondément, de façon à ménager l'artère circonflexe fémorale externe. Le long du doigt indicateur introduit dans la plaie pour s'assurer du siége exact du col fémoral, on conduit alors le couteau jusque contre la jointure, et l'on ouvre en avant la paroi capsulaire; à l'aide du bistouri boutonné on agrandit autant que possible l'ouverture ainsi obtenue. Enfin, avec le scalpel boutonné et l'élévatoire, on détache et on reporte vers le haut et vers le bas les parties molles qui tapissent le col du fémur.

Fig. 178.

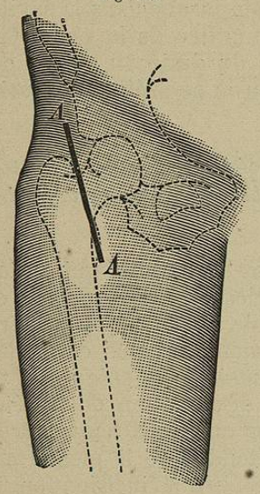

AA. Incision antérieure oblique de *C. Hueter*, pour la résection de la hanche.
(L'incision de *Luecke-Schede* tombe un peu plus en dedans; voir texte).

Deuxième temps: Décapitation et extraction de la tête articulaire.

Après avoir bien dénudé le col dans tous les sens, on le divise avec la petite scie à main par une section oblique de haut en bas et de dehors en dedans, c'est-à-dire perpendiculaire à la direction de son grand axe. A l'aide du couteau on pratique ensuite quelques entailles dans le bourrelet cotyloïdien.

L'extraction de la tête sciée est généralement assez laborieuse, étant donné le peu d'espace que procure l'incision antérieure. On peut à la rigueur la saisir dans les mors d'un davier à résection, et l'arracher par la torsion hors de la cavité cotyloïde; mais on ne réussit guère ainsi qu'à l'enlever par morceaux, et en outre on contusionne toujours assez fortement les parties molles environnantes.

Avec mon élévatoire en forme de cuiller (Fig. 179) on parvient par contre aisément, en l'insinuant entre les deux surfaces articulaires, à faire sortir la tête réséquée hors de sa cavité cotyloïde: une fois le ligament rond sectionné, on peut alors en compléter l'extraction sans la moindre difficulté.

Troisième temps: Drainage et réunion.

Ce procédé de résection est le moins sanglant des trois, surtout lorsqu'on fait en sorte d'éviter l'artère circonflexe fémorale. Malheureusement l'incision antérieure ne se prête que difficilement à l'écoulement des liquides sécrétés par la plaie. Pour parer à cet inconvénient on est obligé de rechercher dans celle-ci l'endroit le plus déclive de la cavité de résection, et avec le couteau et une longue pince à anneaux, d'y pratiquer en arrière, entre les muscles de la fesse, une contre-ouverture pouvant livrer passage à un gros tube à drainage. Le tamponnement aseptique de la plaie rendrait naturellement cette précaution superflue.

Dans les cas d'arthrite fongueuse suppurée, on trouve généralement un vaste clapier à la partie interne de la jointure; on draine alors séparément cette cavité dans la direction des adducteurs. Pour finir, on ferme par la suture la plus grande partie de l'incision antérieure.

L'incision verticale de *Luecke-Schede* tombe directement au-devant de la jointure et ne permet guère que la résection de la tête articulaire; au moyen de son incision oblique, *C. Hueter* parvient au contraire à enlever à la fois la tête, le col et le grand trochanter.

Fig. 179.

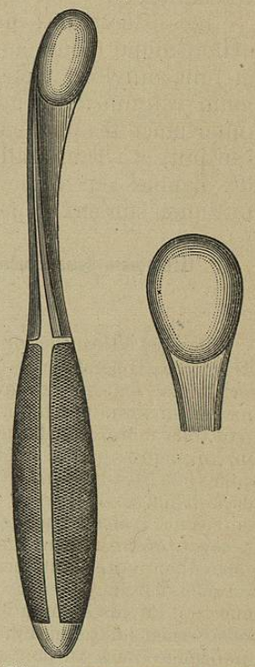

Elévatoire en cuiller de *Lobker*, pour l'extraction de la tête fémorale réséquée.

II. Résection dans la continuité du fémur.

Anatomie topographique (voir page 145).

Résection.

L'interstice qui sépare le muscle vaste externe du biceps fémoral, et à travers lequel s'enfonce la cloison intermusculaire externe, est la voie toute indiquée pour aborder l'os dans presque toutes les résections portant sur sa diaphyse (nécrotomies, ostéotomies, etc.); on n'attaque donc le fémur par sa face interne qu'en vue de remplir certaines indications

bien déterminées, comme par exemple dans l'ostéotomie appliquée au redressement d'un genu valgum. Le long de la cloison intermusculaire externe, on peut, sur toute la hauteur de la cuisse, inciser jusqu'à l'os sans rencontrer un seul organe important, si ce n'est l'artère circonflexe externe qui embrasse le fémur immédiatement en dessous du grand trochanter.

Les ostéotomies qu'on pratique sur le fémur dans un but orthopédique (pour combattre, par exemple, une contracture ou une ankylose vicieuse de la hanche, pour redresser un genu valgum) ont acquis dans ces derniers temps, une importance des plus considérables. Comme il n'est pas rare de rencontrer à l'amphithéâtre des sujets présentant la courbure des jambes en forme d'X, on ne devra jamais manquer de pratiquer sur eux l'opération dont nous parlons actuellement.

1. Ostéotomie sous-trochantérienne, d'après (Rhea-Barton) *Rodgers*, *v. Volkmann*, etc.

Le sujet est couché sur le dos ; la hanche malade dépasse un peu le bord de la table ; l'opérateur se tient en dehors de la racine du membre. On fait sur la face externe du grand trochanter une incision longitudinale, qui mesure environ 10 centim. d'étendue, et qui pénètre d'emblée jusqu'à l'os. Avec l'élévatoire, on détache et on refoule en avant et en arrière le périoste uni aux autres parties molles ; puis, à l'aide du ciseau et du marteau, on enlève à la base du grand trochanter un coin d'os intéressant toute l'épaisseur de la diaphyse. La base de ce coin osseux regarde en dehors et en arrière, de façon à pouvoir corriger la position vicieuse (flexion et adduction) qui nécessite ordinairement l'intervention opératoire. Sur le vivant, on doit souvent, en outre, pratiquer la section sous-cutanée des muscles et du fascia rétractés dans la région des adducteurs. Pendant tout le temps que durera la guérison, la cuisse devra être placée dans l'abduction ; on favorisera ainsi l'abaissement du bassin, afin de compenser le plus possible le raccourcissement du membre causé par la résection *(v. Volkmann)*.

2. Ostéotomie appliquée au redressement du genu valgum, d'après *Mac Ewen*.

L'os devant être attaqué par sa face interne immédiatement au-dessus du genou, on aura surtout à éviter ici l'ouverture de l'articulation et la lésion des artères articulaires. *Mac Ewen* détermine l'endroit où doit tomber l'incision en traçant deux lignes fictives, dont l'une est tirée transversalement sur la cuisse à un travers de doigt au-dessus du bord supérieur du condyle externe du fémur, dont l'autre court parallèlement au tendon du grand adducteur et à un demi-pouce (12 millim.) au-devant de ce tendon. Au point d'intersection de ces deux lignes commence l'incision, qui monte verticalement sur une étendue d'environ 4 centim., en divisant d'abord les faisceaux du vaste interne, puis le périoste. Celui-ci est détaché à l'aide de la rugine ; puis, avec le ciseau et le marteau, on pratique suivant les cas, soit la simple section transversale de l'os, soit l'excision d'un fragment cunéiforme à base interne. Il suffit généralement d'entamer un peu plus de la moitié de l'épaisseur de l'os, et le reste se laisse briser sans difficulté.

III. Résection du genou.

Anatomie topographique (voir p. 152.) (Fig. 180).

Résection.

Il serait assez difficile d'établir pour le moment des règles générales concernant la technique des résections de l'articulation du genou. C'est qu'en effet, aux résections totales typiques qu'on appliquait le plus souvent autrefois aux inflammations fongueuses de cette jointure, on a généralement substitué de nos jours des procédés opératoires atypiques, consistant principalement dans l'arthrotomie et l'évidement des parties malades de l'articulation. Lorsqu'on croira pourtant devoir donner la préférence à la résection totale, on ne devra jamais alors la pratiquer par la méthode sous-capsulo-périostée, car il importe avant tout, en cas d'arthrite, d'extirper aussi complètement que possible la synoviale et ses nombreux diverticulum *(Bilroth, Metzler, Holmer*, etc.*)*. Pour pouvoir exécuter ce temps si important de l'opération avec tout le soin qu'il nécessite, on est bien obligé d'ouvrir très-largement l'articulation, et partant de renoncer aux simples incisions longitudinales qui ne créeraient ici qu'une voie insuffisante.

Dans ces conditions, les parties molles et particulièrement l'appareil extenseur de la jambe, ont nécessairement beaucoup plus à souffrir, mais cette considération n'a guère d'importance, étant donné que la suite désirée de toute résection du genou est l'ankylose osseuse de l'articulation.

Lorsque l'opération est pratiquée pour un traumatisme récent du genou ou, ce qui est plus rare, pour une inflammation non spécifique des tissus articulaires, l'extirpation de la synoviale n'est plus indispensable. En pareil cas, on peut à la rigueur, réséquer par le mode sous-capsulaire à travers une simple incision longitudinale qui laisse intact l'appareil extenseur de la jambe. Mais on ne réussit alors à faire saillir la volumineuse extrémité articulaire du fémur dans l'étroite plaie ainsi obtenue, qu'au prix d'une violente contrition des parties molles, et parfois d'un décollement très étendu du périoste de la diaphyse fémorale.

Pour cette résection, le sujet est couché sur le dos, sur une table pas trop basse. Le genou n'est d'abord que modérément plié ; plus tard, l'aide en exagère de plus en plus la flexion. Le chirurgien et l'assistant principal se tiennent aux deux côtés du membre.

L'ouverture du riche réseau vasculaire de cette jointure donne toujours lieu sur le vivant à une hémorragie assez considérable. Il conviendra donc de n'opérer que sur un membre