préalablement rendu exsangue par la constriction élastique d'*Esmarch*, ou bien on chargera l'un des aides de comprimer la fémorale sous le ligament de *Poupart* contre le rebord du

Fig. 180.

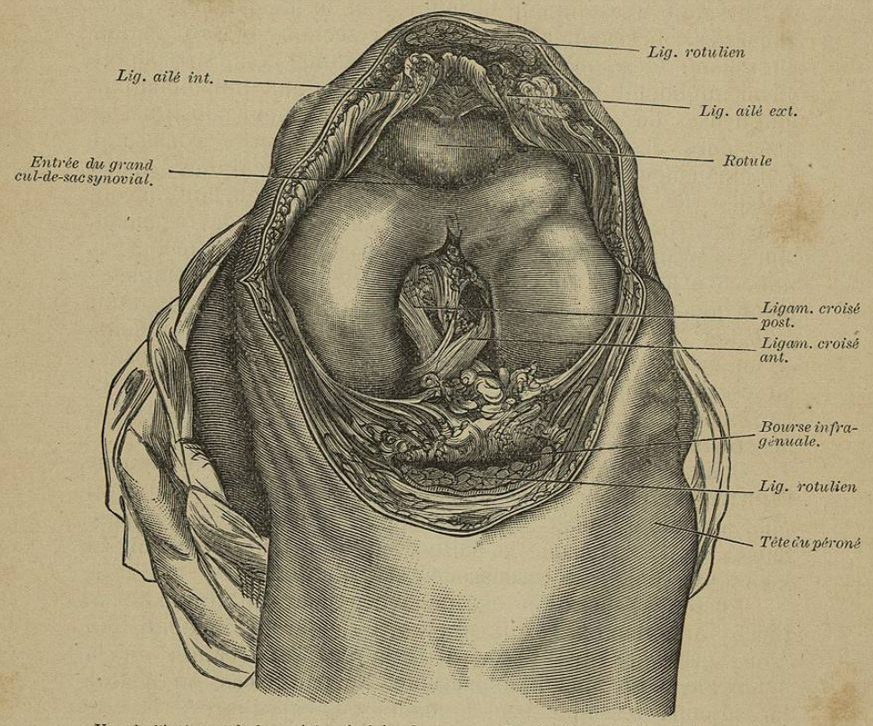

Vue de l'intérieur de la cavité articulaire du genou; celui-ci, qui est fléchi, a été largement ouvert par une incision à lambeau antérieur.

bassin. Pendant l'opération même, la perte de sang sera considérablement réduite du seul fait de la flexion exagérée du genou.

A. Résection du genou avec division transversale des parties molles.

I. Incision curviligne antérieure de *Textor, Guepratte, Mackensie, König*, etc. (Fig. 181, *AA*).

Premier temps: Division des parties molles et ouverture de l'article.

Une incision curviligne à convexité inférieure réunit les sommets des tubérosités interne et externe du fémur en passant

immédiatement au-dessus de la tubérosité antérieure du tibia; elle divise du premier coup la peau et le ligament rotulien. On a soin, pour cette incision, de diriger obliquement le tranchant du couteau vers l'articulation, de façon à couper le ligament par une section oblique qui en agrandisse les futures surfaces de réunion.

En quelques traits de couteau on divise alors dans toute l'étendue de la plaie, la paroi antérieure de la jointure. Pendant que l'aide fléchit ensuite très-fortement la jambe, on sectionne les deux ligaments latéraux, puis, avec le couteau coupant dans la direction du fémur, les deux ligaments croisés: l'articulation s'ouvre alors largement.

Fig. 181.

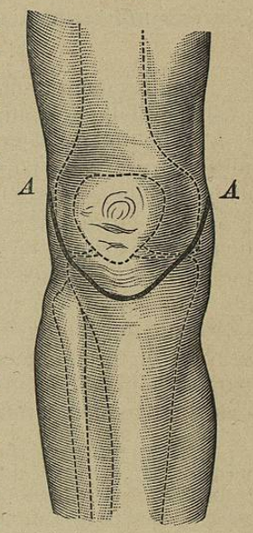

AA. Incision curviligne antérieure pour la résection du genou.

Deuxième temps: Toilette et sciage des os.

De la main gauche, l'opérateur attire fortement en avant l'extrémité inférieure du fémur; avec le couteau rasant l'os, il en détache l'insertion de la paroi postérieure de la capsule, puis par une incision circulaire, il circonscrit l'épiphyse fémorale à la limite de son revêtement cartilagineux. Dans cette ligne, il scie ensuite les condyles d'arrière en avant et perpendiculairement au grand axe de l'os.

L'aide fixe solidement la cuisse; l'opérateur, embrassant le mollet du bras gauche, saisit et attire en avant l'extrémité supérieure du tibia, détache du bord postérieur de celui-ci l'insertion de la capsule articulaire, cerne l'os d'un trait de couteau circulaire tombant au-dessus de l'articulation du péroné, et enfin dans cette ligne, scie également d'arrière en avant le plateau articulaire supérieur du tibia.

L'étendue de la résection est naturellement proportionnée à l'étendue de la lésion. D'une manière générale il ne faut enlever de chaque os que le plus petit fragment possible. Cette remarque s'applique surtout aux enfants chez lesquels on doit s'efforcer de rester toujours en deçà des cartilages épiphysaires, d'où procède essentiellement l'accroissement régulier du fémur et du tibia. Les foyers de carie qui pourraient persister dans l'os après la section, seront ensuite soigneusement extirpés à l'aide de la cuiller tranchante. Si en opérant de la sorte sur un sujet jeune, on ne parvient pas à enlever tout le mal, on fera plutôt mieux de recourir à l'amputation.

Chez les malades ayant terminé leur croissance on s'appliquera également à sacrifier les os aussi peu que possible. En pratiquant l'évidement des

foyers de carie remontant au-dessus du plan de la section, on pourra parfois conserver encore un membre utile à l'opéré.

Lorsque la lésion osseuse s'étend davantage en avant ou en arrière, *Bilroth* conseille, pour ne pas enlever inutilement des portions d'os saines, de scier obliquement les deux extrémités articulaires. Les plans de section doivent seulement alors être parallèles, c'est-à-dire présenter le même degré d'inclinaison sur le grand axe du membre.

Troisième temps : Extirpation de la membrane synoviale.

L'enlèvement de la synoviale fongueuse constitue le temps le plus difficile et le plus important de la résection sur le vivant; il n'est malheureusement guère possible de s'y exercer à l'amphithéâtre où l'on n'opère généralement que sur des jointures exemptes de lésions. On devra surtout diriger son attention sur le grand cul-de-sac synovial situé en arrière du tendon du quadriceps crural; on ne réussit bien à extirper totalement la membrane à ce niveau, qu'en enlevant également la rotule, alors même qu'elle ne serait pas malade. Pour réséquer la synoviale qui tapisse la paroi postérieure de la jointure, on se servira de préférence de la pince et des ciseaux de *Cooper*; manier le bistouri dans cette région serait une imprudence, eu égard au voisinage immédiat des grands vaisseaux poplités.

L'artère poplitée siége dans le champ opératoire en dehors de la ligne médiane. Elle est particulièrement exposée à être atteinte au moment où les instruments portent sur la partie inférieure de la paroi postérieure de la capsule, car à ce niveau, derrière le condyle externe du tibia, l'artère ne se trouve pas à un centimètre de la paroi capsulaire *(Th. Kölliker)*.

Quatrième temps : Hémostase, drainage, réunion.

L'hémorragie provient des branches du réseau articulaire du genou. On en liera quelques-unes au voisinage des ligaments latéraux, aux deux côtés de l'extrémité inférieure du tendon rotulien, et au milieu du creux poplité. Tous ces vaisseaux sont de trop petit calibre pour être reconnus sur le cadavre.

La plupart des chirurgiens rapprochent ensuite sans tarder les surfaces de section du fémur et du tibia; beaucoup les fixent même l'une à l'autre, à l'aide de sutures métalliques ou de clous, dans le but d'obtenir une réunion osseuse aussi ferme que possible. Des clous ordinaires en acier, longs de 10 centim., peuvent très bien convenir pour cet usage : de chaque côté de la ligne médiane on les enfonce à travers la peau de la face antérieure de la jambe jusque dans les condyles du tibia et du fémur, et on les y laisse séjourner deux ou trois semaines environ *(E. Hahn)*. On draine ensuite le grand cul-de-sac antérieur de la synoviale en faisant ressortir le drain par un des

angles latéraux de la plaie, ou bien en le conduisant à travers une boutonnière pratiquée à la partie supérieure de ce diverticulum; un second et un troisième drain peuvent en outre être enfoncés de chaque côté jusque tout contre les os rapprochés.

D'autres chirurgiens, et particulièrement *C. Hueter*, se préoccupent avant tout d'assurer le facile écoulement des sécrétions de la plaie, et dans ce but ils glissent un drain transversalement entre les deux surfaces de section. Indépendamment de cela, *C. Hueter* pratique au sommet de la bourse muqueuse du quadriceps, une contre-ouverture à travers laquelle il conduit de chaque côté un drain vertical, qui ressort par l'angle correspondant de la plaie de résection. Dans certains cas de dégénérescence graisseuse de la moelle osseuse, on a vu la mort survenir à la suite d'embolies pulmonaires provoquées par le rapprochement trop exact des surfaces de section *(P. Vogt, Grohé)*.

Pour finir, le lambeau antérieur sera ramené en bas et suturé aux bords de la plaie; on ne laissera de libres que les ouvertures latérales destinées au passage des drains; les premiers points de suture devront réunir les deux tronçons du ligament rotulien.

E. Hahn emploie pour la résection du genou un lambeau antérieur arrondi à convexité supérieure : la jambe étant étendue sur la cuisse, une incision qui pénètre d'emblée jusqu'à l'os, va de l'extrémité postérieure de l'interligne articulaire interne au point correspondant de l'interligne articulaire externe, en décrivant une courbe au devant du grand diverticulum de l'articulation, et en sectionnant le tendon extenseur immédiatement au-dessus de la rotule. Le lambeau est rabattu vers sa base, et après l'opération est replacé dans sa position primitive et fixé par une suture très exacte.

2. Incision transversale antérieure de *v. Volkmann* (Fig. 182 *AA*).

Premier temps : Incision transversale au-devant de la rotule et section de cet os; extirpation de la paroi synoviale antérieure.

Une incision réunit transversalement les tubérosités interne et externe du fémur en passant au-devant de la rotule. Dans le fond de cette incision on scie transversalement la rotule avec la petite scie à main ou la scie à feuille.

On fait écarter les deux lèvres de la plaie avec de larges rétracteurs doubles, et si le grand cul-de-sac antérieur de la synoviale n'est pas très profond, on peut alors explorer et

atteindre tous les recoins de la jointure. Dans le cas contraire on élargit sa voie en ajoutant une incision verticale à l'une ou même aux deux extrémités de l'incision transversale. Pendant que l'aide attire en bas le fragment rotulien inférieur, on résèque à l'aide de la pince et du scalpel, la synoviale insérée à la rotule et au tibia; on enlève ensuite de la même manière celle qui s'élève en cul-de-sac sous le muscle quadriceps.

Deuxième temps : Sciage des extrémités articulaires du fémur et du tibia; extirpation de la synoviale postérieure.

La jambe étant fortement fléchie, on coupe transversalement les ligaments croisés et ce qui reste des ligaments latéraux, on scie le fémur et le tibia absolument de la même façon que dans la résection avec l'incision curviligne antérieure; puis, avec la pince et les ciseaux de *Cooper*, on extirpe la synoviale qui tapisse la paroi postérieure de la jointure.

Fig. 182.

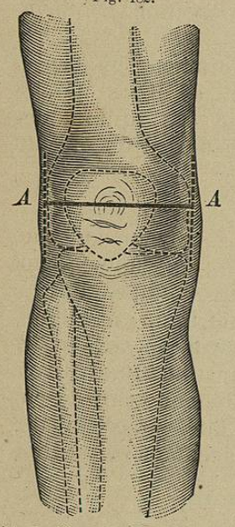

AA. Incision de *v. Volkmann* pour la résection du genou.

L'hémostase et la réunion se pratiquent également comme dans le procédé précité. Les fragments rotuliens sont ensuite traversés à l'aide du perforateur sur deux points séparés de leur surface de section, puis solidement réunis l'un à l'autre par deux gros fils de catgut.

Depuis quelque temps *v. Volkmann* s'abstient le plus possible de réséquer les extrémités articulaires, et se borne à extirper soigneusement la synoviale et à évider à la cuiller tranchante les foyers tuberculeux qu'il trouve dans les os. Pour cette « arthrectomie » (voir p. 208), il ouvre la jointure de la même manière que dans la résection véritable.

Tiling, tout en pratiquant l'arthrectomie et la résection partielle, s'efforce de garder au genou sa mobilité, et pour éviter le vacillement ultérieur de la jambe il a soin de conserver intacts les ligaments latéraux et le ligament rotulien. Il opère comme suit : une incision curviligne à convexité inférieure, et n'intéressant que la peau, réunit les limites antéro-inférieures des deux tubérosités du fémur, et arrive en bas jusqu'en dessous de la tubérosité antérieure du tibia. Il ouvre alors transversalement la jointure aux deux côtés du ligament rotulien, puis il cerne par une incision l'insertion de ce ligament à l'os et l'abat au ciseau avec la saillie osseuse qui lui sert d'attache. A l'aide d'une double incision curviligne pénétrant à travers la capsule et le périoste, il découvre ensuite le bord antérieur des deux tubérosités, puis

détache au ciseau et reporte en arrière ces dernières et les ligaments latéraux qui s'y insèrent. L'articulation s'ouvre largement dès que les ligaments croisés ont été sectionnés. Une fois l'arthrectomie terminée on remet en place les trois plaques osseuses détachées, et on les y fixe à l'aide de chevilles en ivoire.

B. Résection sous-capsulo-périostée du genou avec division verticale des parties molles.

L'incision longitudinale qui avait servi autrefois à la résection du genou, et qu'on avait ensuite abandonnée comme étant absolument insuffisante, fut reprise plus tard, d'abord par *Chassaignac* qui la pratiquait au côté externe de la jointure, puis par *Jeffray* et *Sédillot* qui opéraient avec deux incisions latérales et sciaient les os avec la scie à chaîne par dessous le ligament rotulien.

Plus récemment nous voyons *Bilroth* y recourir également : il la conduit sur le milieu de la face antérieure de la rotule, et s'en sert pour énucléer cette dernière et pour terminer ensuite la résection à la façon ordinaire. *Riedinger* utilisant cette même incision médiane, fend verticalement le grand cul-de-sac antérieur de la jointure ainsi que le tendon rotulien, et scie en outre la rotule dans la même direction.

v. Langenbeck, qui opère par la méthode sous-capsulo-périostée, fait en dedans de la rotule une incision légèrement convexe en arrière, qui arrive en bas jusqu'au bord interne de l'insertion tibiale du tendon rotulien.

C. Hueter applique le mieux à la résection du genou le précepte formulé par *v. Langenbeck*, pour les résections articulaires : il découvre l'articulation à l'aide d'une simple incision longitudinale et conserve autant que possible toutes les parties molles.

L'ablation des épiphyses fémorale et tibiale est toujours possible avec l'incision longitudinale unique; l'opération est pourtant rendue ainsi plus laborieuse, et l'on ne réussit guère à faire saillir les extrémités articulaires hors de la plaie, qu'en produisant une contusion assez forte des deux lèvres de l'incision. Lorsque l'extirpation de la synoviale s'impose, cette incision ne découvre plus suffisamment l'intérieur de jointure, et pour ce motif on ne doit jamais y recourir dans les cas d'arthrite fongueuse; en revanche, elle a sur les autres le précieux avantage de respecter l'appareil extenseur de la jambe, et de compromettre beaucoup moins la solidité de la jointure.

Résection sous-périostée du genou — incision longitudinale interne de *C. Hueter*.
(Fig. 183, *AA*).

Premier temps: Incision longitudinale sur le condyle interne et ouverture de l'articulation.

Le genou étant étendu, un solide couteau à résection est enfoncé jusqu'à l'os immédiatement au-dessus de la tubérosité interne du fémur, et est conduit de là verticalement en bas, le

long du bord antérieur du ligament latéral interne, jusqu'au bord supérieur du tendon du couturier. Cette incision intéresse dans sa partie supérieure quelques faisceaux du muscle vaste interne. Dans le fond de la plaie on divise ensuite transversalement le ligament latéral interne, et l'on ouvre ainsi la capsule articulaire.

Deuxième temps: Désinsertion de la capsule et luxation de la rotule en dehors.

Fig. 183.

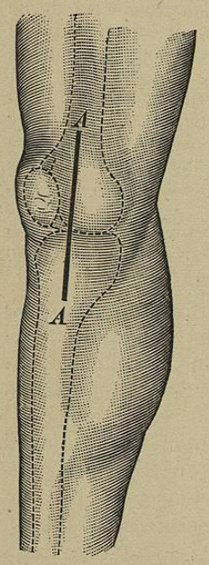

AA. Incision longitudinale interne de *C. Hueter*, pour la résection du genou.

Un bistouri boutonné pénétrant par l'ouverture faite à la capsule détache cette dernière du pourtour antérieur du condyle interne, en remontant jusqu'au bord supérieur de la surface articulaire; pendant ce temps l'index gauche introduit dans la jointure tend en avant la paroi capsulaire antérieure. On décolle ensuite à la rugine les faisceaux inférieurs du vaste interne uni au périoste; puis, de nouveau avec le scalpel boutonné, on détache le ligament ailé interne jusqu'au milieu du bord antérieur du plateau tibial. Il est dès lors facile de luxer la rotule en dehors : dans ce but, le genou est d'abord fléchi, puis pendant qu'on le redresse lentement, on refoule cet os jusqu'au delà du bord du condyle externe.

Troisième temps: Division des ligaments croisés et section à ciel ouvert des épiphyses osseuses.

On fléchit le genou de façon à bien découvrir les ligaments croisés et l'on coupe ceux-ci en travers, avec le tranchant du couteau regardant dans la direction du fémur. On facilite beaucoup la section du ligament croisé postérieur en ramenant en avant le condyle interne du tibia. En fléchissant alors davantage le genou, on parvient aisément à détacher de l'os, le ligament latéral externe et l'insertion externe et postérieure de la capsule.

On fait saillir de la plaie l'épiphyse fémorale ainsi dénudée et on l'abat transversalement avec la scie ; on résèque de même l'extrémité articulaire du tibia.

Quatrième temps: Hémostase et réunion.

L'hémorragie est toujours beaucoup moindre après la résection sous-capsulaire qu'après l'extirpation totale de la jointure.

Pour ce qui a trait au rapprochement des surfaces de section, nous renvoyons à ce qui a été dit sur ce sujet à l'occasion de la résection avec l'incision curviligne.

Un seul drain poussé jusque dans le cul-de-sac sus-rotulien, et ressortant par l'incision longitudinale interne, suffit le plus souvent à assurer l'écoulement des sécrétions; au besoin on en introduirait un second dans la direction de la paroi capsulaire externe. La plaie est ensuite réunie par la suture au-dessus et au-dessous du drain. Pour rendre possibles les lavages antiseptiques de la plaie pendant les premiers jours qui doivent suivre l'opération, on peut, si on le juge nécessaire, conduire le drain transversalement à travers tout le genou en le faisant ressortir par une boutonnière pratiquée à sa face externe.

IV. Résection diaphysaire des os de la jambe.

Anatomie topographique (voir p. 160).

Résection.

Autant l'ostéotomie est fréquemment pratiquée sur les os de la jambe pour permettre l'extraction des séquestres invaginés (nécrotomies), autant on recourt peu dans cette région à la résection diaphysaire proprement dite. Celle-ci n'est en effet jamais appliquée qu'au redressement du genu valgum ou à la guérison d'une pseudarthrose; dans le traitement des fractures compliquées on se borne généralement à réséquer les aspérités osseuses faisant saillie à l'extérieur.

Le tibia étant sous-cutané dans toute l'étendue de sa face interne, il est facile d'atteindre l'os à ce niveau au moyen d'une simple incision longitudinale, à l'extrémité de laquelle on ajoute une petite incision transversale. L'incision longitudinale ne devra pas tomber sur la crête même du tibia, afin de soustraire le plus possible la cicatrice aux chocs et aux pressions ultérieures. Avec l'élévatoire on dénude ensuite le tibia sur toutes ses faces, puis à l'aide du ciseau et du marteau, on pratique, suivant les cas, soit la section simple, soit l'excision cunéiforme de l'os, en se conformant aux règles données par *Mac Ewen* pour l'ostéotomie du fémur. L'incision pour l'ostéotomie cunéiforme du tibia dans le genu valgum, commence sur le bord interne de cet os à 2 centim. en dessous du niveau de la tubérosité antérieure, et descend de là sur une étendue de 3 à 4 centim. environ; du milieu de cette incision s'en détache une autre qui se porte en dehors jusqu'au delà du bord externe du tibia.

La guérison des pseudarthroses et des fractures compliquées nécessite parfois le sacrifice de fragments osseux assez considérables; la résection se fait toujours en pareil cas par le

mode sous-périosté et à l'aide de la petite scie à main. Si l'on ne parvient plus alors à rapprocher les deux tronçons osseux du tibia, on brise simplement le péroné ou bien on en résèque un fragment de même longueur. Après ces résections étendues on fait bien de réunir les deux surfaces de section par des points de suture osseuse (page 214). On introduit ensuite un drain au point le plus déclive de la plaie, et l'on peut alors fermer celle-ci dans tout le restant de son étendue.

Les résections dans la continuité du péroné se pratiquent à travers une incision longitudinale tombant sur le bord externe de cet os. Cette incision ne divise d'abord que la peau; puis dans l'intervalle qui sépare les péroniers des extenseurs des orteils, on pénètre directement jusque sur le périoste en évitant soigneusement le nerf musculo-cutané. On fend le périoste dans le sens de la plaie et sur une étendue proportionnée à la longueur d'os à réséquer. On dénude l'os sur toutes ses faces, et avec la scie cultellaire on le sectionne au-devant de l'élévatoire servant à protéger les parties molles. On draine finalement la plaie et l'on réunit par la suture.

Lors de la résection de l'extrémité supérieure du péroné, on veillera spécialement à ne pas atteindre le nerf sciatique poplité externe. L'incision tombera sur le bord postérieur du biceps et n'intéressera tout d'abord que la peau. On recherchera ensuite le nerf précité qui entoure le col de la tête du péroné, et après l'avoir isolé, on le chargera sur un crochet pour le faire rétracter sur le côté. On pourra ensuite inciser jusque sur l'os.

Les débutants devront aussi s'exercer à l'amphithéâtre à ouvrir la cavité médullaire du tibia avec le ciseau, après avoir préalablement dépouillé cet os de son revêtement périosté.

V. Résection de l'articulation tibio-tarsienne.

Anatomie topographique (voir page 168).

Résection.

Les deux seuls endroits par où l'on puisse facilement aborder la jointure pour en faire la résection totale, sont la face externe de la malléole externe et la face interne de la malléole interne. Toute résection du cou-de-pied qui ne nécessitera pas une exploration minutieuse de la cavité articulaire, pourra donc être entreprise par ces deux voies.

En cas d'arthrite fongueuse on ne parvient pas toujours, avec deux incisions latérales, à découvrir suffisamment l'articulation pour en extirper toutes les parties malades de la synoviale et tous les petits foyers de carie tuberculeuse. C'est là la raison pour laquelle on a beaucoup modifié dans ces dernières années

la technique des résections de cette jointure. Quel que soit dans tous les cas le procédé adopté, la résection devra d'abord être faite par la méthode sous-capsulo-périostée; les masses fongueuses seront ensuite enlevées au moyen de la cuiller tranchante ou de la pince et des ciseaux.

I. Résection sous-périostée totale du cou-de-pied — incisions latérales de *v. Langenbeck* (Fig. 184 et 185).

L'opérateur et l'aide principal se tiennent debout ou assis aux deux côtés du pied; si l'on préfère opérer sur un membre exsangue, on applique la bande d'*Esmarch* jusqu'au milieu de la jambe.

Premier temps : Résection de la malléole péronière. (Fig. 184).

Le pied repose sur son bord interne. Une incision de 3 à 4 centim. d'étendue part de la pointe de la malléole externe et monte le long du bord postérieur de cette dernière en divisant du premier coup la peau et le périoste. De l'extrémité inférieure de cette incision, *C. Hueter* en fait partir une seconde, longue de 15 millimètres environ, qui suit le bord antérieur de cette saillie osseuse, et forme avec la première une sorte de crochet. Peau et périoste sont ensuite détachés de la malléole et refoulés en avant en arrière.

Fig. 184.

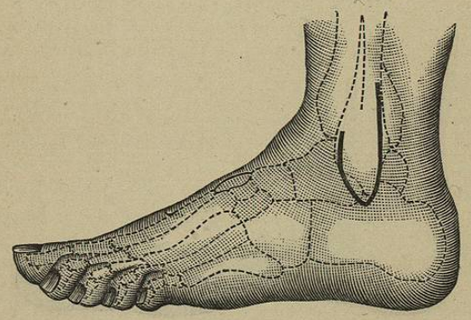

Incision en crochet de *v. Langenbeck-Hueter* pour la résection de la malléole externe.

Quelque soin que l'on mette, au cours de cette dénudation, à ne pas quitter l'os avec la rugine, on blesse presque constamment la gaine tendineuse des muscles péroniers; aussi est-il toujours préférable de décortiquer le bord postérieur de la malléole à l'aide du ciseau et du marteau.

Dans l'angle supérieur de la plaie on divise ensuite le péroné avec la scie étroite; on saisit dans un davier à résec-