de la grande apophyse calcanéenne les ligaments calcanéo-scaphoïdiens et le ligament calcanéo-cuboïdien interne. L'os est alors saisi dans un davier à résection, et séparé de ses dernières adhérences, par un mouvement combiné de traction et de torsion.

3. Résection des autres os du tarse.

On découvre la face dorsale de l'os à réséquer au moyen d'une simple incision longitudinale conduite de façon à respecter le plus possible tous les organes de la région. Ces résections se pratiquent le plus habituellement à l'aide de la cuiller tranchante.

4. Résection ostéo-plastique du tarse, d'après *Wladimiroff-Mikulicz* (Fig. 188 *BB*).

Ce procédé de résection est applicable aux cas où l'affection osseuse est limitée au segment postérieur du tarse et à l'articulation tibio-tarsienne. Il permet d'enlever largement tout le mal tout en conservant intact l'avant-pied resté sain. Il consiste essentiellement dans l'ablation de l'astragale et du calcanéum, suivie d'une section des os de la jambe, auxquels on soude ce qui reste du tarse après avivement à la scie. L'opéré marche ainsi plus tard sur la tête des métatarsiens. *Mikulicz* opère comme suit :

Fig. 188.

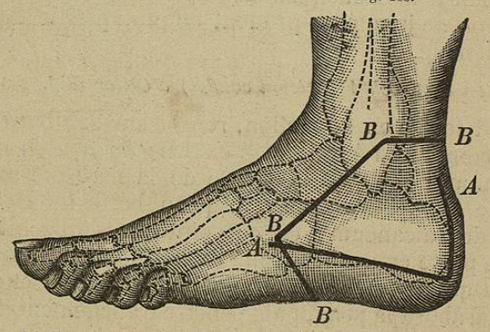

AA. Incision coudée d'*Ollier* pour la résection du calcanéum ;
BB. Incision pour la résection ostéo-plastique du tarse, d'après *Wladimiroff-Mikulicz*.

Premier temps : Division des parties molles.

Le sujet est couché sur le ventre; l'opérateur se place vis-à-vis de la plante du pied. Le membre est au besoin rendu exangue par la constriction élastique d'*Esmarch*. Le couteau est enfoncé dans le bord interne du pied, un peu au-devant du tubercule scaphoïdien, et conduit transversalement en dehors, à travers la semelle plantaire, jusqu'en arrière de la tubérosité

du cinquième métatarsien. De chaque extrémité de cette incision s'en détache une autre, qui monte obliquement en arrière jusqu'au niveau du bord postérieur de la malléole correspondante; une quatrième réunit enfin les extrémités supérieures des deux précédentes en coupant en travers le tendon d'Achille. Toutes ces incisions pénètrent d'emblée jusqu'aux os.

Deuxième temps : Désarticulation dans la jointure tibio-tarsienne et dans la ligne de *Chopart*; section des malléoles et du plateau articulaire inférieur du tibia, avivement à la scie du scaphoïde et du cuboïde.

Le pied étant placé en flexion dorsale très accusée, en deux forts traits de couteau on divise en arrière la paroi capsulaire postérieure et les ligaments latéraux de l'articulation tibio-tarsienne; on isole avec précaution l'astragale et le calcanéum des parties molles du dos du pied, puis on désarticule les deux os dans la ligne de *Chopart*. Avec la scie on abat ensuite d'arrière en avant les malléoles et le plateau articulaire inférieur du tibia, puis on résèque à leur tour les surfaces articulaires postérieures du scaphoïde et du cuboïde.

Troisième temps : Hémostase et réunion.

On trouve le tronc de la tibiale postérieure au milieu de l'espace qui sépare le tibia du tendon d'Achille; on recherche les bouts périphériques des artères plantaires interne et externe à la face inférieure des petits os de la dernière rangée du tarse.

On place ensuite le pied en hyperextension sur la jambe (pied bot équin) de façon à pouvoir rapprocher exactement, et réunir solidement les deux surfaces d'avivement des os.

Pour obtenir le redressement définitif des orteils, c'est-à-dire leur flexion dorsale à angle droit sur le pied, on pratique la section sous-cutanée des tendons des fléchisseurs plantaires; pour éviter l'écartement qui pourrait se produire entre les deux surfaces de section osseuse par le fait du tassement des parties molles du dos du pied, on applique deux sutures en plaques sur le bourrelet transversal résultant de ce tassement. Pour terminer, on réunit par la suture les lèvres de la plaie tégumentaire.

5. Tarsectomie antérieure transversale de *Bardenheuer*.

L'affection tuberculeuse ou la lésion traumatique est parfois localisée aux petits os de la deuxième rangée du tarse et à la base des métatarsiens. Dans ce cas on pratique à la face dorsale du pied, une incision transversale qui réunit les bases

du premier et du cinquième métatarsien, en divisant franchement toutes les parties molles jusqu'aux os. Sur chaque extrémité de cette incision on en fait tomber une autre qui remonte le long du bord correspondant du pied jusqu'au-delà de la limite du mal: le lambeau délimité par ces trois incisions est détaché des os et rabattu en arrière. Avec la scie, ou bien à l'aide du ciseau et du marteau, on résèque ensuite en travers tout le segment du tarse malade sans le dépouiller de son périoste, puis on le sépare des parties molles adhérentes à sa face plantaire; les cartilages articulaires doivent être également sacrifiés.

Après extirpation de toutes les fongosités, on tamponne la plaie pour quelques jours jusqu'à développement suffisant de granulations de bonne nature; on rapproche alors l'avant-pied de l'arrière-pied et l'on réunit par une suture secondaire après avoir avivé les bords de la plaie cutanée. Dans certains cas favorables on peut même drainer et suturer la plaie sitôt l'opération terminée. Il n'est pas nécessaire de suturer les tendons sectionnés. Pendant la durée de la guérison, on s'oppose par les moyens appropriés à la disparition de la concavité plantaire qui donnerait lieu à l'existence d'un pied plat.

VII. Résection des métatarsiens et des phalanges des orteils.

Anatomie topographique (voir pag. 192 et 197).

Résection (Fig. 186 B, C, D).

Pour les résections partielles ou totales des os métatarsiens on s'en tiendra aux règles exposées pag. 279, pour les opérations correspondantes du métacarpe. Toujours on opérera par la méthode sous-périostée et en découvrant l'os par sa face dorsale; on évitera autant que possible d'ouvrir les deux jointures auxquelles l'os participe et particulièrement la jointure postérieure.

La résection d'une articulation métatarso-phalangienne se pratique presqu'exclusivement sur le gros orteil, soit pour remédier à une arthrite fongueuse de cette jointure, soit pour combattre la déviation latérale de l'orteil connue sous le nom de « hallux valgus ». *C. Hueter* préconise pour cette résection une petite incision longitudinale tombant sur le bord interne de la tête du métatarsien, et pénétrant d'emblée jusqu'à l'os (Fig. 185 *A*); il décolle les parties molles et le périoste de la face dorsale puis de la face plantaire de l'os, et décapite ensuite ce dernier avec la petite scie à main ou la cisaille *de Liston*. Le segment d'os scié est alors saisi dans les mors d'un davier,

et attiré au dehors, pour rendre possible la dénudation de sa face externe et la désinsertion de la capsule articulaire.

Si la base à surface plane de la première phalange ne présente aucune altération, on peut sans inconvénient la conserver intacte dans la plaie. Un petit drain est ensuite enfoncé dans la cavité de résection, et la plaie suturée dans le restant de son étendue.

La tête du premier métatarsien constituant un des piliers de la voûte plantaire, on ne se décidera à la réséquer de la façon précédemment décrite que pour remédier à des lésions graves et étendues de l'articulation. Les déviations latérales, relativement légères, du gros orteil pourront être corrigées soit par l'ostéotomie cunéiforme du col du métatarsien *(Reverdin)*, soit par l'excision de l'exostose, l'ablation de la base de la phalange et le nivellement de la tête de l'os *(Riedel)*.

Petersen pratique comme suit l'arthrectomie de la jointure en question :

Il incise la membrane interdigitale entre le premier et le second orteil, mais plus près du premier, jusqu'à hauteur du col du métatarsien. Il ouvre ensuite l'articulation dans le fond de la plaie, et par des incisions de résection découvre les os au-dessus et au-dessous de l'interligne. L'orteil peut dès lors être renversé graduellement en dedans jusqu'à ce que sa pointe arrive à regarder directement en arrière; la synoviale sera ainsi parfaitement étalée sous les yeux et pourra être extirpée sans la moindre difficulté.