Sixième Partie.

Des opérations qu'on pratique sur les nerfs.

PREMIER CHAPITRE.

Suture des nerfs.

Alors qu'on se refusait autrefois, par crainte de la névrite et du tétanos, à pratiquer la suture des nerfs divisés, il est aujourd'hui du devoir de chacun, en présence d'une plaie d'un tronc nerveux quelconque, de chercher par une suture antiseptique soignée à obtenir la réunion immédiate des deux bouts séparés, et par suite, le complet rétablissement de l'innervation abolie.

Il existe deux modes bien distincts de suture nerveuse: dans l'un, les points de suture qui produisent l'affrontement des deux extrémités du nerf ne traversent que la gaine conjonctive périnévrique (périnèvre, perineurium) de ce dernier; dans l'autre, les fils sont au contraire conduits à travers toute l'épaisseur du tronc nerveux. Le premier procédé, — la suture périnévrique (Fig. 191, *b*) — a été introduit dans la pratique par *Baudens* (1836), puis, à une époque plus rapprochée (1870), a été de nouveau préconisé par *C. Hueter*. Il a l'avantage de ne pas nécessiter un nouvel écrasement ou une nouvelle division des fibres nerveuses. La suture nerveuse directe (Fig. 191, *a*) affronte par contre beaucoup mieux les surfaces de section des différentes fibrilles nerveuses, mais aussi expose plus à la complication de névrite, pour peu que l'antisepsie de la plaie n'ait pas été rigoureusement observée. La suture nerveuse directe a été pratiquée pour la première fois en 1863, par *Nélaton*, dans un cas de blessure du nerf médian; en ces derniers temps elle a sutout été préconisée par *Wolberg*.

Fig. 191.

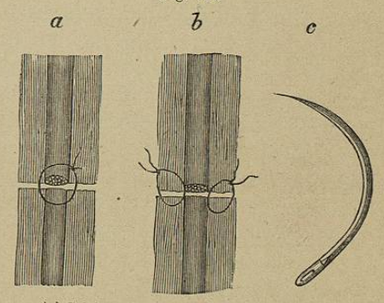

(*a*) Schéma de la suture nerveuse directe.
(*b*) Id. de la suture périnévrique.
(*c*) Aiguille de *Wolberg*.

En cas de plaie récente, on doit, avant d'appliquer la suture, égaliser parfaitement avec des ciseaux bien tranchants, les deux surfaces de section du nerf; on retranche ainsi du nerf les parties contuses ou écrasées, mais il va de soi qu'on sacrifie le moins possible chaque extrémité. Si les deux bouts étaient encore reliés l'un à l'autre par quelques fibres nerveuses intactes, on se garderait bien de les couper, ainsi qu'on avait l'habitude de le faire autrefois. En cas de traumatisme ancien et déjà guéri, on doit rechercher les deux tronçons du nerf dans la gangue cicatricielle qui les entoure; on les isole ensuite, et on résèque les deux petits moignons cicatriciels; il faut également, pour cette suture nerveuse secondaire, restreindre le plus possible le sacrifice de chaque extrémité du nerf.

Comme matériel à suture, on n'emploie en fait de fil que le fil de catgut. De fines aiguilles ordinaires, à forte ou à légère courbure, peuvent être utilisées pour la suture périnévrique, mais ne pourraient convenir pour la suture directe, en raison de l'écrasement des fibrilles nerveuses qu'elles ne manqueraient pas de produire. Pour ce motif, on employera de préférence pour la suture nerveuse directe, soit les fines aiguilles d'*Hagedorn* (Fig. 19, p. 15), soit les aiguilles spéciales de *Wolberg* (191, c). Les unes et les autres sont aplaties latéralement, ce qui fait qu'en les introduisant parallèlement au grand axe du nerf, on ne sectionne plus les faisceaux de fibrilles, mais on les écarte plutôt les uns des autres. Pour les nerfs de petit calibre un seul point de suture suffit, pour les troncs nerveux plus gros on en place généralement deux. La suture nerveuse périnévrique se pratique comme suit:

A l'aide d'une pince à mors très fins, on saisit d'abord le périnèvre d'un des deux bouts du nerf coupé, en évitant avec soin d'écraser les fibres nerveuses sous-jacentes, puis, à 1/2 centim. environ au-dessus de la surface de section, on y enfonce une aiguille armée d'un fil qu'on fait ressortir par cette même surface de section. On saisit de la même manière l'enveloppe conjonctive de l'autre tronçon nerveux, et on la comprend à son tour dans le point de suture. Au moment où l'on noue, on veille à ce que les surfaces de section se correspondent exactement. On évitera de comprendre trop peu de périnèvre dans la suture, car sinon le fil le couperait facilement; d'un autre côté, si l'on faisait pénétrer et ressortir l'aiguille trop loin des surfaces de section, on obtiendrait difficilement un affrontement convenable de ces dernières. Il est de règle de placer deux points de suture périnévrique.

Tillmans combine les deux modes précités de sutures nerveuses, directe et indirecte: il place d'abord

un point de suture directe qu'il conduit, non à travers toute l'épaisseur du tronc nerveux, mais seulement dans la gaine périnévrique et les fibres nerveuses superficielles; puis, en deux points opposés de la circonférence du nerf, il place deux sutures indirectes ou périnévriques qui jouent le rôle de sutures de détente ou de relâchement.

Lorsque le traumatisme a détruit le nerf sur une assez grande étendue, ou qu'au cours d'une suture secondaire, après résection des moignons rétractés, on ne parvient à rapprocher les deux bouts, ni par la traction exercée sur eux, ni par la position donnée au membre, il y a toujours lieu de songer à tenter la restauration plastique du nerf divisé.

D'après *M. Schüller* on peut déjà, en dénudant le bout central jusqu'à une certaine hauteur, arriver par la traction à le déplacer suffisamment, pour qu'à l'aide d'une bonne position du membre, la réunion des deux tronçons devienne parfois encore possible. *Létiévant* conseille de combler la perte de substance à l'aide d'un petit lambeau nerveux taillé aux dépens du bout central de la façon indiquée pag. 320, pour la restauration des tendons (autoplastie nerveuse); ou encore de greffer le bout périphérique sur un nerf voisin préalablement avivé latéralement (greffe nerveuse); ou enfin, en cas de lésion simultanée de deux nerfs, de réunir bout à bout le tronçon périphérique du nerf le plus important au tronçon central de l'autre. Les deux bouts restants peuvent alors être réunis par le procédé de la greffe nerveuse au bout central et au bout périphérique du nerf ainsi nouvellement formé *(Tillmanns)*. Dans leurs expériences sur les animaux, *Gluck*, *Vanlair*, *Assaky* et d'autres, ont même vu la conductibilité nerveuse se rétablir lorsqu'ils intercalaient dans la solution de continuité du nerf un morceau complètement isolé d'un nerf quelconque, un faisceau de fils de catgut, etc., ou encore lorsque les deux extrémités du nerf réséqué étaient incluses dans la lumière d'un drain d'os décalcifié et susceptible d'être ultérieurement résorbé. L'avenir nous apprendra si ces essais de régénération nerveuse sont également applicables à l'homme. En cas de lésion très étendue des nerfs et des tendons, on parvient parfois encore à rendre la suture de ces organes possible, en pratiquant la résection dans la continuité des os du membre atteint *(Löbker)*.

La suture nerveuse mérite autant que les autres opérations d'être étudiée sur le cadavre ; tout médecin est en effet aujourd'hui tenu à la pratiquer à l'occasion. Pour s'y exercer, on pourra isoler un tronc nerveux quelconque, puis le sectionner pour le suturer ensuite ; ou bien on recourra aux mêmes exercices opératoires que ceux déjà recommandés p. 320, pour la suture des tendons.

DEUXIÈME CHAPITRE.

Elongation des nerfs, névrotomie et névrectomie.

Généralités.

I. Elongation (extension, distension) des nerfs.

Cette opération, qui a été récemment introduite dans la pratique chirurgicale par *Bilroth* et *v. Nussbaum*, a pour but,

tantôt de dégager un tronc nerveux qui se trouve trop à l'étroit au milieu d'un tissu cicatriciel, tantôt de guérir certaines affections nerveuses (névrite, névralgie, épilepsie, trismus et tétanos) en modifiant heureusement la conductibilité et la nutrition du nerf malade et même du centre nerveux auquel il aboutit.

L'élongation se pratique toujours à ciel ouvert, c'est-à-dire qu'on met d'abord le nerf à nu, en utilisant pour sa recherche les règles générales indiquées p. 23 et suiv. pour la découverte des troncs artériels.

Quant à l'endroit du nerf sur lequel doit porter la distension, il est parfois tout indiqué à l'avance par le siége même de la maladie, comme par exemple, dans le cas d'étranglement par un tissu de cicatrice. Lorsque tel n'est pas le cas, la règle est de découvrir et de distendre le nerf en un point aussi rapproché que possible des centres nerveux, ce qui veut dire qu'on pratique de préférence l'élongation sur les plexus eux-mêmes ou sur les troncs nerveux principaux. Il va de soi que l'on devra s'attacher à éviter toute lésion des organes voisins en se basant pour la recherche des nerfs, sur les données exactes de l'anatomie chirurgicale.

Dès que le tronc nerveux apparaît dans la plaie, on ouvre sa gaine conjonctive, et on le dénude en tous sens, absolument comme on le fait pour une artère à lier; de cette façon, l'extension peut avoir lieu au sein même de la gaine, et le nerf se trouve ainsi libéré sur une assez grande étendue de son névrilemme altéré *(P. Vogt)*. Le nerf est ensuite soulevé hors de sa gaine à l'aide d'un élévatoire ou d'un crochet mousse, puis on insinue par dessous lui le doigt indicateur recourbé en crochet. On le saisit alors entre le pouce et l'indicateur et on le tire énergiquement, et à plusieurs reprises, dans les deux sens, pendant qu'un aide maintient le membre en position moyenne.

Les tractions manuelles sont de beaucoup préférables à celles qu'on pourrait faire avec des instruments (élévatoire ou crochet) sur les bords desquels le nerf s'écrase toujours assez fortement. Lorsqu'on a affaire à des nerfs de petit calibre qu'on ne parvient pas à charger sur le doigt, *P. Vogt* conseille de remplacer celui-ci par un mince tube élastique, ou bien de saisir le nerf entre les mors d'une pince anatomique munis d'un revêtement en caoutchouc. Après la distension terminée, le nerf qui est devenu trop grand forme une anse au fond de la plaie; on réussit cependant à le remettre en place par des pressions douces aidées de la position extrême donnée au membre. Si l'opération a été pratiquée sur le vivant, il reste alors à désinfecter soigneusement la plaie, puis à la drainer et à la suturer

après avoir lié les quelques petits vaisseaux qui pourraient encore donner. En observant rigoureusement les règles de l'antisepsie, pendant comme après l'opération, on sera sûr d'obtenir une cicatrice très molle qui ne pourra plus tard exercer aucune action nuisible sur le nerf opéré.

2. Névrotomie et névrectomie.

Par la section nerveuse ou névrotomie, on se propose de faire cesser une névralgie en interrompant la conductibilité d'un nerf périphériquement irrité. On ne la pratique donc que sur les nerfs sensibles ; pour les névralgies ayant pour siége les nerfs mixtes, ainsi que pour les contractures douloureuses limitées au domaine d'un nerf moteur, on remplace presque toujours la section par l'élongation du nerf malade. La névrotomie se pratique parfois par la méthode sous-cutanée à l'aide du ténotome ; le plus souvent pourtant on sectionne le nerf à ciel ouvert, après l'avoir mis à nu comme on le fait pour l'élongation.

Le résultat de la simple névrotomie n'est souvent rien moins que certain, en raison de la réunion immédiate des deux bouts du nerf coupé ; aussi est-il préférable de lui substituer la névrectomie, c'est-à-dire l'excision ou la résection d'une portion plus ou moins considérable du tronc nerveux. Pour empêcher à coup sûr la réunion des deux moignons, on aura soin d'enlever chaque fois un segment de plusieurs centimètres de longueur. Cette condition n'est pas toujours réalisable sur les nerfs crâniens, et c'est pourquoi *Klein* et d'autres chirurgiens ont proposé de faire suivre la névrectomie du broyement et de la cautérisation du tronçon nerveux central, dans le but de provoquer ainsi la dégénérescence étendue de cette extrémité. *C. Hueter* a fait observer avec raison que les névralgies frappent de préférence les nerfs qui traversent des canaux osseux. On comprend, en effet, que les inflammations et les rétrécissements de ces conduits puissent contribuer puissamment à la production d'une névralgie. Dès lors, il va de soi que la résection devra être poursuivie jusqu'au delà du canal osseux dans lequel s'engage la branche nerveuse. D'une façon générale on peut du reste dire que les suites de l'opération seront d'autant plus heureuses que l'on aura réséqué le nerf plus près de son origine.

Une pratique très recommandable est celle de *P. Vogt* qui fait précéder toute névrectomie de la distension dans les deux sens du nerf à réséquer ; c'est là, en effet, un moyen complètement inoffensif de modifier en même temps la conductibilité et la nutrition du tronçon nerveux central.

TROISIÈME CHAPITRE.

Découverte des différents troncs nerveux en vue de l'élongation et de la névrectomie.

I. Découverte des nerfs de la tête, du cou et du tronc.

A la tête, c'est le plus souvent sur une des branches du trijumeau que porte l'élongation ou la résection nerveuse. Malheureusement il n'est guère possible, sinon au prix de traumatismes très étendus, d'atteindre ce nerf aussi près qu'on le voudrait de son origine des centres nerveux.

1. Nerf sus-orbitaire ou frontal externe.

Anatomie topographique (Fig. 192).

Avant de pénétrer dans l'orbite, la première branche du trijumeau — nerf ophtalmique de Willis — se divise en ses trois branches terminales, qui dès qu'elles ont franchi la fente sphénoïdale, se portent aussitôt dans des directions différentes. Une de ces branches, le nerf frontal, se dirige en avant sous la voûte orbitaire, et se divise bientôt en nerf sus-orbitaire ou frontal externe et en nerf sus-trochléaire ou frontal interne. Ce dernier quitte la cavité orbitaire en passant par-dessus la poulie du muscle grand oblique, puis il se distribue à la peau de la paupière supérieure et du front. Le frontal externe, qui constitue le prolongement du nerf frontal, sort de l'orbite par l'échancrure sus-orbitaire, à la limite du tiers interne et du tiers moyen de l'arcade orbitaire, puis va se distribuer, en compagnie d'une petite artère, à la peau du front jusqu'à la région pariétale. Lorsqu'au lieu d'une échancrure il existe un trou sus-orbitaire, le nerf ne le traverse pas toujours nécessairement.

Elongation et résection.

A la limite du tiers moyen et du tiers interne de l'arcade orbitaire, on recherche avec le bout de l'index gauche l'échancrure sus-orbitaire, et l'ayant reconnue, on pratique tout à côté une incision longitudinale, qui commence au niveau de l'attache palpébrale, et monte verticalement sur une étendue de quelques centimètres, en divisant d'abord la peau et le muscle orbiculaire des paupières. En approfondissant ensuite l'incision, on tombe sur l'échancrure et sur le nerf qui la traverse.

Si c'est l'élongation qu'il s'agit de pratiquer, on isole alors le nerf avec une sonde ou une aiguille à ligatures, puis on le tire fortement, et à plusieurs reprises, dans les deux sens, en se servant au besoin pour le saisir d'une pince anatomique à mors munis d'un revêtement en caoutchouc.

Si c'est au contraire à la résection du nerf qu'il faut avoir recours, on détache transversalement dans la plaie l'insertion du ligament palpébral au rebord orbitaire supérieur, on refoule en bas le paquet adipeux situé sous le plafond de l'orbite, on poursuit le nerf, qui repose sur ce tissu graisseux, jusque dans