après avoir lié les quelques petits vaisseaux qui pourraient encore donner. En observant rigoureusement les règles de l'antisepsie, pendant comme après l'opération, on sera sûr d'obtenir une cicatrice très molle qui ne pourra plus tard exercer aucune action nuisible sur le nerf opéré.

2. Névrotomie et névrectomie.

Par la section nerveuse ou névrotomie, on se propose de faire cesser une névralgie en interrompant la conductibilité d'un nerf périphériquement irrité. On ne la pratique donc que sur les nerfs sensibles ; pour les névralgies ayant pour siége les nerfs mixtes, ainsi que pour les contractures douloureuses limitées au domaine d'un nerf moteur, on remplace presque toujours la section par l'élongation du nerf malade. La névrotomie se pratique parfois par la méthode sous-cutanée à l'aide du ténotome ; le plus souvent pourtant on sectionne le nerf à ciel ouvert, après l'avoir mis à nu comme on le fait pour l'élongation.

Le résultat de la simple névrotomie n'est souvent rien moins que certain, en raison de la réunion immédiate des deux bouts du nerf coupé ; aussi est-il préférable de lui substituer la névrectomie, c'est-à-dire l'excision ou la résection d'une portion plus ou moins considérable du tronc nerveux. Pour empêcher à coup sûr la réunion des deux moignons, on aura soin d'enlever chaque fois un segment de plusieurs centimètres de longueur. Cette condition n'est pas toujours réalisable sur les nerfs crâniens, et c'est pourquoi *Klein* et d'autres chirurgiens ont proposé de faire suivre la névrectomie du broyement et de la cautérisation du tronçon nerveux central, dans le but de provoquer ainsi la dégénérescence étendue de cette extrémité. *C. Hueter* a fait observer avec raison que les névralgies frappent de préférence les nerfs qui traversent des canaux osseux. On comprend, en effet, que les inflammations et les rétrécissements de ces conduits puissent contribuer puissamment à la production d'une névralgie. Dès lors, il va de soi que la résection devra être poursuivie jusqu'au delà du canal osseux dans lequel s'engage la branche nerveuse. D'une façon générale on peut du reste dire que les suites de l'opération seront d'autant plus heureuses que l'on aura réséqué le nerf plus près de son origine.

Une pratique très recommandable est celle de *P. Vogt* qui fait précéder toute névrectomie de la distension dans les deux sens du nerf à réséquer ; c'est là, en effet, un moyen complètement inoffensif de modifier en même temps la conductibilité et la nutrition du tronçon nerveux central.

TROISIÈME CHAPITRE.

Découverte des différents troncs nerveux en vue de l'élongation et de la névrectomie.

I. Découverte des nerfs de la tête, du cou et du tronc.

A la tête, c'est le plus souvent sur une des branches du trijumeau que porte l'élongation ou la résection nerveuse. Malheureusement il n'est guère possible, sinon au prix de traumatismes très étendus, d'atteindre ce nerf aussi près qu'on le voudrait de son origine des centres nerveux.

1. Nerf sus-orbitaire ou frontal externe.

Anatomie topographique (Fig. 192).

Avant de pénétrer dans l'orbite, la première branche du trijumeau — nerf ophtalmique de Willis — se divise en ses trois branches terminales, qui dès qu'elles ont franchi la fente sphénoïdale, se portent aussitôt dans des directions différentes. Une de ces branches, le nerf frontal, se dirige en avant sous la voûte orbitaire, et se divise bientôt en nerf sus-orbitaire ou frontal externe et en nerf sus-trochléaire ou frontal interne. Ce dernier quitte la cavité orbitaire en passant par-dessus la poulie du muscle grand oblique, puis il se distribue à la peau de la paupière supérieure et du front. Le frontal externe, qui constitue le prolongement du nerf frontal, sort de l'orbite par l'échancrure sus-orbitaire, à la limite du tiers interne et du tiers moyen de l'arcade orbitaire, puis va se distribuer, en compagnie d'une petite artère, à la peau du front jusqu'à la région pariétale. Lorsqu'au lieu d'une échancrure il existe un trou sus-orbitaire, le nerf ne le traverse pas toujours nécessairement.

Elongation et résection.

A la limite du tiers moyen et du tiers interne de l'arcade orbitaire, on recherche avec le bout de l'index gauche l'échancrure sus-orbitaire, et l'ayant reconnue, on pratique tout à côté une incision longitudinale, qui commence au niveau de l'attache palpébrale, et monte verticalement sur une étendue de quelques centimètres, en divisant d'abord la peau et le muscle orbiculaire des paupières. En approfondissant ensuite l'incision, on tombe sur l'échancrure et sur le nerf qui la traverse.

Si c'est l'élongation qu'il s'agit de pratiquer, on isole alors le nerf avec une sonde ou une aiguille à ligatures, puis on le tire fortement, et à plusieurs reprises, dans les deux sens, en se servant au besoin pour le saisir d'une pince anatomique à mors munis d'un revêtement en caoutchouc.

Si c'est au contraire à la résection du nerf qu'il faut avoir recours, on détache transversalement dans la plaie l'insertion du ligament palpébral au rebord orbitaire supérieur, on refoule en bas le paquet adipeux situé sous le plafond de l'orbite, on poursuit le nerf, qui repose sur ce tissu graisseux, jusque dans

le fond de la cavité orbitaire, et on l'y sectionne aussi loin que possible en arrière. On ramène ensuite en avant la portion périphérique du nerf coupé et on la sectionne à son tour dans la région du front. Il est plus facile de poursuivre le nerf très loin dans l'orbite, lorsqu'on l'a mis à nu par une incision transversale tombant sur le rebord orbitaire; seulement on risque ainsi de couper le nerf en travers. La plaie sera ensuite fermée par un ou deux points de suture, puis sera recouverte d'un pansement aseptique occlusif qui assurera sa guérison par première intention.

2. Nerf sous-orbitaire.

Anatomie topographique (Fig. 192).

Après être sortie du crâne par le trou grand rond, la branche maxillaire supérieure du trijumeau traverse la fosse sphéno-maxillaire en se portant vers la fente de même nom. Elle émet dans ce trajet deux petits filets nerveux

Fig. 192.

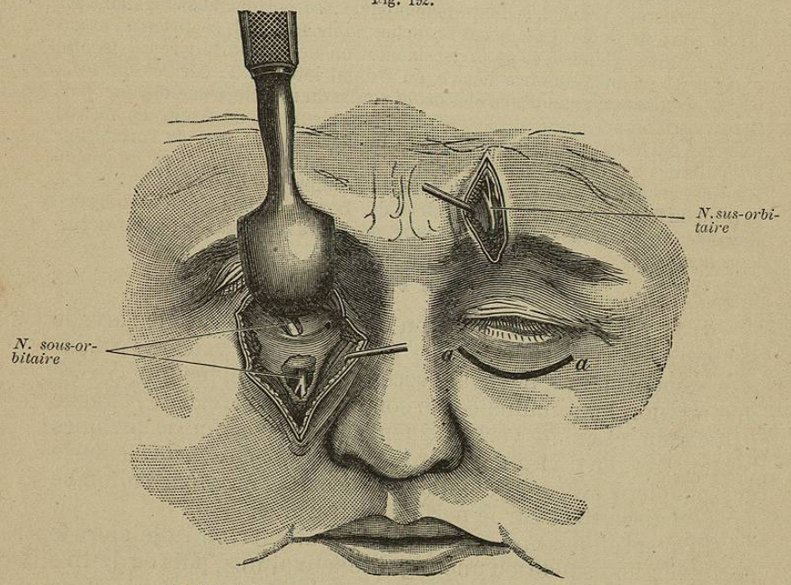

Nerf frontal externe ou sus-orbitaire et nerf sous-orbitaire.
aa Incision pour la découverte du nerf sous-orbitaire.

destinés aux ganglions sphéno-palatin, ainsi que les nerfs dentaires postérieurs qui descendent dans des canaux creusés dans la tubérosité maxillaire. Elle franchit ensuite la fente sphéno-maxillaire, étant déjà à ce moment divisée en ses deux branches terminales. La plus petite de ces branches, qui est aussi la plus externe, est le nerf zygomatique ou rameau orbitaire. Elle longe la paroi externe de l'orbite et se distribue, à travers les canaux de l'os malaire, à la

région de la tempe et à la face. Avant de pénétrer dans l'orifice postérieur du canal sous-orbitaire, le nerf sous-orbitaire, branche terminale interne du nerf maxillaire supérieur, court d'abord parallèlement à la fente sphéno-maxillaire, c'est-à-dire d'arrière en avant et de dedans en dehors. Il siége là tout contre le bord postéro-supérieur du maxillaire, presque dans la fente sphéno-maxillaire, étant renfermé dans un demi-canal et plus souvent dans une simple rainure de l'os, qui se prolonge fréquemment dans la partie postérieure de la paroi supérieure du maxillaire sous forme d'un demi-canal sous-orbitaire, ouvert en haut *(Wagner)*. Le nerf sous-orbitaire, uni à l'artère de même nom, s'engage ensuite dans le canal sous-orbitaire, dont il suit la direction oblique de dehors en dedans et d'arrière en avant; il apparait enfin à la face en sortant par le trou sous-orbitaire. A l'intérieur du canal le nerf sous-orbitaire émet le nerf dentaire antérieur et supérieur qui descend dans la paroi antérieure de l'antre d'Hyghmore. A sa sortie du trou sous-orbitaire, au niveau de la fosse canine, le nerf sous-orbitaire se partage en un pinceau de filets nerveux terminaux que recouvre le muscle élévateur propre de la lèvre supérieure.

Elongation et résection

a) Découverte du nerf jusqu'au niveau de la fente sphéno-maxillaire, d'après *A. Wagner.*

Le sujet est couché sur le dos, la nuque reposant sur un billot; la tête est fixée par un des aides.

Fig. 193.

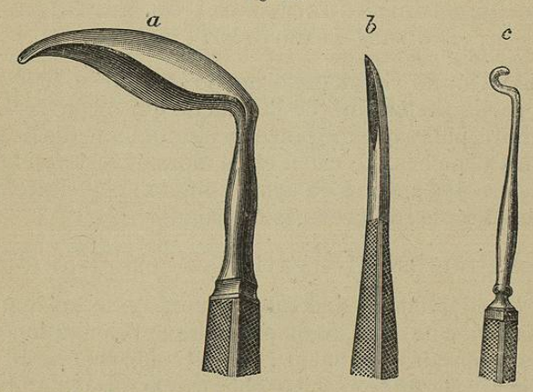

Elévatoire-speculum (*a*), Gouge (*b*) et Crochet mousse (*c*) de *Wagner* pour la résection du nerf sous-orbitaire.

Premier temps: Dénudation du nerf à sa sortie du trou sous-orbitaire.

Une incision semi-lunaire (Fig. 192, *aa*), dirigée transversalement le long du bord inférieur de l'orbite, met ce bord à nu. Avec la rugine on détache de haut en bas les parties molles qui recouvrent la fosse canine, et l'on découvre ainsi le trou sous-

orbitaire et le nerf qui en émerge. On charge celui-ci sur le fin crochet à nerfs de *Wagner* (Fig. 193 *c*), et on isole le faisceau nerveux dans tous les sens.

Deuxième temps: Dénudation sous-périostée du plancher de l'orbite jusqu'à la fente sphéno-maxillaire.

On détache du rebord orbitaire, l'insertion de l'aponévrose tarso-orbitaire ou ligament palpébral inférieur, puis, à l'aide d'un large élévatoire, on décolle le périoste du plancher de l'orbite, jusqu'au niveau de la fente sphéno-maxillaire. Après avoir tari l'hémorragie qui est toujours peu abondante, on refoule en haut toutes les parties molles, y compris le bulbe oculaire, à l'aide de l'élévatoire-spéculum de *Wagner* (193 *a*), qui a dû être chauffé au préalable, et qui par sa surface convexe bien polie éclaire parfaitement le champ opératoire. Le manche de l'instrument doit être tenu tout le temps parallèle au front pour éviter d'écraser le bulbe entre la cuiller et le plafond de l'orbite. On reconnaît facilement sur le vivant, à travers la mince paroi du canal sous-orbitaire, les deux cordons blancs et rouges formés par le nerf et l'artère sous-orbitaires accolés.

Troisième temps: Isolement du nerf dans le canal sous-orbitaire.

A l'aide d'un fin ciseau en forme de burin (Fig. 193 *b*) on fait sauter la partie postérieure de la lamelle qui recouvre le canal sous-orbitaire, puis avec une pince on extrait les petits fragments osseux ainsi détachés. Le canal étant alors ouvert on charge le nerf sur le crochet spécial, en ayant soin de l'introduire du côté de l'artère, et on le soulève hors du canal.

Quatrième temps: Elongation et résection du nerf.

Veut-on simplement distendre le nerf, on le saisit entre les mors de la pince de *Vogt*, et on en pratique l'élongation d'après les règles générales connues. La distension ne serait guère possible au niveau du trou sous-orbitaire, le nerf étant fixé dans la partie antérieure du canal par les branches qui en émergent.

S'agit-il au contraire de faire la résection du nerf, on isole celui-ci avec le crochet de *Wagner* jusque dans la fosse sphéno-maxillaire, puis, avec les ciseaux courbes de *Cooper*, on va le sectionner immédiatement en arrière de la fente sphéno-maxillaire. On tire alors le fragment coupé à travers le trou sous-orbitaire, et on l'extirpe entièrement.

Un petit drain enfoncé dans l'orbite assurera sur le vivant l'écoulement des sécrétions; aux deux côtés du drain on réunit

par la suture le bord de la paupière détachée au bord inférieur de la plaie.

Pour éviter le traumatisme intraorbitaire auquel donne lieu l'opération de *Wagner*, *v. Langenbeck* et *Hueter*, imitant l'exemple de *Malgaigne*, ont pratiqué la section sous-cutanée du nerf dans la profondeur même de la fente sphéno-maxillaire. Le premier de ces chirurgiens se sert à cet effet d'un ténotome pointu, qu'il enfonce immédiatement en dessous du ligament palpébral externe, en en tenant la pointe obliquement dirigée en arrière et en bas. Il le conduit ainsi lentement le long de la paroi externe de l'orbite, jusqu'au moment où il ne perçoit plus aucune résistance, ce qui indique qu'il est arrivé dans la fente sphéno-maxillaire. Il tourne alors le tranchant de l'instrument vers le bord postérieur tranchant du plancher de l'orbite, et rasant ce bord par quelques mouvements de scie, coupe le nerf et l'artère sous-orbitaires. Il découvre alors le nerf à la face, au niveau de son émergence du trou sous-orbitaire, il le saisit entre les mors d'une pince porte-aiguille, et l'extrait enfin en l'enroulant autour de cet instrument.

Pour se mettre à l'abri du danger que fait courir le ténotome à l'artère maxillaire interne, *Hueter* modifie comme suit ce procédé de section sous-cutanée : il ponctionne d'abord la peau avec un bistouri pointu, puis à travers la petite plaie cutanée, il enfonce un fin élévatoire jusqu'au niveau de la fente sphéno-maxillaire. Dans le canal ainsi creusé il engage alors un ténotome mousse et recourbé, et sectionne enfin le nerf au point précédemment indiqué.

b) Névrectomie de la seconde branche du trijumeau après résection temporaire de l'os malaire, par le procédé de *Lücke* modifié par *Braun* et *Lossen*.

Le procédé de *Wagner* ne permet pas d'aller couper le nerf maxillaire supérieur immédiatement après sa sortie du trou grand rond, c'est-à-dire avant sa division en ses deux branches terminales. On peut l'atteindre en ce point, soit en l'abordant d'avant en arrière par la trépanation du maxillaire supérieur *(Carnochan)* ou la résection temporaire de cet os, soit en l'attaquant latéralement à travers la fosse sphéno-maxillaire, à l'aide d'une résection temporaire de l'os malaire *(Lücke)*. Ce dernier procédé crée un bien moindre traumatisme que les deux précédents.

Pour cette opération de *Lücke*, la tête du sujet reposera sur la joue du côté sain, de telle façon que le champ opératoire soit parfaitement éclairé.

Premier temps: Résection et déplacement de l'os malaire.

L'incision commence dans l'angle antéro-inférieur de la fosse temporale, à environ 1 centim. au dessus de l'angle externe de l'œil et à 2 ou 3 millimètres du rebord orbitaire; de là elle se porte obliquement en bas et en avant, à travers les parties molles et le périoste, jusqu'au bord inférieur de la racine de l'apophyse zygomatique du maxillaire, c'est-à-dire jusqu'au-dessus de la première grosse molaire supérieure.

Avec un bistouri étroit enfoncé dans la partie externe de la plaie, on détache ensuite les parties molles situées à la face postérieure de l'apophyse zygomatique, puis par le canal ainsi creusé, on engage une scie étroite ou une scie à chaine avec laquelle on divise la racine de cette apophyse par une section oblique en avant et en dedans. On ne devra point pratiquer cette section directement d'arrière en avant, car outre que la réunion ultérieure des os serait ainsi rendue plus difficile, ce qui resterait de la saillie osseuse suffirait à masquer l'entrée de la fosse sphéno-maxillaire.

On pratique ensuite une seconde incision qui part à angle droit de l'extrémité supérieure de la précédente, et s'étend jusqu'à l'apophyse zygoma-

tique du temporal. Cette incision divise la peau, le tissu cellulaire sous-cutané et l'aponévrose temporale, tout en laissant pourtant intacts les faisceaux de cette dernière qui adhèrent au segment postérieur de l'arcade zygomatique. On rompt ensuite celle-ci à sa partie postérieure, et l'on renverse en bas le lambeau ainsi taillé qui comprend l'os malaire dans son épaisseur.

Deuxième temps: Recherche du nerf dans la fosse sphéno-maxillaire.

Le lambeau osseux précité est maintenu rétracté par un aide au moyen d'un crochet pointu. L'opérateur divise ensuite, si c'est nécessaire, les faisceaux antérieurs du muscle temporal, puis, avec le manche de son scalpel ou un élévatoire, il détache de la tubérosité maxillaire et refoule en arrière le tissu adipeux, l'artère maxillaire interne, et le riche plexus veineux qui remplissent la fosse sphéno-maxillaire; il fait maintenir le tout en place au moyen d'un large rétracteur plat. Si le tissu graisseux gêne par son abondance, il en extirpe une partie. Cela fait, il recherche avec un stylet la fente sphéno-maxillaire, découvre le faisceau vasculo-nerveux qui remonte à partir de cette fente obliquement en haut et en arrière, isole le nerf du vaisseau, et le charge sur un crochet à strabotomie. Le nerf se distingue de l'artère par sa direction : il se porte d'arrière en avant, de dedans en dehors et de haut en bas, tandis que l'artère se dirige de bas en haut, de dehors en dedans et d'arrière en avant. Le nerf une fois trouvé, il ne reste plus qu'à le poursuivre jusqu'à sa sortie du grand rond et à l'isoler convenablement.

Troisième temps: Excision du nerf.

On enfonce un fin ténotome d'arrière en avant dans le canal sous-orbitaire, et pendant qu'un aide attire fortement le nerf en arrière au moyen d'une pince, on le sectionne aussi loin que possible à l'intérieur du canal; on peut alors l'en extraire facilement. Avec de fins ciseaux on va ensuite le couper en haut à sa sortie du trou grand rond. Pour être bien certain de détruire les rameaux dentaires postérieurs qui se détachent très près de la base du crâne, *Lücke* conseille en outre d'abattre au ciseau la paroi postéro-externe de la tubérosité maxillaire, sans pourtant ouvrir l'antre d'Hyghmore. L'incision antérieure permet également d'aller découvrir et sectionner le nerf sous-orbitaire au niveau du trou sous-orbitaire, de façon qu'on peut alors l'extraire en entier du canal osseux.

Quatrième temps: Réunion de la plaie.

Après avoir fermé par la ligature tous les petits vaisseaux qui donnent, on fait le nettoyage antiseptique de la plaie, puis on replace l'os malaire dans sa position primitive et on le fixe au besoin par la suture osseuse. L'os est du reste déjà suffisamment maintenu par les deux fragments engrenés de l'arcade zygomatique brisée, ainsi que par les fibres aponévrotiques qu'a respectées l'incision postérieure. Un drain est enfoncé dans la partie la plus déclive de la plaie, et celle-ci réunie par la suture dans le restant de son étendue. Si l'on ne parvient pas à tarir complètement l'hémorragie au moyen des ligatures, on tamponne la cavité de la plaie avec de la gaze antiseptique.

L'opération de *Lücke* étale parfaitement sous nos yeux tout l'intérieur de la fosse sphéno-maxillaire, et à ce titre seul constitue déjà un très bon exercice d'amphithéâtre.

3. Nerf dentaire inférieur.

Anatomie topographique (Fig. 194).

Nerf mixte à son origine de la troisième branche du trijumeau dont il forme le rameau le plus important, le nerf dentaire inférieur descend derrière

le nerf lingual, étant d'abord situé entre les deux muscles ptérygoïdiens, puis entre le ptérygoïdien interne et la face interne de la branche montante du maxillaire. Il s'engage ensuite dans l'ouverture interne du canal dentaire, parcourt ce canal, et ressort au menton par le trou mentonnier pour s'épanouir aussitôt en des filets terminaux. De ses trois branches de division principales, la première, le nerf mylo-hyoïdien, se détache du dentaire inférieur avant son entrée dans le canal dentaire; elle longe la face interne de l'os maxillaire et se distribue au muscle mylo-hyoïdien et au ventre antérieur du digastrique. La seconde branche, ou nerf alvéolaire inférieur, naît à l'intérieur même du canal et entoure l'artère dentaire d'un réseau de filets nerveux qui fournit aux dents de la rangée inférieure. La troisième branche, ou nerf mentonnier, n'est à proprement parler que l'extrémité du nerf dentaire inférieur, qui sort du canal dentaire par le trou mentonnier et se trouve alors recouvert par le muscle triangulaire des lèvres.

Fig. 194.

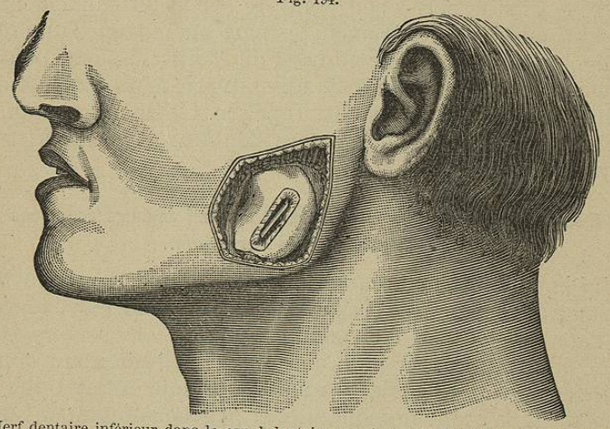

Nerf dentaire inférieur dans le canal dentaire au niveau de l'angle de la mâchoire.

L'ouverture interne du canal dentaire, au-dessus de laquelle s'élève l'aiguille de Spix ou la lingula, se trouve situé à 1 centim. environ au-dessus d'une ligne qui réunirait le sommet de l'angle de la mâchoire au point où se rencontrent le bord supérieur de l'arc maxillaire et le bord antérieur de la branche montante. Le canal lui-même parcourt l'arc maxillaire, étant situé à égale distance de son bord inférieur et de son bord supérieur; chez les sujets âgés, il est pourtant plus rapproché de ce dernier à la suite de l'atrophie des alvéoles. Le trou mentonnier siége entre la première et la deuxième petite molaire sur le milieu d'une ligne verticale réunissant le bord supérieur et le bord inférieur de l'arc mentonnier; chez les vieillards, il est cependant situé plus près du bord supérieur.

Elongation et résection.

On peut découvrir le nerf dentaire inférieur soit à sa sortie du trou mentonnier, soit au niveau de la lingula avant son entrée dans le canal dentaire. L'élongation du nerf peut à la rigueur se pratiquer avec succès dans les deux points précités; elle donne pourtant un résultat plus certain lorsqu'on l'exécute

au-dessus de l'orifice interne du canal dentaire. Quant à la résection du nerf, c'est toujours à hauteur de la lingula (aiguille de Spix) qu'on doit la pratiquer.

a) Résection du nerf dentaire à sa sortie du trou mentonnier.

Pendant qu'un aide rétracte fortement en bas et en dehors la commissure des lèvres correspondante au nerf malade, on fait vis-à-vis de l'intervalle situé entre la première et la deuxième petite molaire, et à égale distance des deux bords du maxillaire, une incision horizontale qui divise la muqueuse et les autres parties molles jusqu'à l'os; on décolle ensuite avec un fin élévatoire la lèvre inférieure de cette incision, et l'on découvre ainsi le nerf à son point de sortie du canal dentaire. Cela fait, on attire légèrement le nerf au moyen d'un crochet mousse, on ouvre sa gaine au bord de l'orifice osseux, puis avec le même crochet, ou bien avec une pince à mors matelassés, on le tend fortement et à plusieurs reprises. L'hémorragie qui peut résulter de l'ouverture de l'artère dentaire est facile à arrêter par la compression.

b) Elongation et résection intrabuccales du nerf dentaire au niveau de la lingula, d'après *Paravacini*.

La bouche est maintenue largement ouverte au moyen de l'écarteur des mâchoires d'*Heister*; la commissure des lèvres du côté malade est attirée fortement en dehors.

Le doigt indicateur de la main gauche remontant à partir de la dernière dent molaire explore le côté interne du bord antérieur de la branche montante, et peut souvent ainsi, surtout chez les sujets maigres, reconnaître la saillie que forme la lingula au-dessus de l'orifice interne du canal dentaire.

On fait alors en dedans du bord antérieur de la branche montante, une incision verticale de 2 centim. d'étendue, qui divise la muqueuse, l'insertion du muscle ptérygoïdien et le périoste; puis, avec un élévatoire, on pratique le décollement sous-périosté de la lèvre postérieure de cette incision, et l'on poursuit la dénudation de l'os jusqu'en arrière de la lingula. Le cordon nerveux apparaissant alors dans la plaie, on le suit jusqu'à son entrée dans le canal dentaire, de façon à s'assurer qu'on a bien devant soi le nerf dentaire et non le nerf lingual qui descend là un peu en dedans et en arrière du précédent.

Après avoir isolé le nerf de son artère satellite, on le charge sur un crochet à strabotomie et on en pratique la distension dans les deux sens d'après les règles générales connues.

Pour la résection, on attire le plus possible, au moyen d'une pince, le nerf hors de la plaie, et l'on excise ensuite l'anse ainsi

obtenue, après l'avoir préalablement distendue à la façon habituelle. En isolant à la fois le nerf à l'entrée et à la sortie du canal dentaire, on pourrait même, d'après *Schönborn*, réséquer tout le segment nerveux compris dans ce conduit.

c) Névrectomie du nerf après résection de la paroi externe du canal dentaire.

Premier temps: Dénudation de l'angle de la mâchoire.

A l'aide d'une incision en forme d'arc dont les deux branches montantes longent le bord antérieur et le bord postérieur du masséter, et dont la convexité tombe au bord inférieur de l'angle de la mâchoire, on délimite un lambeau arrondi qui comprendra dans son épaisseur la peau, le muscle masséter et le périoste de l'angle maxillaire. On détache avec le couteau l'insertion inférieure du muscle précité, puis on décolle le lambeau à l'aide de l'élévatoire et on le rabat vers le haut: on doit pouvoir ainsi découvrir l'angle du maxillaire jusqu'au niveau de son bord alvéolaire sans pourtant diviser l'insertion de la muqueuse à l'os. L'artère faciale qui longe le bord antérieur de masséter peut également être évitée au cours du cette dissection.

Deuxième temps: Ouverture au ciseau du canal dentaire inférieur et résection du nerf.

Sur le milieu de la ligne qui relie le sommet de l'angle de la mâchoire au point de rencontre du bord antérieur de la branche montante et du bord supérieur de l'arc maxillaire, on résèque avec le ciseau un morceau de la table externe de l'os, mesurant 1 centim. environ de largeur. (Chez les individus âgés on doit pratiquer cette ouverture un peu plus près du bord supérieur du maxillaire). Dans le canal ouvert on reconnaît maintenant le cordon blanc formé par le nerf, ainsi que l'artère qui l'accompagne; on peut alors, en agrandissant au ciseau l'ouverture faite à l'os, poursuivre le nerf en haut et en arrière jusqu'au niveau de son entrée dans le canal dentaire.

Après avoir ainsi découvert le nerf sur une étendue d'environ 3 centim., on le charge sur le crochet de *Wagner*, on l'isole, si possible, de son artère satellite, et l'on excise tout le segment dénudé. Lorsque l'artère dentaire n'a pu être épargnée, on arrête l'hémorragie qui en provient, en bourrant la plaie de petits tampons aseptiques reliés l'un à l'autre par un fil dont le bout libre ressort par l'angle inférieur de la plaie. On draine en outre celle-ci avec un petit drain, puis le lambeau est rabattu et la plaie fermée par la suture. Pour se mettre sûrement à l'abri de l'hémorragie, *C. Hueter* conseille de sectionner le nerf avec le thermocautère.