d) Névrectomie du nerf dentaire par le procédé de *Sonnenburg.*

Sonnenburg découvre le nerf dentaire en pénétrant de bas en haut sous l'angle maxillaire.

Premier temps: Dénudation de la face interne de la branche montante en remontant à partir de l'angle maxillaire.

Pour faciliter l'opération, le malade est placé la tête pendante. On circonscrit l'angle de la mâchoire à l'aide d'une incision de 3 à 4 centim. d'étendue, qui commence sur la branche montante à 1 1/2 centim. au-dessus du sommet de cet angle, et qui longe le bord de l'os jusqu'au niveau de l'artère faciale. L'incision correspond ainsi à l'insertion inférieure du masséter, elle pénètre d'emblée jusque sur le rebord osseux.

A travers cette incision on dénude ensuite, à l'aide d'instruments mousses, la face interne de la branche montante, jusqu'à hauteur de l'aiguille de Spix; s'il est nécessaire, on détache avec le bistouri boutonné l'insertion inférieure du muscle ptérygoïdien interne.

Deuxième temps: Recherche et résection du nerf.

Dès qu'on a reconnu la lingula et le tronc nerveux au moyen du doigt introduit dans la plaie, le long de celui-ci on conduit un petit crochet mousse très recourbé jusqu'au niveau de la pointe osseuse en question, puis on le pousse un peu plus haut et en dedans, le long du nerf lui-même. On accroche ensuite ce dernier en s'aidant d'un doigt de la main gauche introduit dans la cavité buccale, et on l'attire dans la plaie jusqu'au niveau de l'angle de la mâchoire. L'artère dentaire inférieure qui ne s'accole au nerf qu'au moment de son entrée dans le canal dentaire sera facilement évitée.

Le nerf est saisi et fixé dans les mors d'une pince à glissière, puis sectionné du côté périphérique d'abord, du côté central ensuite. Un petit drain est enfoncé derrière l'angle de la mâchoire, et la plaie est réunie par la suture.

4. Nerf lingual.

Anatomie topographique.

Le nerf lingual naît également de la seconde branche du trijumeau. Après avoir reçu à angle aigu la corde du tympan qui lui vient du facial, il descend verticalement entre le pharynx et le ptérygoïdien externe, se porte obliquement en bas et en avant, d'abord entre les deux ptérygoïdiens, puis entre le ptérygoïdien interne et la face interne de la branche montante du maxillaire, décrit ensuite un arc en gagnant le plancher de la bouche où il chemine entre la muqueuse buccale et la glande sous-maxillaire, et enfin se résout en ses branches terminales qui pénètrent dans la langue entre le muscle hyoglosse et le muscle génioglosse.

Elongation et résection.

a) Au bord latéral de la langue.

Avec une pince à anneaux, ou une anse de fil passée à travers la langue, on attire fortement celle-ci du côté opposé à celui où l'on opère; on fait en même temps rétracter en dehors la commissure des lèvres correspondante au nerf à réséquer.

Sur le côté de la base de la langue, on fait une incision qui court parallèlement au bord latéral de cet organe, et qui divise la muqueuse buccale juste en dessous de l'endroit où elle se réfléchit de la langue sur le plancher de la bouche: on découvre aussitôt le nerf lingual qui est immédiatement sous-jacent à la muqueuse. On attire ensuite ce nerf avec un crochet à strabotomie, et il ne reste plus alors qu'à le distendre, ou à le réséquer d'après les règles connues.

b) Derrière la branche montante du maxillaire.

A l'aide d'une incision en forme d'arc qui longe le bord antérieur et le bord inférieur du muscle masséter, on met à nu le bord antérieur de la branche montante du maxillaire; on résèque au ciseau un assez long morceau de ce bord, et le nerf lingual apparaît aussitôt à la face externe du muscle ptérygoïdien interne.

5. Résection de la deuxième et de la troisième branche du trijumeau à leur sortie de la base du crâne, d'après *Krönlein.*

Premier temps: Division de la peau.

La tête repose sur la joue du côté sain, et de façon que la région temporale du côté où l'on opère soit placée en pleine lumière. A l'aide d'une incision curviligne commençant au rebord orbitaire externe et finissant au tragus, on délimite un lambeau cutané arrondi, dont la base regarde en haut, et dont le bord convexe arrive jusqu'au niveau d'une ligne horizontale tirée du bord de l'aile du nez au lobule de l'oreille. On dissèque ce lambeau cutané et on le replie à sa base.

Deuxième temps: Résection temporaire de l'os malaire.

L'aponévrose temporale est détachée sur toute l'étendue du bord supérieur de l'os malaire; ce dernier est alors réséqué comme dans l'opération de *Lücke-Braun-Lossen* (voir pag. 331), puis renversé en bas, avec le masséter, aussi fortement que le permet la plaie tégumentaire.

Troisième temps: Section au ciseau de l'apophyse coronoïde, et renversement du muscle temporal.

L'apophyse coronoïde ayant été dénudée, avec le ciseau et le marteau on la détache à sa base par un trait de section oblique en bas et en avant, qui relie le fond de l'échancrure sygmoïde à l'extrémité supérieure de la ligne oblique externe; on relève ensuite le muscle temporal ainsi mobilisé.

Quatrième temps: Recherche du trou ovale, et résection de la troisième branche du trijumeau.

On lie l'artère maxillaire interne dans l'intervalle qui sépare les deux muscles ptérygoïdiens; puis, à l'aide de l'élévatoire, on détache de la crête sous-temporale de la grande aile du sphénoïde, l'insertion du faisceau supérieur du muscle ptérygoïdien externe. En longeant alors la crête précitée on aboutit au trou ovale, sous lequel on résèque un segment du nerf maxillaire inférieur.

Cinquième temps: Recherche du trou grand rond et résection de la seconde branche du trijumeau.

On aborde le nerf maxillaire supérieur à travers la fosse sphéno-maxillaire (voir opération de *Lücke*, pag. 331), et l'ayant trouvé, on le poursuit en haut jusqu'au trou grand rond, où on le résèque tout contre la base du crâne.

Sixième temps: Hémostase et réunion.

En liant comme il a été dit l'artère maxillaire interne, la découverte du nerf maxillaire inférieur se fait pour ainsi dire sans hémorragie; il faut pourtant se rappeler l'existence dans cette région de l'artère meningée moyenne, que la maxillaire émet aussitôt après sa naissance, et qui peut ainsi rester en deçà de la ligature. Si l'on ne parvient pas à saisir et à lier tous les vaisseaux qui donnent, on recourt au tamponnement de la plaie. Voir plus haut, pag. 332, ce qui a trait à l'hémostase dans la fosse sphéno-maxillaire.

Pour terminer on rabat le muscle temporal, et l'on réunit l'apophyse coronoïde au maxillaire au moyen de la suture osseuse. L'os malaire est également remis en place et fixé comme il a été dit pag. 332; on introduit un drain dans la plaie, et l'on ramène en bas le lambeau cutané qu'on fixe par une suture aussi exacte que possible.

6. Nerf facial.

Anatomie topographique (Fig. 195).

Nerf mixte à son origine, le nerf facial sort du crâne par le trou stylo-mastoïdien; il contourne l'apophyse styloïde, et déjà à ce niveau émet les branches collatérales suivantes: un rameau auriculaire postérieur qui se rend à la face postérieure du pavillon de l'oreille; des rameaux stylo-hyoïdien et digastrique pour les muscles de même nom; un rameau d'anastomose avec le nerf auriculo-temporal. Le nerf facial devient superficiel environ à la hauteur du bord inférieur du lobule de l'oreille; il se dirige alors presque horizontalement en avant, en croisant la face externe du muscle stylo-pharyngien, de l'artère auriculaire postérieure et de l'artère carotide externe; puis, arrivé au bord postérieur de la branche montante du maxillaire, il se divise en une branche supérieure et en une branche inférieure, qui traversent d'arrière en avant la glande parotide, et se subdivisent à l'intérieur de cette glande, en formant à la face externe du masséter le plexus nerveux parotidien (pes anserinus major).

Elongation

du nerf facial mis à nu au niveau du point où il croise le bord postérieur du maxillaire inférieur, d'après *Löbker-Hueter*.

Le tronc du nerf facial n'est pas facile à atteindre à la sortie du trou stylo-mastoïdien, quelque service que puisse rendre l'apophyse styloïde pour guider dans cette recherche.

Pour ne pas devoir opérer à cette profondeur, *C. Hueter* a préféré recourir au procédé d'élongation du facial imaginé et pratiqué par moi sur le cadavre; par ce procédé le nerf est sans doute découvert en un point plus périphérique de son trajet, mais comme il devient aussi plus superficiel, l'exécution de l'opération en est rendue beaucoup moins difficile.

La tête du sujet repose sur la joue du côté sain, et de façon que le champ opératoire soit parfaitement éclairé.

Une incision d'environ 5 centim. d'étendue divise l'insertion du lobule de l'oreille à la joue, et descend ensuite le long du bord postérieur du maxillaire en n'intéressant que la peau. Sur toute la longueur de cette incision, on sectionne l'aponévrose

Fig. 195.

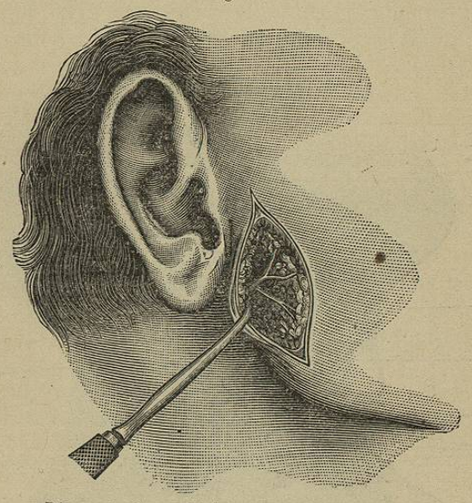

Découverte du nerf facial, d'après *Löbker-Hueter*.

parotidienne, puis on pénètre prudemment à travers le tissu de la glande parotide. On tombe généralement alors sur la branche inférieure de division du nerf facial; on la poursuit en arrière jusqu'à sa réunion avec la branche supérieure, puis on dénude le tronc lui-même sur une certaine étendue, en remontant vers le trou stylo-mastoïdien. Le nerf est facile à reconnaître à sa couleur blanche des lobules glandulaires entre lesquels il s'enfonce.

Le nerf étant suffisamment dénudé, on en pratique l'élongation dans les deux sens; cette distension doit être faite avec beaucoup de prudence, car l'expérience a démontré qu'une élongation trop forte du facial amène facilement une paralysie

définitive dans le domaine d'innervation de ce nerf. On fera surtout bien ici d'utiliser pour la distension, soit un mince tube en caoutchouc, soit la pince à mors matelassés de *Vogt*.

Afin de pouvoir suivre le nerf facial le plus loin possible en arrière, *C. Kaufman* a récemment recommandé d'ajouter à l'incision qui sert à découvrir le nerf dans notre procédé, une seconde incision remontant obliquement vers le trou stylo-mastoïdien.

7. Plexus cervical.

Anatomie topographique (Fig. 196).

Les branches antérieures des quatre premiers nerfs cervicaux sortent de la profondeur entre les deux groupes de muscles insérés aux tubercules antérieurs et postérieurs des apophyses transverses (la première branche s'échappe par l'interstice qui sépare le droit latéral du petit droit antérieur de la tête); elles forment ensuite entre le scalène moyen et l'angulaire de

Fig. 196.

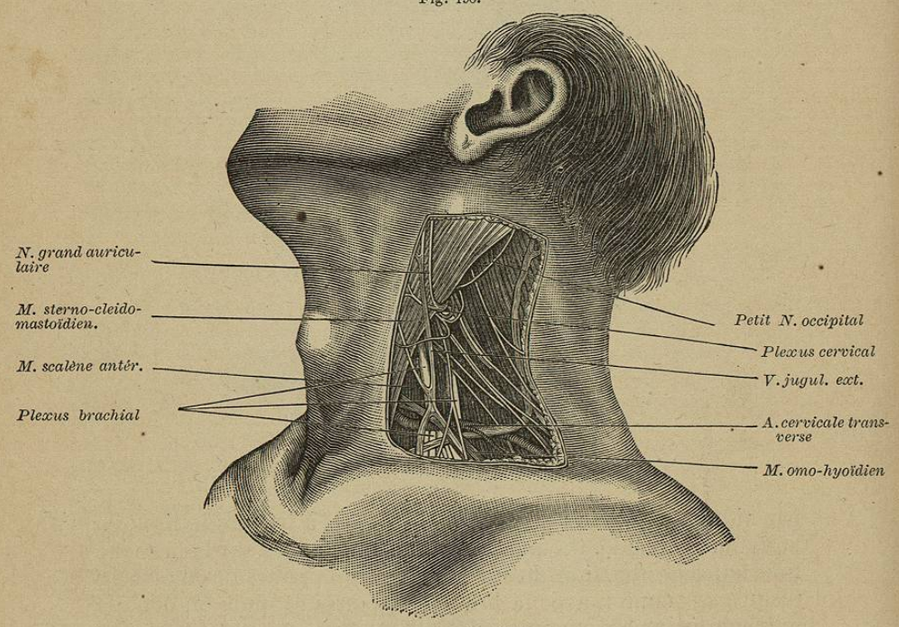

Plexus cervical et brachial au cou.
(L'artère cervicale transverse est ici très développée).

l'omoplate un réseau anastomotique qu'on désigne sous le nom de plexus cervical. Déjà dans la profondeur du cou, ce plexus émet un grand nombre de branches collatérales, à savoir: des filets anastomiques pour le ganglion cervical supérieur du grand sympathique, pour le plexus gangliforme du pneumogastrique, pour le grand hypoglosse et l'accessoire de Willis, des rameaux moteurs pour les muscles scalènes, long du cou, grand droit

antérieur, petit droit antérieur de la tête, et angulaire de l'omoplate, enfin le nerf phrénique qui descend au devant du scalène antérieur en gagnant l'ouverture supérieure du thorax. Les autres branches du plexus cervical apparaissent à l'extérieur et deviennent sous-cutanées au niveau du bord postérieur du sterno-cleido-mastoïdien; ce sont: le nerf petit occipital, le nerf grand auriculaire, le cervical transverse ou cervical superficiel, et enfin les nerfs sus-claviculaires. Toutes ces branches, à l'exception de la première qui se montre un peu plus haut, se réunissent assez exactement en un large faisceau nerveux qui correspond à peu près au milieu de la hauteur du bord postérieur du muscle précité, et qu'on peut ainsi mettre à nu par une incision unique.

Élongation

du plexus cervical mis à nu au niveau du bord postérieur du sterno-cleido-mastoïdien, d'après *P. Vogt*.

Le sujet est couché sur le dos, les épaules un peu relevées, la tête penchée du côté opposé à celui où l'on opère.

A trois travers de doigt en dessous de l'apophyse mastoïde, on pratique sur le bord postérieur du sterno-cleido-mastoïdien, une incision longitudinale de 5 centim. d'étendue, qui met à nu les faisceaux de ce muscle, et à travers laquelle on peut ensuite attirer celui-ci en dedans. Avec la pince et le bistouri on dissèque alors prudemment le tissu cellulaire, en descendant le long du bord postérieur du muscle, jusqu'à ce que l'on ait trouvé le nerf grand auriculaire ou une autre branche superficielle du plexus. On suit ce nerf en arrière jusqu'au plexus, qu'on poursuit à son tour jusque dans l'espace qui sépare le scalène de l'angulaire de l'omoplate; on ne s'arrête qu'au moment où le doigt peut sentir la colonne vertébrale.

On pratique ensuite l'élongation du plexus d'après les règles générales connues, puis la plaie est drainée et fermée par la suture.

8. Plexus brachial.

Anatomie topographique (Fig. 196, compar. Fig. 36, p. 41).

Les branches antérieures des quatre derniers nerfs cervicaux et du premier nerf dorsal, après avoir traversé l'espace angulaire des muscles scalène antérieur et moyen, pénètrent en convergeant dans le triangle cervical inférieur (creux sus-claviculaire), c'est-à-dire dans l'espace triangulaire qui est limité en bas par la clavicule, en avant et en dedans par le bord externe du muscle sterno-cleido-mastoïdien, en arrière et en dehors par le bord antérieur du muscle trapèze. C'est à la réunion de ces cinq troncs nerveux, et des branches provenant de leur division, qu'est due la formation du plexus brachial, lequel se prolonge en bas, sous la clavicule, jusque dans la cavité de l'aisselle. Le plexus brachial est recouvert au cou par la peau, le peaucier, le feuillet superficiel de l'aponévrose cervicale, une couche abondante de tissu adipeux, et le feuillet profond de la dite aponévrose; au-devant de ses racines supérieures monte en outre le muscle sterno-cleido-mastoïdien.

La veine jugulaire externe court dans la région étant placée directement

en dessous de l'aponévrose superficielle; son siége est facile à déterminer au moyen d'une ligne qu'on tirerait de l'angle de la mâchoire au point d'union du tiers interne et du tiers moyen de la clavicule; cette ligne représente exactement le trajet du vaisseau qui descend en croisant la face antérieure du muscle sterno-cleido-mastoïdien. Sur le vivant, on peut rendre cette veine très apparente en la comprimant au-dessus de la clavicule. Les nerfs sus-claviculaires qu'on rencontre également dans le champ opératoire, peuvent toujours être sacrifiés sans inconvénient. Le muscle omoplato-hyoïdien, qui est compris entre les deux feuillets de l'aponévrose cervicale, croise obliquement la direction du plexus en se portant en haut et en dedans. Derrière ce muscle, et dans une direction opposée à la sienne, chemine une forte branche de communication entre les veines antérieures et les veines postérieures du cou. Signalons enfin l'artère cervicale superficielle, branche de la cervicale ascendante, qui traverse aussi le triangle cervical supérieur, mais plus haut et plus superficiellement que l'anastomose veineuse précitée.

L'artère cervicale transverse, qui nait de la sous-clavière en dedans des scalènes, ou entre ces muscles, traverse le plus souvent le plexus lui-même, et parfois le croise seulement à sa face antérieure.

L'artère sous-clavière siége profondément en dedans du bord interne du plexus, entre ce bord et le bord externe du scalène antérieur.

Le trajet du plexus brachial au cou peut être représenté par une ligne, qui relierait le milieu du bord postérieur du sterno-cleido-mastoïdien, au milieu d'une autre ligne qui serait tirée entre le centre de la fosse jugulaire (*) et le bord antérieur de l'acromion.

Élongation.

L'extension du plexus brachial a été faite pour la première fois par *v. Nussbaum*; on la pratique dans l'espace triangulaire qui est limité en bas par le muscle omohyoïdien, et sur les côtés par les bords des muscles scalènes antérieur et moyen.

Le sujet est couché avec la nuque soulevée, de façon que l'épaule du côté où a lieu l'extension soit fortement abaissée; la tête est tournée du côté opposé.

On commence par déterminer par la palpation les limites précédemment indiquées du triangle cervical inférieur, puis après s'être bien rendu compte du trajet exact suivi par la veine jugulaire externe, on incise la peau dans la direction de la ligne qui va du milieu du bord postérieur du sterno-cleido-mastoïdien au milieu d'une ligne tirée entre la fosse jugulaire et le bord antérieur de l'acromion. L'incision commence un peu en dehors du bord du muscle précité, et finit à deux travers de doigt au-dessus de la clavicule.

On divise donc successivement la peau, le peaucier et le feuillet superficiel de l'aponévrose; puis, on se sert de la pince et du manche du scalpel pour se frayer un chemin à travers les lobules graisseux qui sont compris entre les deux feuillets aponévrotiques. On reconnait ainsi dans l'angle inférieur de la

(*) Fosse jugulaire : dépression qui se trouve située à la limite inférieure de la région médiane du cou (N. d. T.).

plaie le bord du muscle omohyoïdien qu'on ne doit pas déplacer. On fait écarter les deux lèvres de l'incision avec des rétracteurs, et dans le fond de la plaie, on sent alors les cordons du plexus, et le bord externe du scalène antérieur, encore recouverts par le feuillet profond de l'aponévrose. On divise prudemment ce feuillet, et le plexus se trouve dès lors à découvert. Avec le doigt et le manche du scalpel on l'isole ensuite des tissus environnants; le paquet nerveux étant partagé en deux faisceaux par le fait du passage de l'artère cervicale transverse à travers le plexus, on doit veiller soigneusement à ne pas laisser de côté l'un de ces deux faisceaux. L'artère précitée n'est nullement exposée, puisque la dénudation se fait à l'aide du doigt et d'instruments mousses.

Cela fait, on charge le plexus sur le doigt recourbé en crochet, puis on le distend avec force, et à plusieurs reprises, dans les deux sens. Les nerfs sont finalement remis en place, un drain est poussé dans la profondeur de la plaie, et celle-ci est fermée par la suture.

9. Nerfs intercostaux.

Une incision de 6 centim. environ d'étendue, qui commence à 5 centim. en dehors de la colonne vertébrale, court le long du bord inférieur de la côte sous laquelle rampe le nerf à opérer, et divise d'emblée toutes les parties molles jusqu'au rebord osseux. Dans toute la longueur de la plaie on détache ensuite l'insertion supérieure du muscle intercostal externe. Sur le muscle intercostal interne on trouve alors, courant dans la gouttière du bord inférieur de la côte, l'artère intercostale, et sous lui le nerf intercostal, qu'on isole avec un élévatoire ou un crochet mousse et qu'on distend ensuite.

II. Découverte des nerfs des membres.

I. Nerf médian.

Anatomie topographique.

Le trajet du nerf médian à l'aisselle et au bras, ainsi que ses rapports avec l'artère humérale ont été décrits pag. 48 et 50 (voir Fig. 40 et 42).

A l'avant-bras, le nerf médian commence par traverser le rond propateur immédiatement en dessous du pli du coude, et émet aussitôt des branches motrices pour tous les muscles fléchisseurs, à l'exception du cubital antérieur. Il court ensuite entre les deux muscles fléchisseurs communs étant assez exactement situé sur la ligne médiane de la face antérieure du membre. Plus bas le nerf devient plus superficiel et descend entre les tendons du grand palmaire et du palmaire grêle, un peu en dehors de la ligne médiane, pour s'engager bientôt sous le ligament annulaire antérieur du carpe, et gagner la paume de la main en croisant la paroi antérieure de la bourse muqueuse carpienne.

Elongation.

On pratique la distension du nerf médian, soit à la partie moyenne du bras, soit immédiatement au-dessus de l'articulation radio-carpienne.

a) A la partie moyenne du bras (Fig. 197 *A*).

L'incision par laquelle on découvre ici le nerf médian n'est autre que celle qui est employée pour la ligature de l'artère humérale à ce niveau (voir pag. 51).

Fig. 197.

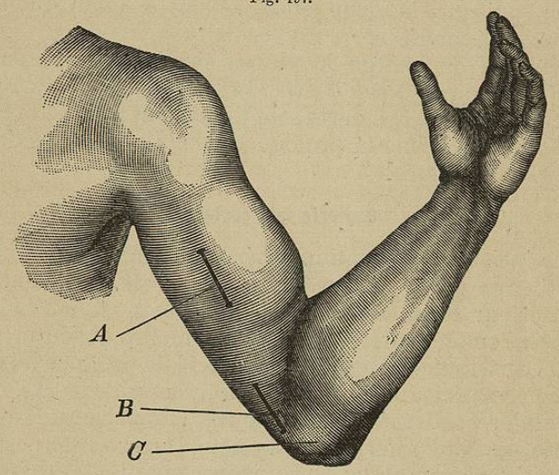

A Incision pour la découverte du nerf médian; *B* Id. pour la découverte du nerf cubital au bras; *C* Epitrochlée.

b) Au-dessus de l'articulation radio-carpienne (Fig. 198).

Sur les sujets maigres, il est toujours facile de reconnaître le tendon du grand palmaire à travers les téguments; on peut aussi représenter exactement son trajet à l'aide d'une ligne fictive qui partirait de l'éminence carpienne radiale (scaphoïde et trapèze) et remonterait verticalement à la face antérieure de l'avant-bras. Un peu en dedans de cette ligne et un peu au-dessus des plis cutanés transversaux du poignet, on fait une incision parallèle au grand axe du membre, qui divise la peau et l'aponévrose sur une étendue d'environ 4 centim. Dans l'intervalle situé entre les tendons du grand palmaire et du palmaire grêle, on découvre alors sans difficulté le nerf médian qu'on charge sur un crochet mousse après avoir fait fléchir la main, et qu'on distend ensuite dans les deux sens.

2. Nerf cubital.

Anatomie topographique.

Pour le siége et les rapports du nerf cubital à l'avant-bras, voir pag. 52 et fig. 44.

Au bras le nerf cubital descend avec l'artère humérale dans la gouttière bicipitale interne, étant situé en dedans du vaisseau. A quatre travers de doigt au-dessus de l'épitrochlée, le nerf s'infléchit en dedans et traverse la cloison intermusculaire interne en compagnie de l'artère collatérale interne supérieure; il arrive ainsi dans la gouttière osseuse qui se trouve en arrière de l'épitrochlée (voir Fig. 170, pag. 260).

Elongation.

On la pratique d'habitude immédiatement au-dessus du coude, plus rarement au tiers inférieur de l'avant-bras.

Fig. 198.

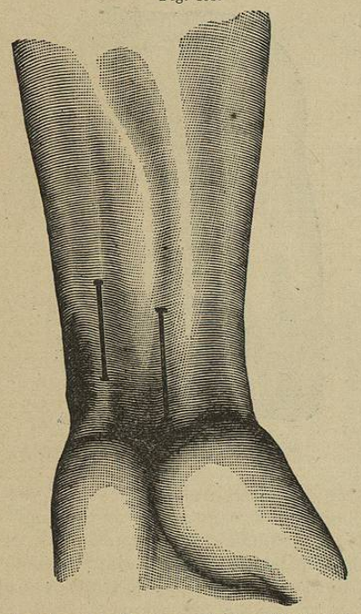

Incisions pour la découverte du nerf médian et du nerf cubital à l'avant-bras.

a) Immédiatement au-dessus du coude. (Fig. 197 *B*).

Le coude étant fléchi à angle aigu, on découvre le nerf à l'aide d'une incision de 3 à 4 cent^im^ d'étendue, qui commence à deux travers de doigt au-dessus de l'épitrochlée, afin de ménager sûrement l'articulation, et qui divise la peau et l'aponévrose en remontant dans la direction du grand axe du bras. L'isolement du nerf se fait ensuite au moyen du doigt ou d'instruments mousses, de façon à épargner l'artère collatérale interne supérieure.

b) Au tiers inférieur de l'avant-bras. (Fig. 198).

L'incision tombe juste au bord externe du muscle cubital antérieur; elle est un peu plus rapprochée du bord cubital de l'avant-bras que celle qui sert à la ligature de l'artère cubitale. La détermination du siége du nerf, et le tracé de l'incision, se font du reste d'après les règles indiquées pour cette ligature même (v. p. 54); l'extension se pratique à la manière habituelle.

3. Nerf radial.

Anatomie topographique.

Après avoir quitté le creux de l'aisselle où il se trouvait situé en arrière des vaisseaux, le nerf radial s'engage entre les chefs du triceps en compagnie