de l'artère humérale profonde, et décrit une longue spirale autour de la face postérieure et de la face externe du corps de l'humérus. Le point où le nerf apparaît au bord externe de l'humérus entre les bords du biceps et du triceps, correspond exactement au milieu d'une ligne tirée de l'insertion inférieure du deltoïde au sommet de l'épicondyle; plus bas, le nerf est logé avec l'artère collatérale externe dans le profond sillon compris entre le brachial antérieur et le long supinateur.

Elongation (Fig. 199).

Sur la ligne qui réunit l'insertion inférieure du deltoïde au sommet de l'épicondyle, et à égale distance de ces deux points, on fait une incision longitudinale, parallèle au grand axe du membre, qui divise la peau et l'aponévrose sur une étendue d'environ 4 centim. A travers cette incision, on peut avec le bout de l'index, aller reconnaître profondément le nerf et le faire glisser contre l'os. On le découvre en écartant les fibres du triceps au moyen de l'élévatoire, on ménage ainsi l'artère collatérale externe. Pendant qu'a lieu l'extension, l'avant-bras doit être placé à angle droit sur le bras.

Fig. 199.

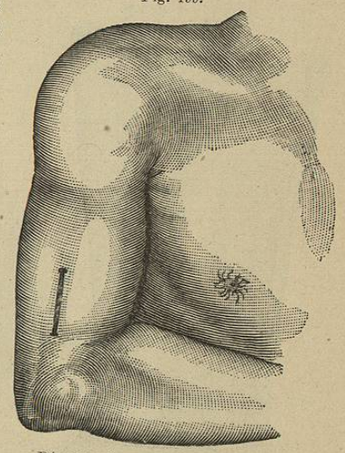

Découverte du nerf radial au bras.

4. Grand nerf sciatique.

Anatomie topographique.

Ce nerf, qui est le plus volumineux de tous les nerfs du corps, constitue le prolongement direct du plexus sacré. Il sort du bassin par la grande échancrure sciatique, au-dessous du muscle pyramidal, puis croise la face postérieure des petits muscles jumeaux, de l'obturateur interne, et du carré crural, étant recouvert par le muscle grand fessier. Il descend ensuite à la face postérieure de la cuisse, d'abord au-devant des muscles insérés à la tubérosité de l'ischion (biceps, semi-membraneux, semi-tendineux), puis dans l'espace rempli de tissu cellulaire lâche qui sépare ces mêmes muscles lorsqu'ils s'écartent l'un de l'autre en se portant au côté interne et au côté externe du membre. Il est accompagné par la petite artère ischiatique.

Le siége du grand nerf sciatique immédiatement en dessous du pli fessier est représenté par le milieu d'une ligne fictive qui relierait le bord postérieur (non le bord externe) du grand trochanter à la tubérosité de l'ischion. Le trajet exact du nerf est lui-même indiqué par une autre ligne qui serait tirée de ce point vers le milieu du creux poplité.

Elongation du grand nerf sciatique dans le pli fessier,
d'après ***Bilroth, Langenbuch,*** etc. (Fig. 200).

Le sujet est couché sur le ventre. Du milieu de la ligne fictive qui réunit le bord postérieur du grand trochanter à la

tubérosité de l'ischion, on tire une autre ligne dans la direction du milieu du creux poplité; cette dernière indique le tracé de l'incision. Celle-ci part du pli fessier et descend à la face postérieure de la cuisse, en divisant la peau sur une étendue d'environ 10 centim. On divise ensuite l'épais tissu adipeux de la région, puis l'aponévrose sous-jacente; dans l'angle supérieur de la plaie, on reconnaît alors les fibres obliques en bas et en dehors du muscle grand fessier, dans son angle inférieur on reconnaît les fibres moins obliques du muscle biceps.

On écarte l'un de l'autre, avec des crochets mousses, les deux bords musculaires, et dans l'espace triangulaire qu'ils délimitent apparaît le nerf grand sciatique. On isole celui-ci avec

Fig. 200.

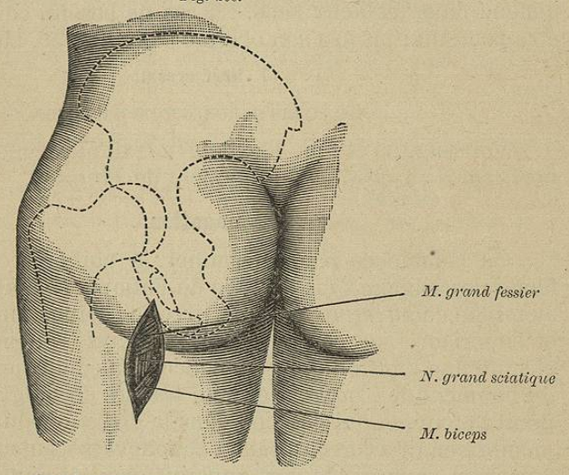

Grand nerf sciatique en dessous du pli fessier.

un crochet à artères et avec le doigt, afin de ménager l'artère ischiatique, puis on l'attire en avant, et on le poursuit au besoin sous le grand fessier jusqu'au niveau de l'échancrure sciatique.

Après avoir distendu le nerf dans les deux sens, on le remet en place, on introduit un drain dans l'angle inférieur de la plaie, et l'on ferme celle-ci par la suture.

5. Nerf tibial (*).

Voir pag. 68 et 75, Fig. 50 et 57, la description du trajet du nerf tibial dans le creux poplité et derrière la malléole interne.

(*) Le nerf tibial des auteurs allemands comprend à la fois le nerf sciatique poplité interne et le nerf tibial postérieur (N. d. T.).

On pourra découvrir le nerf tibial par les procédés qui servent à la ligature des artères poplitée et tibiale postérieure.

6. Nerf sciatique poplité externe.

Ce nerf naît du grand nerf sciatique au-dessus du creux poplité, ou dans ce dernier même. Il descend à la face postérieure du jumeau externe, en longeant le bord interne du biceps, et arrive au bord postérieur de la tête du péroné. On peut découvrir le nerf en ce dernier point, au moyen d'une incision partant du bord postérieur de la tête du péroné, et remontant sur une étendue de 4 centim. le long du bord interne du biceps. On divise d'abord la peau, puis l'aponévrose, et le nerf apparaît tout contre la tête du péroné. On l'isole dans sa gaine, on l'attire avec l'élévatoire pendant que le genou est fléchi, puis on le distend dans les deux sens. En cas de besoin, ce nerf pourrait être poursuivi jusqu'à son origine (voir Fig. 50, pag. 68).

7. Nerf crural.

Anatomie topographique.

Voir pag. 65 et Fig. 48, ce qui a trait au siége occupé par le nerf crural au-dessous du ligament de *Poupart*.

Elongation.

On commence par déterminer le point précis où l'artère fémorale s'engage sous l'arcade de Fallope; ce point correspond au milieu d'une ligne qui serait tirée de l'épine iliaque antérieure et supérieure au centre de la symphyse pubienne. On fait ensuite une incision qui commence immédiatement en dessous du ligament de *Poupart*, et à un travers de doigt en dehors du point précité, et qui descend dans la direction du grand axe du membre en divisant la peau et l'aponévrose sur une étendue de 6 centim. environ: le nerf apparaît aussitôt appliqué contre le muscle psoas-iliaque. L'artère fémorale est séparée du nerf crural par le ligament iléo-pectiné, et dans une opération bien exécutée ne doit pas même être mise à découvert. On isole alors le nerf en ménageant l'artère circonflexe iliaque qui le croise à sa face antérieure, puis on pratique l'élongation d'après les règles habituelles.

Septième Partie.

Des opérations plastiques.

PREMIER CHAPITRE.

Technique générale des opérations plastiques.

La chirurgie plastique est l'art de suppléer aux parties du corps détruites, ou incomplètement développées, par l'implantation de parties vivantes dans les brêches ou pertes de substance existantes. Tous les tissus humains ne peuvent également convenir pour être employés à ces restaurations organiques; celles-ci se font en effet presqu'exclusivement aux dépens de la peau, qui grâce aux conditions particulièrement favorables de sa nutrition, peut se prêter, sans être exposée à se mortifier, à des déplacements étendus et à des déformations variées. Le périoste des os est après la peau, le seul tissu qui puisse être utilisé pour des opérations plastiques. D'après des recherches toutes récentes celles-ci pourraient même se pratiquer avec succès sur les nerfs, les muscles et les os, à condition toutefois de mettre soigneusement les plaies à l'abri de toute inflammation. Quoi qu'il en soit, jusqu'à présent c'est presqu'uniquement la peau qui a fourni les matériaux nécessaires à la plupart des restaurations organiques.

De petits morceaux de peau, ne dépassant pas 1 à 2 centim. carrés de surface, peuvent être facilement transplantés d'une région du corps dans une autre sans que l'on ait à craindre leur mortification.

Lorsque le petit lambeau ainsi détaché augmente en surface, le résultat de l'opération devient plus incertain, à moins que l'on n'assure d'une façon spéciale sa nutrition menacée. La transplantation de parties du corps complètement détachées, qui doit déjà avoir été pratiquée par les anciens Hindous, fut désignée en France sous le nom de « greffe animale »; la transplantation de petits lambeaux de peau séparés fut appelée « greffe épidermique » par *Jacques Reverdin*, l'inventeur de cette méthode de restauration plastique (1872).