à ces derniers (Fig. 202). Si ce moyen se montre insuffisant, on pourra en outre, comme cela se pratique dans l'uranoplastie, décoller les deux portions de peau ainsi délimitées, en leur conservant leur doublure de tissu conjonctif. Après réunion des bords de la perte de substance, on laissera ensuite les deux petites plaies latérales se guérir par bourgeonnement.

S'agit-il maintenant de recouvrir une perte de substance triangulaire en faisant glisser sur elle la peau du voisinage, on prolonge par une incision *(b d)* l'un des côtés (Fig 203 *a b*) du

Fig. 203.

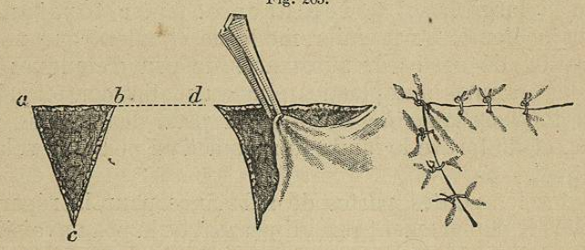

Fermeture d'une perte de substance triangulaire *(a b c)* en pratiquant une incision latérale de détente *(b d)*.

triangle *a b c*, et l'on peut alors, après décollement préalable si c'est nécessaire, mobiliser la peau de telle façon que le point *b* arrive se placer en *a*. En cas de brêche plus considérable on peut de la même manière mobiliser deux des bords de cette dernière (Fig. 204). Ces incisions libératrices ou de détente à travers la peau voisine de la plaie triangulaire, ne doivent pas

Fig. 204.

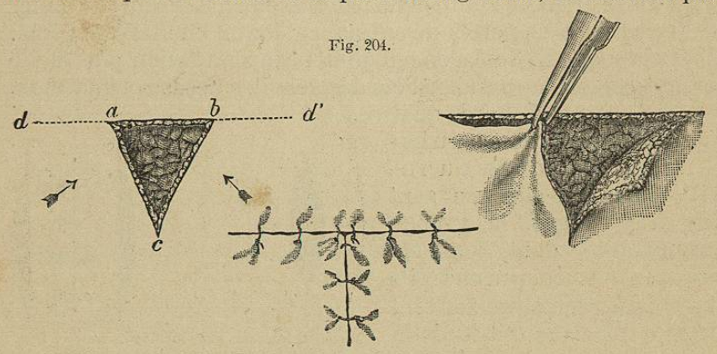

Fermeture d'une perte de substance triangulaire *(a b c)* au moyen d'une double incision latérale de détente *(a d* et *b d)*.

nécessairement tomber dans le prolongement direct d'un des côtés du triangle; on doit en effet tenir compte de la direction des faisceaux du tissu conjonctif, que ces incisions doivent

toujours atteindre aussi perpendiculairement que possible. C'est pourquoi il sera parfois préférable de recourir aux incisions libératrices arciformes (Fig. 205). Souvent encore ces diverses incisions de détente se montrent insuffisantes pour le but que l'on poursuit, et l'on se voit alors obligé de leur en adjoindre

Fig. 205.

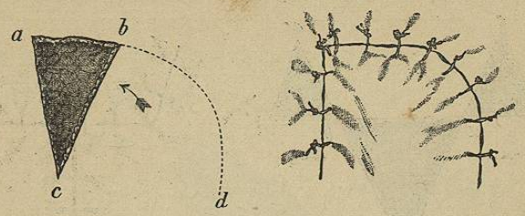

Fermeture d'une perte de substance triangulaire *(a b c)* à l'aide d'une incision libératrice arciforme *(b d)*.

une ou deux autres qui ne partent plus de la perte de substance elle-même, mais qui courent parallèlement aux deux côtés restants du triangle (Fig. 206) que celle-ci représente (méthode de *Dieffenbach*). Il reste alors après la réunion une ou deux nouvelles petites brêches triangulaires qu'on laisse se guérir par bourgeonnement.

Afin de pouvoir appliquer aux grandes pertes de substance le mode de déplacement des deux bords de la plaie représenté

Fig. 206.

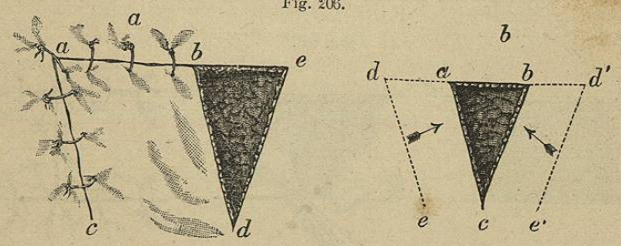

Autoplastie par glissement d'après *Dieffenbach*.

a) Une perte de substance triangulaire a été recouverte par un lambeau *(c a b d)* qu'on a fait glisser au-devant d'elle; le petit triangle restant *(b d e)* se guérira par bourgeonnement. *b)* la perte de substance *(a b c)* sera recouverte par la peau du voisinage préalablement mobilisée par les incisions *(a d e* et *b d'e')*.

par la fig. 204, *Burow sen.* prolonge très fortement les deux incisions latérales de détente; mais au moment où les deux bords à réunir sont ramenés l'un vers l'autre, la peau tiraillée se plisse au-dessus de la perte de substance; *Burow* excise alors les deux bourrelets qu'elle forme aux côtés de la base

du triangle, puis réunit par la suture les deux petites brêches ainsi produites (Fig. 207).

Pour refermer une perte de substance quadrilatère avec la peau prise dans son voisinage immédiat, on prolonge par deux incisions latérales de détente deux de ses côtés parallèles, en tenant compte le plus possible de la direction des

Fig. 207.

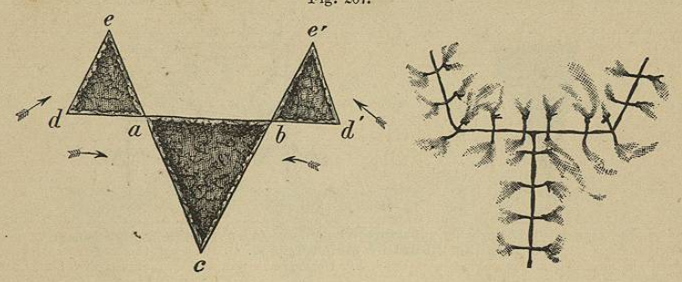

Autoplastie par glissement avec excision de deux triangles latéraux, d'après *Burow*.

faisceaux fibreux sous-cutanés, puis on réunit sur la ligne médiane les deux autres côtés, après avoir au besoin décollé de la couche sous-jacente les deux lambeaux ainsi circonscrits (Fig. 208).

En opposition à ces différents procédés par glissement, se place un autre mode de déplacement de la peau, consistant dans la torsion ou la rotation d'un lambeau cutané sur un pédicule relativement étroit.

Fig. 208.

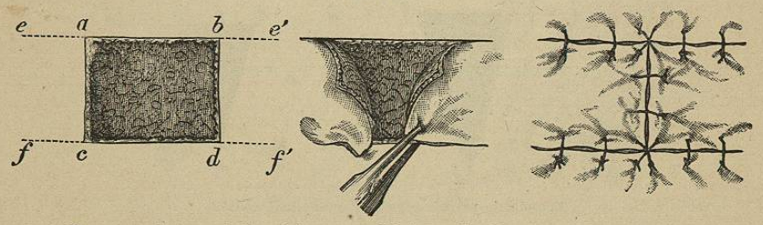

Fermeture de la perte de substance quadrilatère *(a b c d)* avec l'aide des incisions libératrices *a e, b e', c f, d f'*.

Ce lambeau représentant exactement la forme de la brêche à combler, est d'abord circonscrit par une incision dans la région du voisinage qui s'y prête le mieux; on le détache ensuite du plan sous-jacent, puis par un mouvement de torsion qu'on lui fait exécuter sur son pédicule sans que sa nutrition ait à en souffrir, on l'amène dans sa nouvelle position où on le suture

aux bords de la perte de substance (Fig. 209). La nouvelle brêche produite par l'excision de ce lambeau peut souvent ensuite être refermée par une suture appropriée, ou bien on la laisse se guérir par bourgeonnement.

Qu'il s'agisse de déplacer par glissement un lambeau cutané à large base, ou de faire exécuter un mouvement de torsion à un lambeau muni d'un pédicule étroit, toujours il faudra faire en sorte que le pédicule qui maintient la continuité du lambeau avec les parties voisines, corresponde au point

Fig. 209.

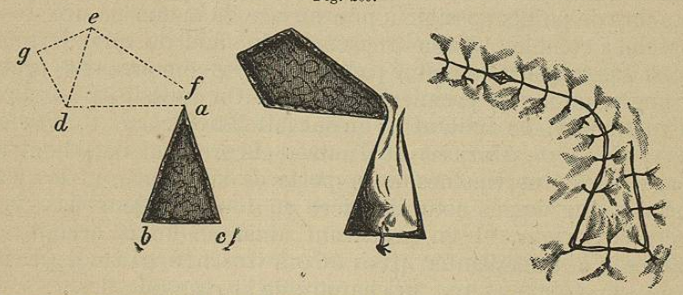

Réparation de la brêche *(a b c)* par l'implantation du lambeau *(a d e f)* qui sera tordu sur son pédicule *(a f)*. Le triangle *(d e g)* sera ensuite excisé, ce qui permettra de refermer toute la plaie par la suture.

où les vaisseaux nourriciers pénètrent dans le segment de peau à exciser: on évitera ainsi que la gangrène ne frappe ultérieurement les téguments transplantés. La dissection du lambeau, lorsqu'il y a lieu d'y recourir, se pratique avec les mêmes précautions que celle des lambeaux cutanés servant à recouvrir les moignons d'amputation, c'est-à-dire que l'on doit toujours avoir soin de tenir le tranchant du couteau dirigé vers la couche sous-jacente à la peau qu'on décolle. Lorsque la peau se trouve directement appliquée sur un os, et qu'en même temps sa nutrition laisse quelque peu à désirer, il est prudent de comprendre le périoste dans l'épaisseur du lambeau.

Dans les endroits du corps où la peau est mal nourrie, il convient de façonner le lambeau autoplastique en deux séances séparées. Dans la première séance on délimite le lambeau de deux côtés seulement, et on le détache des couches profondes en le laissant adhérer par les deux autres côtés. Pour s'opposer à la réunion du pont de téguments ainsi décollé, on interpose entre lui et le plan sous-jacent une pièce de pansement aseptique. On attend alors que de nombreuses granulations se soient développées à sa face profonde et aient suffisamment assuré la nutrition du futur lambeau, puis dans une seconde séance on

coupe l'un des deux pédicules, et l'on entraîne le lambeau dans la perte de substance à réparer.

Lorsqu'il s'agit de déplacer un lambeau à pédicule étroit, on doit mettre un soin tout particulier à bien mobiliser ce pédicule lui-même, afin qu'il ne se coude pas au moment de la torsion, et ne puisse ainsi entraver la nutrition de la peau déplacée.

Pour empêcher que le lambeau transplanté ne se recoquille en une masse informe, il faudra autant que possible suturer ses différents bords aux bords préalablement avivés de la perte de substance. Il importe en outre que la surface cruentée du lambeau, et particulièrement du pédicule, touche par le plus grand nombre de points possible à une surface de même nature de la brêche à combler. Malheureusement le fond de cette dernière n'est pas toujours constitué par une plaie vive pouvant se prêter à une réunion par première intention. On réussit parfois alors à y suppléer, en imitant ce qu'ont fait *Bardeleben*, *C. Hueter*, *A. Volkmann*, *Thiersch* et d'autres encore, qui détachent les parties les plus voisines de la perte de substance, et les réunissent par dessus cette dernière en tournant leur face vive vers l'extérieur, et en procurant ainsi un fonds cruenté au lambeau à transplanter (procédé à double plan de lambeaux, voir plus loin au chapitre de la rhinoplastie).

Ce procédé est particulièrement indiqué lorsqu'il s'agit de réparer une brêche étendue de la paroi d'une cavité viscérale (par exemple dans les pertes de substance des joues). On bouche alors l'orifice à l'aide d'un premier lambeau qu'on prend dans son voisinage le plus immédiat, et qu'on implante avec la face épidermique tournée vers l'intérieur de la cavité; on applique ensuite un second lambeau sur la face cruentée du premier *(Gussenbauer)*. Le même résultat peut encore être atteint avec un seul grand lambeau à base large. Pour cela, dans un premier temps on commence par détacher le grand lambeau dont le pédicule siége près de la perte de substance, et l'on implante sa moitié périphérique dans cette dernière en en tournant la face cutanée vers l'intérieur de la cavité. Une fois l'adhérence de cette partie obtenue, on coupe le pédicule et l'on rabat l'autre moitié par dessus la surface saignante de la première, après avoir d'abord soigneusement enlevé tous les bourgeons charnus. Les bords de la portion périphérique du lambeau ont été suturés avec la muqueuse, ceux de la portion correspondante au pédicule sont réunis à la peau extérieure. Dans un troisième temps on avive la peau à l'endroit où elle a été repliée, et l'on suture encore ici le feuillet interne de ce lambeau double à la muqueuse et son feuillet externe à la peau extérieure *(J. Israel, E. Hahn)*.

Dans la pratique, le bon résultat des opérations plastiques est singulièrement favorisé par la possibilité d'obtenir la réunion par première intention, grâce à l'emploi de la méthode antiseptique. Afin que la circulation soit aussi peu que possible entravée dans le lambeau ainsi réuni *per primam*, on aura soin de bien le laisser se dégorger de tout le sang qu'il contenait, et dans ce but on pourra, à l'instar de *Dieffenbach*, refermer par la

suture la nouvelle brêche produite, avant que de réunir le lambeau aux bords de la perte de substance. La peau détachée se ratatinant toujours plus ou moins fort par le fait de sa rétractilité, il est indispensable de donner à tout lambeau autoplastique des dimensions plus considérables que celles de la perte de substance qu'il est appelé à combler. Cette rétractilité de la peau est très variable, d'après les différentes régions du corps et aussi d'après les différents sujets, si bien qu'il n'est guère possible d'émettre des règles générales permettant de l'évaluer même approximativement.

Les différents procédés types de la méthode autoplastique que nous venons de décrire, ainsi que les nombreuses variétés qui en dérivent, peuvent être facilement exécutés sur le cadavre, et trouvent souvent même jusqu'à un certain point leur application sur le vivant. Il importe cependant de faire remarquer que l'art de la chirurgie plastique est celui qui s'accommode le moins de règles fixes et de procédés déterminés. Sur le vivant chaque cas nouveau réclame pour ainsi dire sa méthode particulière, et le chirurgien qui ne serait pas à même de la concevoir par lui-même, ne ferait jamais ici que de la très mauvaise besogne. Néanmoins toutes ces méthodes particulières ne sont la plupart du temps que des modifications ou des combinaisons des quelques formes types précédemment exposées. L'élève qui voudra s'exercer à ce genre d'opérations, commencera donc par pratiquer des brêches de différentes sortes dans les téguments de l'une ou l'autre région du corps, et s'appliquera ensuite à les réparer le plus convenablement possible, en s'attachant à observer les règles générales de la chirurgie autoplastique; plus tard il pourra ensuite s'exercer à refaire un nez, une lèvre, etc.

DEUXIÈME CHAPITRE.

Restauration du nez ou Rhinoplastie.

Pour la restauration plastique d'un nez partiellement ou totalement détruit — à la suite d'un traumatisme, d'un lupus, de la syphilis, ou du cancer — on peut utiliser soit les téguments du front (méthode indienne), soit ceux de la face interne du bras (méthode italienne), soit la peau des joues (méthode française), soit enfin, pour les pertes de substance moins considérables, la peau du nez lui-même. Il est bien rare que le nez soit complétement perdu et qu'il y ait lieu de pratiquer une véritable rhinoplastie totale. Aussi bien à la suite de traumatismes que dans les cas de lupus, la destruction est presque toujours limitée à la portion cartilagineuse de l'organe (pointe, sous-cloison, et