coupe l'un des deux pédicules, et l'on entraîne le lambeau dans la perte de substance à réparer.

Lorsqu'il s'agit de déplacer un lambeau à pédicule étroit, on doit mettre un soin tout particulier à bien mobiliser ce pédicule lui-même, afin qu'il ne se coude pas au moment de la torsion, et ne puisse ainsi entraver la nutrition de la peau déplacée.

Pour empêcher que le lambeau transplanté ne se recoquille en une masse informe, il faudra autant que possible suturer ses différents bords aux bords préalablement avivés de la perte de substance. Il importe en outre que la surface cruentée du lambeau, et particulièrement du pédicule, touche par le plus grand nombre de points possible à une surface de même nature de la brêche à combler. Malheureusement le fond de cette dernière n'est pas toujours constitué par une plaie vive pouvant se prêter à une réunion par première intention. On réussit parfois alors à y suppléer, en imitant ce qu'ont fait *Bardeleben*, *C. Hueter*, *A. Volkmann*, *Thiersch* et d'autres encore, qui détachent les parties les plus voisines de la perte de substance, et les réunissent par dessus cette dernière en tournant leur face vive vers l'extérieur, et en procurant ainsi un fonds cruenté au lambeau à transplanter (procédé à double plan de lambeaux, voir plus loin au chapitre de la rhinoplastie).

Ce procédé est particulièrement indiqué lorsqu'il s'agit de réparer une brêche étendue de la paroi d'une cavité viscérale (par exemple dans les pertes de substance des joues). On bouche alors l'orifice à l'aide d'un premier lambeau qu'on prend dans son voisinage le plus immédiat, et qu'on implante avec la face épidermique tournée vers l'intérieur de la cavité; on applique ensuite un second lambeau sur la face cruentée du premier *(Gussenbauer)*. Le même résultat peut encore être atteint avec un seul grand lambeau à base large. Pour cela, dans un premier temps on commence par détacher le grand lambeau dont le pédicule siége près de la perte de substance, et l'on implante sa moitié périphérique dans cette dernière en en tournant la face cutanée vers l'intérieur de la cavité. Une fois l'adhérence de cette partie obtenue, on coupe le pédicule et l'on rabat l'autre moitié par dessus la surface saignante de la première, après avoir d'abord soigneusement enlevé tous les bourgeons charnus. Les bords de la portion périphérique du lambeau ont été suturés avec la muqueuse, ceux de la portion correspondante au pédicule sont réunis à la peau extérieure. Dans un troisième temps on avive la peau à l'endroit où elle a été repliée, et l'on suture encore ici le feuillet interne de ce lambeau double à la muqueuse et son feuillet externe à la peau extérieure *(J. Israel, E. Hahn)*.

Dans la pratique, le bon résultat des opérations plastiques est singulièrement favorisé par la possibilité d'obtenir la réunion par première intention, grâce à l'emploi de la méthode antiseptique. Afin que la circulation soit aussi peu que possible entravée dans le lambeau ainsi réuni *per primam*, on aura soin de bien le laisser se dégorger de tout le sang qu'il contenait, et dans ce but on pourra, à l'instar de *Dieffenbach*, refermer par la

suture la nouvelle brêche produite, avant que de réunir le lambeau aux bords de la perte de substance. La peau détachée se ratatinant toujours plus ou moins fort par le fait de sa rétractilité, il est indispensable de donner à tout lambeau autoplastique des dimensions plus considérables que celles de la perte de substance qu'il est appelé à combler. Cette rétractilité de la peau est très variable, d'après les différentes régions du corps et aussi d'après les différents sujets, si bien qu'il n'est guère possible d'émettre des règles générales permettant de l'évaluer même approximativement.

Les différents procédés types de la méthode autoplastique que nous venons de décrire, ainsi que les nombreuses variétés qui en dérivent, peuvent être facilement exécutés sur le cadavre, et trouvent souvent même jusqu'à un certain point leur application sur le vivant. Il importe cependant de faire remarquer que l'art de la chirurgie plastique est celui qui s'accommode le moins de règles fixes et de procédés déterminés. Sur le vivant chaque cas nouveau réclame pour ainsi dire sa méthode particulière, et le chirurgien qui ne serait pas à même de la concevoir par lui-même, ne ferait jamais ici que de la très mauvaise besogne. Néanmoins toutes ces méthodes particulières ne sont la plupart du temps que des modifications ou des combinaisons des quelques formes types précédemment exposées. L'élève qui voudra s'exercer à ce genre d'opérations, commencera donc par pratiquer des brêches de différentes sortes dans les téguments de l'une ou l'autre région du corps, et s'appliquera ensuite à les réparer le plus convenablement possible, en s'attachant à observer les règles générales de la chirurgie autoplastique; plus tard il pourra ensuite s'exercer à refaire un nez, une lèvre, etc.

DEUXIÈME CHAPITRE.

Restauration du nez ou Rhinoplastie.

Pour la restauration plastique d'un nez partiellement ou totalement détruit — à la suite d'un traumatisme, d'un lupus, de la syphilis, ou du cancer — on peut utiliser soit les téguments du front (méthode indienne), soit ceux de la face interne du bras (méthode italienne), soit la peau des joues (méthode française), soit enfin, pour les pertes de substance moins considérables, la peau du nez lui-même. Il est bien rare que le nez soit complétement perdu et qu'il y ait lieu de pratiquer une véritable rhinoplastie totale. Aussi bien à la suite de traumatismes que dans les cas de lupus, la destruction est presque toujours limitée à la portion cartilagineuse de l'organe (pointe, sous-cloison, et

ailes); en cas de cancer on n'a souvent à restaurer qu'une des ailes ou une partie du dos du nez. La syphilis par contre cause la plupart du temps des ravages extrêmement étendus, et sacrifie aussi bien le squelette osseux du nez que sa portion cartilagineuse; mais même dans ces cas, il persiste souvent encore des fragments de peau intactes que leur poids a entraînés vers la profondeur de la cavité nasale, et qui, une fois redressés, peuvent encore être utilisés pour la réfection de l'organe. D'une façon générale, on devra limiter le plus possible le sacrifice de ces restes du nez ancien. Dans le langage courant on a l'habitude de désigner sous le nom de rhinoplastie totale la restauration plastique de toute la portion cartilagineuse, pointe, cloison et ailes, tandis que par rhinoplastie partielle on entend la réparation de la pointe, d'une aile ou de la cloison, ou encore la fermeture d'une perte de substance siégeant sur le dos du nez.

I. Rhinoplastie totale.

L'étoffe nécessaire à la réfection d'un nez complet devra être autant que possible empruntée à la peau du front, dans laquelle on taillera un lambeau pédiculé, qu'on amènera au-devant de la perte de substance en le tordant sur son pédicule. C'est seulement dans les cas où la peau du front est également détruite ou remplacée par un tissu de cicatrice, qu'on est autorisé à utiliser pour la rhinoplastie totale la peau beaucoup plus mince et beaucoup plus rétractile du bras et des joues.

I. Rhinoplastie totale à lambeau frontal; méthode indienne avec ses modifications les plus récentes.

Premier temps: Avivement des bords de la perte de substance.

L'opération de la rhinoplastie doit toujours commencer sur le vivant par l'avivement des bords de la perte de substance, qui sont ainsi rendus aptes à se réunir par première intention aux bords du lambeau transplanté. Cet avivement doit autant que possible être pratiqué de façon à donner à la brèche à combler, la forme d'un triangle plus ou moins régulier, dont la base corresponde à la lèvre supérieure. Pour les exercices cadavériques, on commence par abattre toute la portion cartilagineuse du nez, afin de créer une perte de substance analogue à celle qui se présente d'ordinaire sur le vivant; on laisse par contre intacte la peau qui recouvre la charpente osseuse, afin de pouvoir l'utiliser au cours de l'opération, ainsi qu'on a le plus souvent l'occasion de le faire dans la pratique.

Deuxième temps: Formation, aux dépens de la peau de la racine du nez, d'un petit lambeau destiné à doubler le nez nouveau (Fig. 210).

Lorsque la peau qui recouvre le squelette osseux du nez n'est point altérée, on y délimite, à l'aide de trois incisions se rencontrant à angle droit, un petit lambeau quadrangulaire à pédicule inférieur. On le détache aussitôt du plan sous-jacent, et on le renverse en bas de façon à tourner sa face profonde en avant *(Bardeleben, v. Volkmann, C. Hueter)*. Ce lambeau servira à donner plus d'épaisseur aux parois du nouvel organe, il offrira au lambeau frontal une surface cruentée apte à la réunion par première intention, et enfin, par sa tendance persistante à se relever, il agira à la façon d'un ressort pour maintenir la hauteur normale de la pointe du nez reformé (Fig. 210.)

Fig. 210.

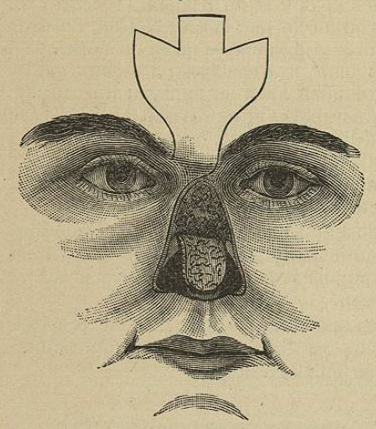

Formation d'un petit lambeau de soutien avec la peau de la racine du nez, et délimitation d'un lambeau frontal d'après le modèle de *v. Langenbeck*.

Il va de soi que ce temps de l'opération manquera sur le vivant, lorsque la peau de la racine du nez n'aura pas été respectée par le traumatisme ou l'affection.

Troisième temps: Délimitation et dissection du lambeau frontal; formation des ailes et de la sous-cloison.

Autant que faire se peut on doit avoir pour règle de tailler le lambeau sur le milieu du front, car, outre qu'une cicatrice médiane est toujours moins disgracieuse qu'une cicatrice latérale, celle-ci pourrait avoir pour effet d'attirer en haut la tête du sourcil et la paupière elle-même. On ne se déciderait à donc prendre son lambeau latéralement que si la peau de la région médiane du front était déjà remplacée par du tissu de cicatrice toujours peu propre à la transplantation.

Les dimensions du lambeau frontal devront dépasser d'au moins un tiers celles de la perte de substance qu'il s'agit de fermer; en outre il faudra qu'il contienne l'étoffe nécessaire à la réfection de la sous-cloison et des ailes,

L'incision qui limite supérieurement le lambeau, devra dès lors toujours tomber à la racine des cheveux, et si l'on avait affaire à un sujet à front très bas, on serait même forcé d'empiéter sur le cuir chevelu lui-même.

Le chirurgien exercé taille son lambeau à main levée ; le débutant au contraire fera bien de confectionner d'abord un modèle en sparadrap qu'il appliquera sur le front, et dont il suivra les contours avec le tranchant du couteau.

Les anciens Hindous utilisaient pour la rhinoplastie un simple lambeau en forme de triangle, et ne pourvoyaient pas à la restauration de la sous-cloison ; la pointe du triangle tombait à la racine du nez, sa base touchait au cuir chevelu. *Bardeleben* et d'autres encore se sont contentés de ce modèle ; seulement ils divisent par deux incisions la base du lambeau en trois parties dont une médiane pour la sous-cloison et deux latérales pour les ailes du nez. Entre la partie médiane et les deux latérales ils excisent souvent aussi un petit fragment de forme triangulaire.

Dieffenbach se servait de deux modèles. Si la peau du front était épaisse et bien nourrie, il ajoutait sur le milieu de la base du triangle précédent un petit lambeau quadrangulaire qui servait à reformer la sous-cloison. Lorsque au contraire les téguments étaient minces et flasques, et qu'en même temps il avait affaire à un sujet à front très haut, il arrondissait les deux angles supérieurs de la base du triangle, et donnait ainsi au lambeau un contour pyriforme. A l'aide de deux incisions parallèles, il en divisait alors la base arrondie en trois parties, dont la médiane servait à la restauration de la sous-cloison et les deux latérales à celle des ailes. En repliant ces parties sur elles-mêmes il donnait plus de fermeté à la pointe du nouveau nez, et empêchait le rétrécissement ultérieur des orifices des narines.

v. Langenbeck taillait déjà sur le front même les ailes et la sous-cloison ; outre qu'il évitait ainsi de sacrifier inutilement trop de peau, il obtenait des ailes moins épaisses, et parvenait à diminuer considérablement par la suture la brèche créée par l'excision du lambeau.

D'autres modèles que les trois sus-mentionnés ont encore été proposés pour la rhinoplastie à lambeau frontal ; ces derniers sont pourtant aujourd'hui les seuls qui soient encore utilisés dans la pratique.

a) Confection d'un modèle de lambeau triangulaire (Fig. 211).

Les dimensions de la perte de substance ayant été prises exactement, et tenant compte des règles générales précédemment exposées pour la détermination de la grandeur à donner au lambeau frontal, on découpe dans un morceau d'emplâtre adhésif un modèle pareil à celui qui est représenté ci-contre, dont on arrondit au besoin quelque peu les deux angles supérieurs ; on l'étale sur le milieu du front, la pointe du triangle tombant à la racine du nez. On incise ensuite les téguments jusque sur l'os en suivant le contour marqué par le modèle ; celui-ci peut dès lors être enlevé.

Après avoir ainsi circonscrit le lambeau, on le détache de haut en bas du périoste de l'os frontal, en coupant tout le temps

obliquement dans la direction de ce dernier. Dans les circonstances habituelles, le périoste ne doit pas être détaché de l'os ; c'est seulement quand la nutrition de la peau a souffert à la suite de la formation de cicatrices, etc., qu'il peut être utile de comprendre le périoste dans l'épaisseur du lambeau *(v. Langenbeck)*. On procède ensuite au décollement de l'étroit pédicule correspondant à la racine du nez. Dans ce but on relie par une incision

(Fig. 211).

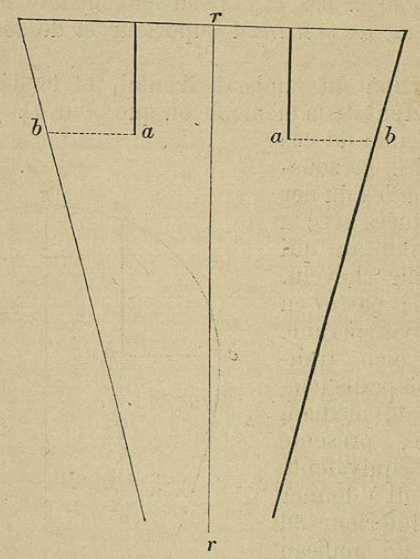

Modèle de forme triangulaire pour la rhinoplastie.

La partie médiane de la base du triangle comprise entre les deux lettres *a* servira à reformer la sous-cloison ; les parties latérales, qui doivent être repliées jusqu'à la ligne *ab* sont destinées aux ailes. — *rr* : Ligne du dos du nez.

l'un des bords latéraux du lambeau au bord opposé de la perte de substance, et par cette voie on dissèque la peau de la racine du nez en faisant en sorte que le pédicule contienne une artère frontale interne intacte. L'autre bord latéral du lambeau se termine inférieurement au niveau de la tête du sourcil, ou même plus bas encore à l'angle interne de l'œil ; de cette façon le pédicule est pris un peu latéralement et mesure de 1 à 1 ½ centim. de largeur. Les circonstances spéciales de chaque cas seront seules à même de nous renseigner de quel côté devra tomber le pédicule (compar. Fig. 210).

BIBLIOTECA
FAC. DE MED. U. A. N. L.

b) Confection d'un modèle à contour pyriforme, d'après *Dieffenbach*.

Ici encore on prendra d'abord la mesure exacte de la perte de substance, et en y ajoutant ensuite ce qui est nécessaire à la restauration de la sous-cloison et des ailes, ainsi que le tiers en plus qui est exigé pour parer à la rétraction ultérieure de la peau, on confectionnera un modèle en sparadrap en tout semblable à celui qui est représenté en grandeur naturelle dans la fig. 212; ce modèle sera appliqué sur le milieu du front avec la pointe dirigée en bas, et la peau sera ensuite incisée jusque sur l'os le long de son bord supérieur et de ses deux bords latéraux.

La dissection du lambeau frontal, et le décollement du pédicule s'opèrent de la même façon que pour *a)*.

Dans chacune de ces deux méthodes la sous-cloison et les ailes du nez sont reconstituées avec la partie du lambeau qui confine au cuir chevelu. A cette fin, la partie en question est divisée à l'aide de ciseaux bien tranchants, en trois petits lambeaux, dont le médian, rectangulaire, présente une hauteur équivalente à celle du profil à donner au segment inférieur du nouveau nez. Ce lambeau médian mesure 1 ½ à 2 centim. de largeur, et sert à façonner la sous-cloison; les deux latéraux sont destinés à former les ailes. On double ensuite ces dernières ainsi que la sous-cloison en les repliant sur elles-mêmes, de façon à empêcher leur rétraction ultérieure et rétrécissement graduel des orifices nasaux. Dans ce but le petit lambeau médian est replié longitudinalement, et les deux moitiés de sa face profonde accolées l'une à l'autre à l'aide d'une couple de points de suture en faufil ou du matelassier; les deux lambeaux latéraux sont également

Fig 212.

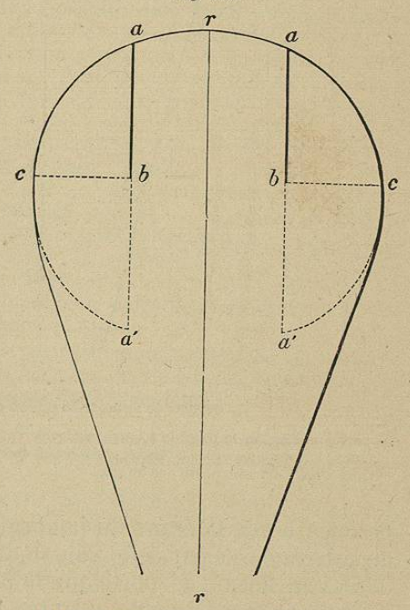

Modèle à contour pyriforme de *Dieffenbach*.

Les ailes *a b c* prendront après renversement la position *a' b c*.

renversés de bas en haut et appliqués contre la face profonde du lambeau principal au moyen de sutures du même genre. Lorsque la peau transplantée est mal nourrie, il est préférable de remplacer les sutures du matelassier par quelques points de suture entrecoupée au catgut, n'intéressant que la surface cruentée du lambeau, sans traverser toute l'épaisseur de celui-ci.

Lorsqu'on craint qu'en employant les lambeaux latéraux entiers pour doubler ainsi les ailes, celles-ci ne deviennent trop épaisses et ne bouchent en grande partie les orifices nasaux, on excise de chacun d'eux un petit segment cunéiforme pris dans la partie de leur bord qui touche à la sous-cloison.

a) Confection du modèle de *v. Langenbeck*.

Pour les raisons énoncées précédemment (p. 362), *v. Langenbeck* délimite déjà sur le front même, avant que de détacher le lambeau, les languettes destinées à reconstituer la sous-cloison et les deux ailes; son lambeau prend ainsi la forme représentée par la fig. 213. Cette méthode est certainement celle qui réclame le plus d'adresse; aussi conseillons-nous aux débutants de ne jamais vouloir circonscrire leur lambeau à main levée, mais de s'aider plutôt d'un patron en sparadrap dans le genre de celui qui est représenté en grandeur naturelle dans la figure précitée. La dissection du lambeau et le décollement du pédicule s'opèrent de la façon décrite en *a)*. La languette médiane est ensuite repliée sur elle-même, et ourlée comme il a été dit précédemment à l'aide de sutures du matelassier; de même encore les languettes latérales sont retroussées jusqu'à la ligne *a b)* (Fig. 213), et fixées par des sutures du même genre à la face profonde du lambeau principal.

Quatrième temps : Suture de la plaie frontale.

Après excision d'un lambeau triangulaire on réussit à refermer non seulement la partie de la plaie située immédiatement au-dessus de la racine du nez, mais encore les deux angles supérieurs de la perte de substance. Lorsqu'on s'est servi d'un modèle à contour pyriforme, on ne peut par contre appliquer que deux ou trois points de suture au niveau de la racine du nez. La perte de substance résultant de l'excision du lambeau de *v. Langenbeck* est celle qu'on parvient le mieux à rétrécir, ainsi que le montre parfaitement la fig. 214. Il est de règle de