toujours pratiquer cette suture de la brèche frontale avant de procéder à l'implantation du lambeau ; on donne ainsi à celui-ci

Fig. 213.

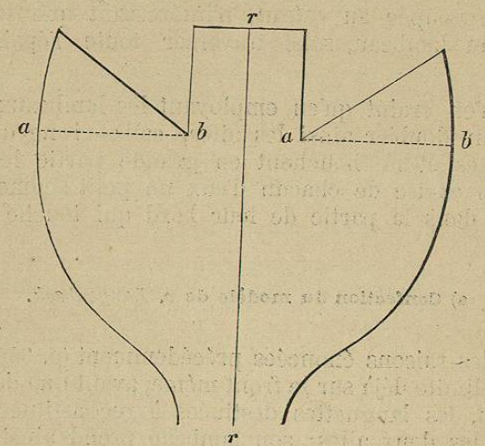

Modèle pour la rhinoplastie, d'après *v. Langenbeck*.

Fig. 214.

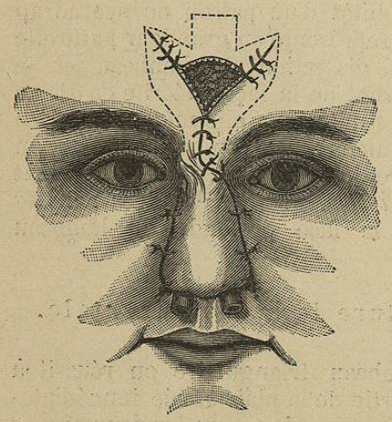

Suture de la plaie frontale.
Implantation du lambeau.

le temps de se dégorger. S'il contenait beaucoup de sang, on placerait même toutes les sutures au front avant que de commencer à ourler les ailes et la sous-cloison.

Cinquième temps : Torsion et implantation du lambeau dans la perte de substance (Fig. 214).

On imprime au lambeau frontal un mouvement de rotation sur son pédicule d'environ 180°, et l'on amène ainsi sa surface saignante au-devant de la surface avivée de la perte de substance; le petit lambeau latéral gauche de sa base vient alors constituer l'aile droite du nez, tandis que celui de droite vient prendre la place de l'aile gauche.

On s'assure encore une fois qu'il n'existe au niveau du pédicule tordu aucun coude capable d'entraver la circulation dans les vaisseaux nourriciers de la peau mobilisée. Le petit lambeau qui avait été formé au début de l'opération avec la peau de la racine du nez, est renversé de haut en bas et vient présenter sa face profonde à la face cruentée du lambeau principal. On suture ensuite ce dernier aux bords avivés de l'échancrure nasale. Si ces bords adhèrent fortement aux os sous-jacents par du tissu de cicatrice, on doit préalablement les décoller sur une petite étendue. Les deux premiers points de suture fixeront la sous-cloison au bord saignant de la lèvre supérieure; un point de suture unique fixera ensuite à sa place chacune des deux ailes; enfin on réunira les bords latéraux du lambeau aux bords correspondants de la perte de substance. On évitera de trop rapprocher les divers points de suture de crainte de voir survenir la mortification des bords du lambeau; si l'on veut obtenir la réunion par première intention sur toute la ligne, il faudra pourtant que chacune des sutures soit appliquée avec le plus grand soin.

Les différentes modifications que l'on a fait subir dans ces derniers temps à la méthode indienne de rhinoplastie, ont eu toutes pour objectif principal le maintien de la saillie de la pointe du nouveau nez. Nous avons vu plus haut comment l'on peut presque toujours tailler dans la peau de la racine du nez un petit lambeau quadrilatère susceptible de produire déjà plus ou moins ce résultat. Dans cette même intention, *Thiersch* prit sur les côtés de la perte de substance deux lambeaux allongés, qu'il renversa en dedans en tournant leur face cutanée vers l'intérieur du nez, et qu'il réunit sur la ligne médiane, de manière à former une sorte d'échafaudage sur lequel il amena le lambeau frontal. *Wood* doubla également ce dernier avec une bandelette de peau qu'il découpa dans la lèvre supérieure.

C. Hueter eut l'idée d'exciser en forme de coin la pulpe du petit orteil, et de l'implanter dans une entaille transversale pratiquée dans le sommet aplati du nouveau nez, mais seulement après entière guérison de ce dernier.

Dans le but de procurer une véritable charpente osseuse à l'organe restauré, *v. Langenbeck* se basant sur des essais analogues déjà entrepris par *Ollier*, détacha avec la petite scie pointue deux fragments osseux des bords latéraux de l'ouverture antérieure du squelette des fosses nasales (apertura pyriformis), et les redressant avec l'élévatoire au-dessus de l'échancrure nasale, en fit des sortes de chevrons destinés à soutenir le lambeau et la pointe du nouveau nez. Enfin tout récemment, *Leisrinck* réussit à faire porter par un malade une prothèse en ambre; déjà antérieurement *Dieffenbach* avait fait un essai semblable, mais il s'était servi d'une plaque d'or.

Pour assurer d'une façon durable la perméabilité des narines, *v. Volkmann* laisse pendre librement le petit lambeau médian qui doit servir à reconstituer la sous-cloison; cette languette n'étant plus rattachée à la perte de substance, se rétracte, s'enroule en dedans et contribue ainsi jusqu'à un certain point à relever la pointe du nez.

La plupart des rhinoplasties réclament après guérison des perfectionnements ultérieurs consistant soit dans l'excision d'un

renflement du pédicule, soit dans d'autres corrections portant surtout sur les ailes; ces diverses corrections ne pourront en tous cas être entreprises qu'après que toute rétraction aura cessé dans l'organe restauré, donc jamais avant la fin du troisième mois qui suit l'opération.

2. Restauration du nez aux dépens de la peau du bras; méthode italienne ou allemande de rhinoplastie (Fig. 201, p. 351).

Les anciens chirurgiens italiens, et particulièrement *Tagliacozzi* (1597), reconstituaient le nez avec la peau de la face antérieure du bras, et opéraient en trois temps séparés. Voyez page 352 les modifications que *v. Graefe* a fait subir à cette méthode.

La méthode italienne de rhinoplastie est aujourd'hui presqu'entièrement abandonnée. On n'y aurait plus recours que si l'on ne trouvait plus à la face l'étoffe nécessaire à la restauration du nez perdu. Au surplus, il est bien probable que les résultats en seraient aujourd'hui beaucoup plus favorables par le fait des grandes améliorations introduites dans le traitement des plaies.

3. Restauration du nez aux dépens des joues: méthode française de rhinoplastie d'après *Nélaton.*

Nélaton avivait également les bords de la perte de substance de façon à donner à celle-ci une forme triangulaire; dans la peau des joues avoisinante, il taillait ensuite de chaque côté, un lambeau assez large pour reformer une des moitiés du nez, et dont le pédicule se trouvait situé au voisinage de l'angle interne de l'œil. Celui des deux lambeaux aux dépens duquel devait être reconstituée la sous-cloison, était plus large à sa base que celui de l'autre côté.

Les deux lambeaux étaient détachés du plan sous-jacent, puis rapprochés pour être réunis sur la ligne médiane.

Les nez obtenus de cette manière, tout en étant moins proéminents que ceux que fournit la rhinoplastie frontale, ont encore l'inconvénient de se rétracter plus fortement que ces derniers; de plus, la nutrition des lambeaux n'est pas toujours des mieux assurées par le fait de la section des branches anastomatiques provenant des deux artères faciales. Cette méthode ne trouvera donc son application que dans les cas où la peau du front serait peu propre à être utilisée pour la confection d'un lambeau autoplastique.

II. Rhinoplastie partielle.

La rhinoplastie partielle comporte presque toujours la restauration du lobule, d'une aile, ou de la sous-cloison du nez. Lorsque par exception la perte de substance siége sur le dos de l'organe, et que tout le segment inférieur de celui-ci est resté intact, on emprunte encore à la peau du front un lambeau pédiculé dont les dimensions sont en rapport avec celles de la brèche à réparer, et qu'on amène au-devant de cette dernière en le tordant sur son pédicule, absolument comme cela se pratique pour la rhinoplastie totale. On pourrait également tenter ici la transplantation de lambeaux de peau entièrement séparés du reste du corps, d'après le procédé préconisé par *Thiersch* et *Wolfe* (voir pag. 350). Une opération plastique d'un grand intérêt est celle qui consiste à redresser la voûte du nez dans le cas d'ensellure de cet organe produite par un traumatisme ou une lésion syphilitique.

a) Restauration du lobule du nez aux dépens de la peau du front ou des joues.

Un simple lambeau de peau pris sur le front ou les joues, et appliqué sur la perte de substance avec sa face profonde tournée vers la cavité nasale, se

rétracte toujours trop fortement, pour que l'on puisse espérer voir la pointe du nez restaurée conserver longtemps son élévation normale. On devra donc de préférence former deux lambeaux dont le premier, pris sur la joue et pourvu d'un pédicule confinant à la perte de substance, sera renversé sur cette dernière et fixé avec sa face cruentée tournée vers l'extérieur *(Thiersch)*. Le second lambeau pourra être taillé dans la peau du front, ou, comme l'a fait *Helferich*, être emprunté à l'autre joue. On pourvoira également beaucoup mieux de cette manière à la restauration de la sous-cloison.

b) Restauration d'une aile du nez aux dépens de l'autre aile, d'après *B. v. Langenbeck* (Fig. 215).

Autant que possible on avive la perte de substance de façon à lui donner une forme quadrangulaire. De son angle supéro-interne, on fait partir une première incision qui descend obliquement sur le dos du nez, puis sur l'aile saine, et s'arrête tout à côté de la pointe de l'organe. Une seconde incision parallèle à la première, commence sur le côté sain un peu en dessous de l'angle interne de l'œil, et descend dans le sillon naso-génien, jusqu'à

Fig. 215.

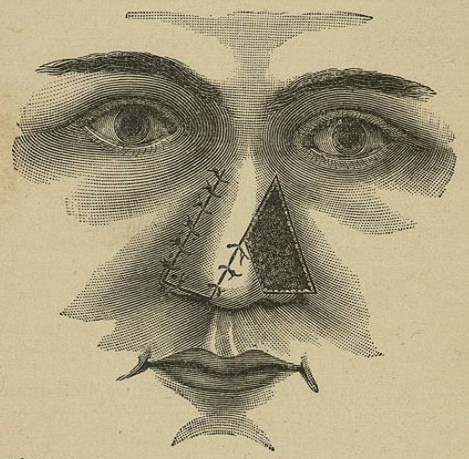

Restauration d'une aile du nez avec la peau de l'autre aile, d'après *v. Langenbeck.*

l'insertion du bord de l'aile du nez à la joue. Les deux extrémités inférieures de ces deux incisions sont ensuite réunies par une troisième, transversale, qui court immédiatement au-dessus du bord libre de l'aile saine; on a ainsi délimité un lambeau rectangulaire qu'on détache avec précaution, et dans toute son étendue, du cartilage sous-jacent. Pour finir, on fait glisser ce lambeau sur la perte de substance, et on l'y fixe par des points de suture. Il importe qu'un morceau triangulaire de peau intacte subsiste encore à la pointe du nez (voir Fig. 215), de façon à rendre également possible à ce niveau la réunion par première intention du lambeau.

On laisse d'habitude la nouvelle perte de substance créée sur l'aile saine se guérir par granulation. Pour s'opposer à une trop forte rétraction consécutive de ce côté, il serait pourtant préférable de chercher à combler la brèche en question à l'aide de petits morceaux de peau transplantés d'après la méthode de *Thiersch*.

c) Restauration de la sous-cloison aux dépens de la lèvre supérieure, ou de la peau du dos du nez (Fig. 216).

Pour restaurer la sous-cloison détruite, on a souvent utilisé un lambeau rectangulaire à base supérieure, qu'on taillait dans la lèvre supérieure, au niveau de la gouttière sous-nasale (philtrum), et qu'on renversait en haut de manière que sa surface muqueuse ou postérieure devint antérieure. Plus tard la muqueuse se transformait peu à peu, au point de prendre définitivement l'aspect de la peau. Si au lieu de ce lambeau vertical on en taille un oblique aux dépens de l'une des parties latérales de la lèvre, on parviendra à l'amener dans sa nouvelle position en le tordant sur son pédicule, et en laissant ainsi la muqueuse en arrière.

Fig. 216.

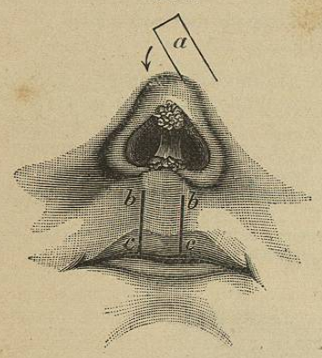

a Lambeau pris sur le dos du nez,
b c Lambeau pris sur la lèvre supérieure, pour restaurer la sous-cloison.

C. Hueter parvint à reformer la sous-cloison avec un lambeau rectangulaire (Fig. 216, *a*) qu'il emprunta à la peau du nez; le pédicule de son lambeau se trouvait près de la pointe de l'organe, son bord libre dans le voisinage de l'angle interne de l'un ou de l'autre œil. Pour obtenir une sous-cloison bien ferme il détachait avec la peau le périoste du squelette nasal. Il amenait le lambeau au-devant de la perte de substance en lui imprimant un mouvement de rotation sur son pédicule.

Par un procédé analogue, *Busch* refit une aile et la sous-cloison au moyen d'un grand lambeau dont le pédicule siégeait dans un des deux sillons naso-géniens, et dont le bord libre tombait dans la région intersourcilière (glabelle) et dans l'angle interne de l'œil du côté opposé à ce sillon.

d) Rhinoplastie dans les cas d'ensellure du nez, d'après *König* et *J. Israel*.

Lorsqu'une nécrose d'origine traumatique ou syphilitique a complètement détruit le squelette nasal au point d'entraîner l'effondrement du nez tout entier, dans le fond de l'ensellure ainsi produite, on pratique une incision transversale qui rend mobile tout le segment inférieur de l'organe, c'est-à-dire la pointe et les ailes; il est dès lors facile de relever ces parties et de les amener au point qu'elles occuperaient, si le nez avait une hauteur de profil normale. Cela fait, on délimite sur le dos du nez et sur la partie voisine du front, un lambeau oblong, large de 3/4 de centim. à 1 centim., et à grand diamètre dirigé verticalement. Le lambeau est d'abord circonscrit jusqu'à l'os, puis dans le fond de l'incision on fait agir un ciseau qui divise la couche corticale de l'os frontal sur tout le pourtour du lambeau. Celui ci composé ainsi de peau, de périoste et d'une lamelle osseuse corticale, est alors détaché de haut en bas à l'aide d'un étroit ciseau, puis renversé vers le bas de telle façon que sa surface cutanée regarde désormais en arrière et sa surface saignante en avant; à ce moment la lamelle osseuse se brise au niveau de la racine du nez. Le lambeau est ainsi jeté comme un pont par dessus la brèche produite par la section transversale du nez; on suture son bord libre aux parties molles du nez de telle manière que le bord cutané de ces dernières dépasse un peu la surface du lambeau. Sur l'un des côtés du front on taille

ensuite un second lambeau qu'on amène sur le précédent en le tordant sur son pédicule, et dont on suture la périphérie au bord cutané saillant de la pointe du nez.

J. Israel confectionnait dans une première séance le premier des deux lambeaux précités, et après l'avoir suturé au bord supérieur de la pointe du nez redressée, laissait sa surface saignante, dirigée en dehors, se recouvrir de granulations, et se rétracter énergiquement. Par le fait de cette rétraction, la couche cutanée du lambeau, qui était dirigée en dedans, se distendait progressivement et finissait par être attirée sur la face opposée. Dans une deuxième séance, il divisait sur la ligne médiane la peau du dos du nez affaissé, et à l'aide d'une double incision transversale, en façonnait deux lambeaux quadrangulaires qu'il détachait et renversait sur les côtés pour les réunir ensuite l'un à l'autre par dessus le nouveau dos du nez constitué par le lambeau frontal. Pour procurer une meilleure doublure à ces lambeaux latéraux, il pratiquait sur la ligne médiane du lambeau frontal une incision longitudinale, détachait la peau de la lamelle osseuse et la rabattait de droite et de gauche; sur la surface vive de ces petits lambeaux en volets venait alors s'appliquer la surface vive des deux lambeaux latéraux.

Rotter utilisa dans un cas de rhinoplastie totale le procédé de *König* décrit plus haut, et pour cela il façonna un lambeau frontal formé de peau de périoste et d'os, dont il fit la charpente de soutien du nouvel organe, et qu'il recouvrit de petits morceaux de peau transplantés d'après la méthode de *Thiersch*. Dans un autre cas, il forma avec un lambeau triangulaire pris sur le front, une véritable cloison nasale, puis combla les deux vides latéraux, en partie avec les restes de l'ancien nez, et en partie avec la peau du bras.

La description que nous venons de donner de la rhinoplastie et de ses diverses méthodes doit forcément être incomplète, et n'a certes pas épuisé tout ce sujet. C'est qu'en effet, sur le vivant, les procédés de rhinoplastie varient pour ainsi dire avec chaque nouveau cas qui se présente. Les méthodes précédemment exposées peuvent néanmoins être considérées comme typiques et à ce titre on fera donc bien de les exécuter au moins en partie sur le cadavre.

TROISIÈME CHAPITRE.

Restauration des lèvres ou Cheiloplastie.

Les solutions de continuité des lèvres auxquelles on remédie par la cheiloplastie, sont tantôt congénitales et tantôt acquises. Les premières atteignent presqu'exclusivement la lèvre supérieure (bec-de-lièvre), les secondes affectent de préférence la lèvre inférieure (carcinome, etc.). La cheiloplastie, en ce qui concerne la lèvre supérieure, se confond donc pour ainsi dire avec l'opération du bec-de-lièvre, les pertes de substances de cette lèvre produites par le lupus ou la syphilis, pouvant être réparées par les mêmes procédés que ceux qui servent à combler les solutions de continuité de la lèvre inférieure.