c) Restauration de la sous-cloison aux dépens de la lèvre supérieure, ou de la peau du dos du nez (Fig. 216).

Pour restaurer la sous-cloison détruite, on a souvent utilisé un lambeau rectangulaire à base supérieure, qu'on taillait dans la lèvre supérieure, au niveau de la gouttière sous-nasale (philtrum), et qu'on renversait en haut de manière que sa surface muqueuse ou postérieure devint antérieure. Plus tard la muqueuse se transformait peu à peu, au point de prendre définitivement l'aspect de la peau. Si au lieu de ce lambeau vertical on en taille un oblique aux dépens de l'une des parties latérales de la lèvre, on parviendra à l'amener dans sa nouvelle position en le tordant sur son pédicule, et en laissant ainsi la muqueuse en arrière.

Fig. 216.

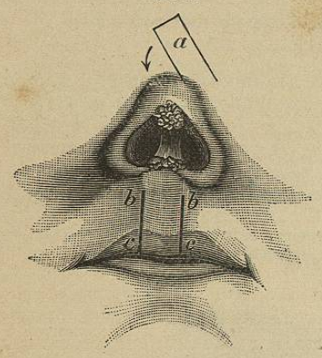

a Lambeau pris sur le dos du nez,
b c Lambeau pris sur la lèvre supérieure, pour restaurer la sous-cloison.

C. Hueter parvint à reformer la sous-cloison avec un lambeau rectangulaire (Fig. 216, *a*) qu'il emprunta à la peau du nez; le pédicule de son lambeau se trouvait près de la pointe de l'organe, son bord libre dans le voisinage de l'angle interne de l'un ou de l'autre œil. Pour obtenir une sous-cloison bien ferme il détachait avec la peau le périoste du squelette nasal. Il amenait le lambeau au-devant de la perte de substance en lui imprimant un mouvement de rotation sur son pédicule.

Par un procédé analogue, *Busch* refit une aile et la sous-cloison au moyen d'un grand lambeau dont le pédicule siégeait dans un des deux sillons naso-géniens, et dont le bord libre tombait dans la région intersourcilière (glabelle) et dans l'angle interne de l'œil du côté opposé à ce sillon.

d) Rhinoplastie dans les cas d'ensellure du nez, d'après *König* et *J. Israel*.

Lorsqu'une nécrose d'origine traumatique ou syphilitique a complètement détruit le squelette nasal au point d'entraîner l'effondrement du nez tout entier, dans le fond de l'ensellure ainsi produite, on pratique une incision transversale qui rend mobile tout le segment inférieur de l'organe, c'est-à-dire la pointe et les ailes; il est dès lors facile de relever ces parties et de les amener au point qu'elles occuperaient, si le nez avait une hauteur de profil normale. Cela fait, on délimite sur le dos du nez et sur la partie voisine du front, un lambeau oblong, large de 3/4 de centim. à 1 centim., et à grand diamètre dirigé verticalement. Le lambeau est d'abord circonscrit jusqu'à l'os, puis dans le fond de l'incision on fait agir un ciseau qui divise la couche corticale de l'os frontal sur tout le pourtour du lambeau. Celui ci composé ainsi de peau, de périoste et d'une lamelle osseuse corticale, est alors détaché de haut en bas à l'aide d'un étroit ciseau, puis renversé vers le bas de telle façon que sa surface cutanée regarde désormais en arrière et sa surface saignante en avant; à ce moment la lamelle osseuse se brise au niveau de la racine du nez. Le lambeau est ainsi jeté comme un pont par dessus la brèche produite par la section transversale du nez; on suture son bord libre aux parties molles du nez de telle manière que le bord cutané de ces dernières dépasse un peu la surface du lambeau. Sur l'un des côtés du front on taille

ensuite un second lambeau qu'on amène sur le précédent en le tordant sur son pédicule, et dont on suture la périphérie au bord cutané saillant de la pointe du nez.

J. Israel confectionnait dans une première séance le premier des deux lambeaux précités, et après l'avoir suturé au bord supérieur de la pointe du nez redressée, laissait sa surface saignante, dirigée en dehors, se recouvrir de granulations, et se rétracter énergiquement. Par le fait de cette rétraction, la couche cutanée du lambeau, qui était dirigée en dedans, se distendait progressivement et finissait par être attirée sur la face opposée. Dans une deuxième séance, il divisait sur la ligne médiane la peau du dos du nez affaissé, et à l'aide d'une double incision transversale, en façonnait deux lambeaux quadrangulaires qu'il détachait et renversait sur les côtés pour les réunir ensuite l'un à l'autre par dessus le nouveau dos du nez constitué par le lambeau frontal. Pour procurer une meilleure doublure à ces lambeaux latéraux, il pratiquait sur la ligne médiane du lambeau frontal une incision longitudinale, détachait la peau de la lamelle osseuse et la rabattait de droite et de gauche; sur la surface vive de ces petits lambeaux en volets venait alors s'appliquer la surface vive des deux lambeaux latéraux.

Rotter utilisa dans un cas de rhinoplastie totale le procédé de *König* décrit plus haut, et pour cela il façonna un lambeau frontal formé de peau de périoste et d'os, dont il fit la charpente de soutien du nouvel organe, et qu'il recouvrit de petits morceaux de peau transplantés d'après la méthode de *Thiersch*. Dans un autre cas, il forma avec un lambeau triangulaire pris sur le front, une véritable cloison nasale, puis combla les deux vides latéraux, en partie avec les restes de l'ancien nez, et en partie avec la peau du bras.

La description que nous venons de donner de la rhinoplastie et de ses diverses méthodes doit forcément être incomplète, et n'a certes pas épuisé tout ce sujet. C'est qu'en effet, sur le vivant, les procédés de rhinoplastie varient pour ainsi dire avec chaque nouveau cas qui se présente. Les méthodes précédemment exposées peuvent néanmoins être considérées comme typiques et à ce titre on fera donc bien de les exécuter au moins en partie sur le cadavre.

TROISIÈME CHAPITRE.

Restauration des lèvres ou Cheiloplastie.

Les solutions de continuité des lèvres auxquelles on remédie par la cheiloplastie, sont tantôt congénitales et tantôt acquises. Les premières atteignent presqu'exclusivement la lèvre supérieure (bec-de-lièvre), les secondes affectent de préférence la lèvre inférieure (carcinome, etc.). La cheiloplastie, en ce qui concerne la lèvre supérieure, se confond donc pour ainsi dire avec l'opération du bec-de-lièvre, les pertes de substances de cette lèvre produites par le lupus ou la syphilis, pouvant être réparées par les mêmes procédés que ceux qui servent à combler les solutions de continuité de la lèvre inférieure.

I. Opération du bec-de-lièvre.

La fissure congénitale de la lèvre supérieure, dite bec-de-lièvre, est due à une soudure incomplète du prolongement nasal interne (formé aux dépens du bourgeon frontal) avec le prolongement maxillaire supérieur. La fissure en question siége donc presque toujours sur le côté de la gouttière sous-nasale, en dessous de l'une des narines, et plus particulièrement en dessous de la narine gauche lorsque le bec-de-lièvre est unilatéral.

Il n'est pas rare que le bec-de-lièvre soit bilatéral on double, et en ce cas il se complique souvent de la fissure du palais et de la saillie en avant de l'os intermaxillaire. On ne peut guère imiter sur le cadavre ces dernières complications du bec-de-lièvre; celui-ci par contre peut toujours être figuré par l'excision d'un morceau de la lèvre sur l'un ou sur les deux côtés de la gouttière sous-nasale. L'absence d'ourlet muqueux différencie seule les pertes de substance ainsi produites du bec-de-lièvre véritable. Les figures 217 *a*, 218 et 219 *a* montrent les différents degrés de bec-de-lièvre unilatéral : simple dépression du bord libre de la lèvre, fissure remontant jusqu'à mi-hauteur de la lèvre, division complète pénétrant même jusque dans la narine.

I. Opération du bec-de-lièvre unilatéral.

a) **Procédé de *Nélaton* applicable aux cas de simple encoche** (Fig. 217).

On pratique au-dessus de l'encoche (Fig. 217, *a*) une incision en ∧, qui laisse intact le bord libre de la lèvre. Avec une érigne ou une fine pince on attire en bas l'angle supérieur du petit lambeau ainsi formé, et l'on obtient alors une perte de substance rhomboïdale (Fig. 217, *b*), dont on réunit les bords par des points de suture entrecoupée. La dépression du bord de la lèvre est de cette façon remplacée par une petite saillie qui disparaîtra par suite de la rétraction ultérieure.

Fig. 217.

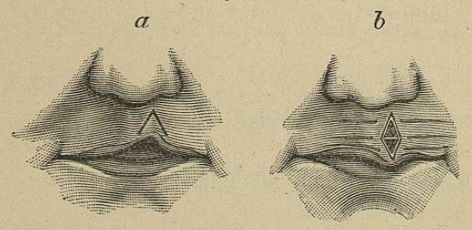

Procédé de *Nélaton* pour corriger une simple dépression de la lèvre.

b) **Procédé de *Dieffenbach*: avivement concave des deux bords de la fissure** (Fig. 218).

Lorsque le bec-de-lièvre présente un degré plus prononcé, un simple avivement de ses bords suivi de leur réunion par la suture ne suffit pas à corriger la difformité, ou du moins à éviter la formation d'une échancrure persistante au niveau du bord libre de la lèvre. On est donc alors obligé

d'allonger les bords de la perte de substance par des procédés d'avivement spéciaux.

Dieffenbach avivait les lèvres de la fente à l'aide de deux incisions en forme d'arc se regardant par leur concavité, et réunissait ensuite les bords de la plaie par la suture. Cette méthode n'est guère à conseiller, car elle sacrifie plus de tissus qu'il n'est nécessaire, et en cas d'échec, laisse une difformité plus considérable que celle qui existait avant l'opération.

Fig. 218.

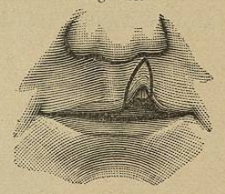

Avivement concave de *Dieffenbach*.

c) **Procédé de *Malgaigne*: formation de deux petits lambeaux** (Fig. 219).

Malgaigne avivait les bords de la solution de continuité en créant deux petits lambeaux qui adhéraient par leur pédicule au bord libre de la lèvre (Fig. 219 *a*).

En attirant alors avec une fine pince les sommets des deux lambeaux jusque dans l'ouverture buccale, il obtenait une plaie rhomboïdale semblable à celle que produit l'incision de *Nélaton*, et il en réunissait les bords par la suture. A l'extrémité inférieure de la cicatrice, il persiste également après l'opération, une sorte d'appendice assez saillant que la rétraction consécutive

Fig. 219.

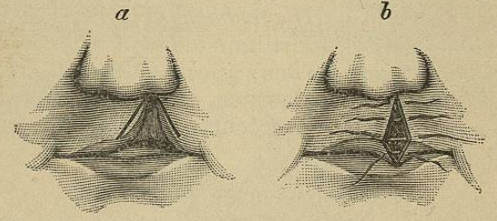

Opération du bec-de-lièvre, d'après *Malgaigne*.

ne parvient pas toujours à faire disparaître entièrement. L'inégalité qui existe très fréquemment entre les deux bords de la fissure du bec-de-lièvre — le bord le plus rapproché de la ligne médiane (l'interne) est d'habitude plus oblique et plus long que l'autre — est en outre cause que l'application des sutures après ce procédé ne se fait pas toujours sans de réelles difficultés.

d) **Procédé de *Mirault-v. Langenbeck*: formation d'un petit lambeau unique** (Fig. 220).

Pour remédier à l'inégalité des bords dont il vient d'être parlé, *Mirault* ne formait un petit lambeau pareil à ceux de *Malgaigne*, que du côté du bord de la fissure le plus court (l'externe), et se contentait d'aviver simplement l'autre bord. *v. Langenbeck* perfectionna la méthode en avivant le bord interne de la perte de substance suivant deux lignes se rencontrant à angle obtus. Le sommet de cet angle s'adapte alors parfaitement dans l'angle ouvert, résultant de l'écartement en bas, du petit lambeau formé aux dépens du bord externe.

Lorsque l'écartement des bords de la fissure est très considérable, la réunion par première intention peut être compromise par le fait de la tension des parties réunies par la suture; dès lors il devient indispensable de détacher les lèvres pour les mobiliser. Dans le plus grand nombre de cas, il suffit alors d'inciser transversalement d'un seul côté ou des deux côtés

Fig. 220.

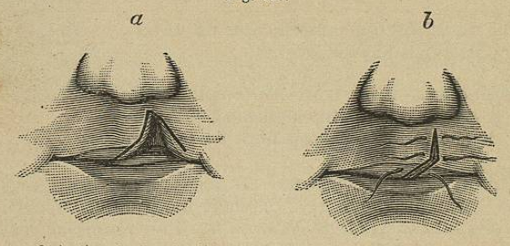

Opération du bec-de-lièvre, d'après *Mirault-v. Langenbeck.*

à la fois, l'insertion de la muqueuse labiale à la gencive. Si après cela la tension des parties rapprochées est encore trop grande, on peut, à l'exemple de *Dieffenbach*, détacher la lèvre du nez par une double incision curviligne tombant dans le sillon nasolabial et circonscrivant les deux ailes. Seulement, on produit de la sorte une perte de substance située au bord même des narines. En pareil cas, on recourra donc de préférence à la méthode suivante.

e) **Procédé de** *Giraldès* (Fig. 221).

Sur le bord externe de la fissure, c'est-à-dire sur celui des deux qui est le plus éloigné de la ligne médiane, on façonne un petit lambeau à base inférieure pareil à celui du procédé

Fig. 221.

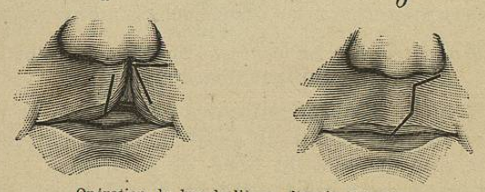

Opération du bec-de-lièvre, d'après *Giraldès.*

de *Mirault*. A l'extrémité supérieure de l'incision qui a servi à détacher ce lambeau, on ajoute ensuite une seconde incision qui se dirige transversalement en dehors, juste en dessous de l'aile du nez. Cela fait, sur le bord opposé on taille un autre petit

lambeau, mais cette fois à base supérieure. Avant de réunir par la suture, on attire en bas le premier de ces deux lambeaux qui doit servir à reconstituer l'ourlet muqueux de la lèvre; par contre, celui à base supérieure est relevé, et vient former le bord inférieur de la narine correspondante.

f) **Procédé de** *J. Wolff*: **suture en zigzag** (Fig. 222).

Dans le procédé de *J. Wolff*, qui est applicable à toutes les variétés du bec-de-lièvre, l'ourlet muqueux de la lèvre est détaché de cette dernière et suturé isolément. Ce procédé assure le mieux le maintien des sutures, particulièrement au niveau de l'ourlet muqueux en question; il soustrait celui-ci à la tension produite par les cris de l'enfant; enfin il donne les

Fig. 222.

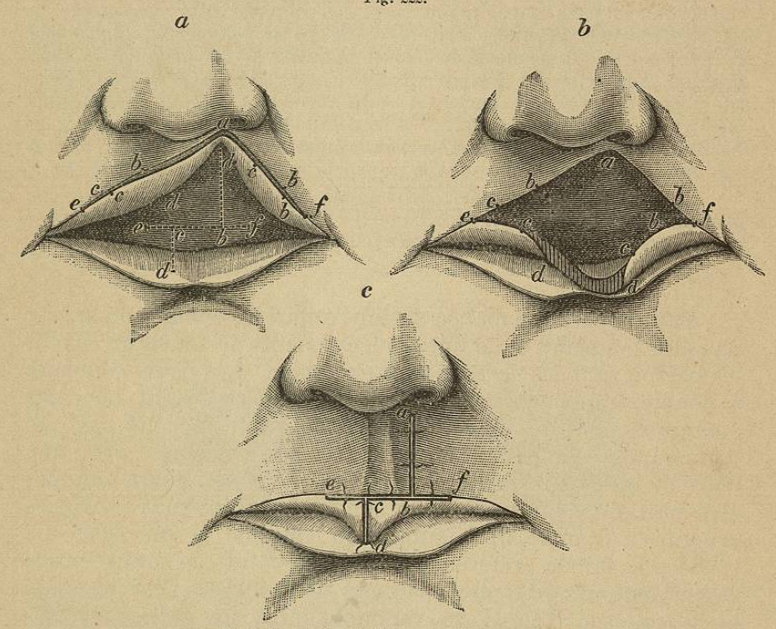

Opération du bec-de-lièvre, d'après *J. Wolff.*

Fig. *a*. Incision servant à détacher l'ourlet muqueux de la lèvre. Les lignes ponctuées indiquent les futures lignes de réunion représentées par la Fig. *c*.

Fig. *b*. Le pont formé par l'ourlet muqueux détaché est attiré en bas; la partie de ce pont comprise entre les deux points marqués *d* doit être excisée.

Les points marqués des mêmes lettres dans ces deux figures, se confondront au moment du rapprochement des parties.

Fig. *c*. Suture en zigzag complètement terminée.

résultats les plus satisfaisants tant au point de vue fonctionnel qu'à celui de l'esthétique. Il est bon d'ajouter cependant qu'il exige de la part du chirurgien une adresse toute spéciale. Toutes les incisions doivent être au préalable indiquées par des traits, sur la lèvre non tendue. Avec un couteau lancéolaire on détache d'abord l'ourlet muqueux sur tout le pourtour de la perte de substance; l'incision qu'on pratique dans ce but, tombe juste à la limite entre

la partie blanche et la partie rosée de la lèvre; elle pénètre à travers cette dernière obliquement de bas en haut et de dehors en dedans, de façon que l'ourlet détaché soit plus épais du côté de la face interne que du côté de la face externe de la lèvre.

Au niveau de la courte portion de la lèvre, l'incision s'étend sur toute la hauteur de la perte de substance, mais est en outre prolongée d'environ 1 centim. vers la commissure buccale, dans le but de procurer une plus grande mobilité aux parties. Sur l'autre portion de la lèvre, l'incision a une longueur égale à la hauteur de la brèche labiale, augmentée de la distance qui sépare le centre de la narine répondant au bec-de-lièvre du milieu du lobule du nez; ici encore on ajoute en outre 5 millim. pour la même raison que précédemment. Si l'on a affaire à un bec-de-lièvre remontant assez haut, on excise alors, comme étant superflue, la partie moyenne de l'ourlet muqueux détaché correspondante à l'angle supérieur de la perte de substance; mais on a soin d'exciser davantage du côté sain que du côté de la difformité. Les bords de la plaie sont alors réunis par des points de suture au nombre de 5 à 7 de la façon représentée dans la figure 222 *c*: on voit par cette figure que la réunion des deux segments de l'ourlet muqueux se fait juste sur la ligne médiane, que celle des parties restantes de la lèvre a lieu par contre latéralement, et qu'enfin l'ourlet est réuni au restant de cette dernière par une ligne de sutures horizontales. Le bord de la lèvre restaurée présente en son milieu un petit appendice que la rétraction consécutive réduira bientôt aux dimensions de la saillie que l'on trouve normalement en cet endroit.

J. Wolff opère absolument de la même façon les becs-de-lièvre moins prononcés tels que la simple encoche ou dépression de la lèvre. Seulement il laisse alors subsister l'ourlet muqueux tout entier.

* * *

Pour l'opération du bec-de-lièvre chez les enfants, on se sert de petits couteaux et de fines pinces à dents de souris qui fixent les parties sans les écraser trop fortement. Les petits couteaux à double tranchant conviennent tout spécialement pour les opérations délicates de cette nature, ce qui n'empêche pas que l'on ne puisse également faire un très bon avivement avec une paire de ciseaux bien tranchants. Cet avivement devra toujours être pratiqué de façon à créer sur les bords de larges surfaces cruentées. Comme fil à suture on emploie la fine soie. La réunion se fait de préférence à l'aide de points de suture entrecoupée embrassant toute l'épaisseur de la lèvre à l'exception de la muqueuse; celle-ci se repliant entre les deux surfaces saignantes pourrait en effet entraver la réunion par première intention. En cas d'avivement angulaire (procédés de *Mirault-Langenbeck* et de *Giraldès)*, on fixe d'abord les angles au moyen d'un premier point point de suture, ce qui produit un affrontement plus exact des bords cruentés; puis on procède à la réunion du lambeau et du restant de la plaie. La lèvre une fois réunie, il est souvent utile de la renverser en dehors pour pouvoir suturer à part les bords de la muqueuse. On s'attachera à appliquer chaque point de suture entrecoupée avec le plus grand soin; moyennant cela, toutes les autres espèces de sutures, et particulièrement la suture entortillée surtout préconisée par *Dieffenbach*, ne seront plus ici d'aucune utilité.

Lorsqu'on pratique l'opération du bec-de-lièvre sur un enfant, on doit faire en sorte d'éviter toute perte de sang, si minime qu'elle soit. A cet effet un aide comprime les artères coronaires en saisissant de chaque côté la lèvre entre deux doigts; on peut aussi se servir dans ce but de pinces spéciales, telles que les pinces de *Beinl*, ou mieux les pinces à glissière et celles de *Koeberlé* (Fig. 71, p. 87) préalablement matelassées avec du caoutchouc. On pourrait néanmoins remplacer ces instruments par deux ligatures en masse dans lesquelles on étreindrait les deux moitiés de la lèvre juste pour le temps nécessaire à l'opération. *J. Wolff* combat l'hémorragie par la compression temporaire de la plaie et de la lèvre. Pour empêcher que le sang ne soit avalé par l'enfant, on fait maintenir celui-ci dans la position verticale; on peut aussi le coucher avec la tête pendante et avoir soin alors de comprimer fréquemment la plaie.

2. Opération du bec-de-lièvre double (Fig. 223).

Pour les exercices d'amphithéâtre on excise à l'avance un fragment de chacune des deux moitiés de la lèvre, de façon à simuler sur le cadavre la difformité du bec-de-lièvre double telle qu'elle est figurée ci-contre. La partie de la lèvre comprise

Fig. 223.

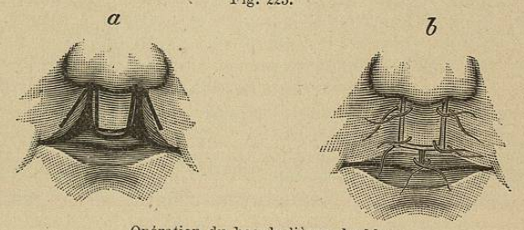

Opération du bec-de-lièvre double.

entre les deux brèches correspond alors au tubercule médian que l'on trouve sur le vivant, et dont les bords latéraux doivent être suturés aux bords externes des deux pertes de substance. Mais comme dans la réalité ce tubercule est toujours trop court pour pouvoir prêter de quoi restaurer l'ourlet muqueux de la lèvre, on est bien obligé de refaire ce dernier aux dépens des parties latérales de la lèvre.

On commence par aviver le bord inférieur et les deux bords latéraux du tubercule à l'aide de trois incisions se rencontrant à angle droit; puis on taille sur le rebord externe de chacune des deux fissures un petit lambeau à base inférieure pareil à ceux de *Malgaigne* et de *Mirault*. Après avoir incisé transver-

salement de chaque côté l'insertion de la muqueuse labiale à la gencive, on rabat les deux petits lambeaux, et l'on affronte les bords avivés des parties latérales de la lèvre avec les bords latéraux du tubercule, en prenant bien soin que les angles de celui-ci s'adaptent parfaitement aux angles ouverts en dedans résultant de l'abaissement des deux petits lambeaux (Fig. 223*b*).

Les deux premiers points de suture fixeront d'abord les angles ainsi qu'il a été dit précédemment; puis après avoir excisé les pointes des deux petits lambeaux, on réunira ceux-ci sur la ligne médiane, en dessous du bord horizontal du tubercule auquel on les suturera également; on terminera par la suture des bords perpendiculaires.

Le procédé de *J. Wolff*, que nous avons décrit pag. 375, peut également être utilisé pour l'opération du bec-de-lièvre double.

Il n'est guère possible de figurer sur le cadavre les différentes complications du bec-de-lièvre que nous avons antérieurement signalées. Pour compléter davantage le sujet qui nous occupe, mentionnons cependant ici les diverses façons de combattre celle de ces complications que l'on rencontre le plus souvent dans la pratique, nous voulons parler de la saillie en avant de l'os intermaxillaire.

Lorsque la saillie en question est peu prononcée, on ne s'en occupe pas davantage, et l'on ferme les deux fissures de la lèvre comme si de rien n'était. Mais comment se comporter dans le cas contraire? Autrefois on réséquait simplement l'os intermaxillaire tout entier. Mais outre que ce traumatisme pouvait devenir dangereux pour la vie de l'enfant, il nuisait considérablement au développement régulier de la face, et par suite entraînait avec lui une grande gêne dans les fonctions de la bouche et des mâchoires. Pour remédier à ces inconvénients, *Gensoul* refoula de force le tubercule en arrière, après avoir brisé le vomer avec de fortes pinces. Malheureusement le vomer cartilagineux et flexible des jeunes enfants ne se laisse point rompre, ce qui amena *Blandin* à en exciser un fragment triangulaire avec des cisailles. L'opération ainsi faite avait toujours pour résultat d'enrayer fortement la nutrition de l'os intermaxillaire; c'est pourquoi plusieurs chirurgiens *(Bardeleben, Guérin, Delore, Hirault)*, proposèrent en même temps, et de divers côtés à la fois, de pratiquer l'excision sous-périostée d'un fragment du vomer.

Dans ce but on fait sur le bord libre de ce dernier une incision longitudinale qui respecte les artères courant aux deux côtés de la cloison; on décolle à droite et à gauche la muqueuse unie au périoste, puis avec des ciseaux on excise dans le vomer un fragment triangulaire à base inférieure, de façon à pouvoir ensuite refouler l'os intermaxillaire en arrière. Au lieu d'exciser ainsi un morceau en forme de triangle, *E. Rose* conseille de se borner à diviser verticalement le vomer, puis à repousser le segment antérieur de celui-ci en le faisant glisser le long du segment postérieur. Une fois l'os intermaxillaire remis dans sa position normale, on restaure la lèvre de la façon précédemment indiquée. Le succès de ces opérations est toujours des plus douteux.

G. Simon façonne deux grands lambeaux géniens et les réunit par devant la saillie osseuse aux bords latéraux du tubercule labial. La pression constante exercée sur l'os intermaxillaire par les parties molles tendues, finit par le replacer dans la bonne position. Alors seulement on restaure l'ourlet muqueux.

II. Cheiloplastie de la lèvre inférieure.

A presque toutes les pertes de substance de la lèvre inférieure susceptibles d'être réparées par un procédé typique d'autoplastie, on peut donner approximativement par l'avivement soit la forme d'un triangle, soit celle d'un carré ou d'un rectangle plus ou moins régulier. Pour les exercices opératoires d'amphithéâtre on peut donc également s'en tenir à ces deux sortes de brêches, et pour mieux imiter ce qui se passe dans la réalité, on suppose par exemple qu'un carcinome s'est développé en tel ou tel endroit de la lèvre inférieure, puis l'on extirpe la partie dégénérée tantôt sous forme d'un coin à base située au niveau du bord libre de la lèvre, tantôt sous forme d'un quadrilatère. Il importe surtout que cette excision soit faite à l'aide d'incisions très nettes, et l'on se sert dans ce but, soit d'une paire de ciseaux bien solides, soit d'un scalpel à double tranchant qu'on enfonce dans la base de la lèvre, pendant qu'avec un aide on maintient celle-ci tendue tout en comprimant les artères coronaires.

I. Cheiloplastie par glissement dans les cas de pertes de substance triangulaires de la lèvre inférieure.

Aussi longtemps que la base du coin enlevé n'atteint pas en dimensions la moitié de la largeur de la lèvre, on peut rapprocher simplement les parties restantes et les réunir par la suture, sans que l'on ait à craindre un rétrécissement trop marqué de l'ouverture buccale. Si la perte de substance se trouve située au milieu de la lèvre, la symétrie des deux moitiés de la bouche ne sera même pas altérée. Mais comme c'est là le cas le plus rare et que la brêche à réparer siége d'habitude latéralement, il arrive souvent qu'après la guérison obtenue, la commissure du côté malade se trouve entraînée vers la ligne médiane et de plus se déforme en s'arrondissant. Lorsque la base du coin excisé dépasse en largeur la moitié de la lèvre, on peut certainement encore rapprocher suffisamment les bords cruentés pour les suturer immédiatement, mais la bouche ainsi restaurée sera à la fois très disgracieuse et trop petite (une bouche normale doit pouvoir permettre l'introduction de trois doigts placés côte à côte).

En pareil cas *C. Hueter* fait souvent suivre la réunion des deux segments de la lèvre d'une véritable stomatoplastie. Dans ce but il agrandit l'ouverture buccale en fendant horizontalement la joue du côté de la commissure rétractée, puis il détache quelque peu la muqueuse des deux bords de la plaie, et avec elle, ourle ces derniers dans toute leur étendue. Pour que la nouvelle commissure ait aussi son revêtement muqueux, il