taille dans la muqueuse buccale un petit lambeau triangulaire qu'il rabat au devant d'elle et fixe par la suture. Les deux incisions obliques en bas et en haut qui délimitent ce lambeau décrivent ensemble un ⊲.

A la restauration plastique des brêches triangulaires plus étendues on pourra faire servir les différents procédés par glissement déjà décrits au chapitre des généralités sur les méthodes autoplastiques (pag. 353 et suivantes). C'est ainsi que les procédés de *Dieffenbach* et de *Burow* trouvent tout naturellement ici leur application, et il n'est pour cela nullement besoin de les exposer à nouveau. Seulement comme le premier d'entre eux crée sur les côtés des nouvelles brêches difficiles à combler, et que d'autre part l'excision de triangles latéraux *(Burow)* sacrifie inutilement des parties saines, on a préféré souvent recourir à la

Cheiloplastie par le procédé des incisions latérales curvilignes de *Jaesche* (Fig. 224).

Fig. 224.

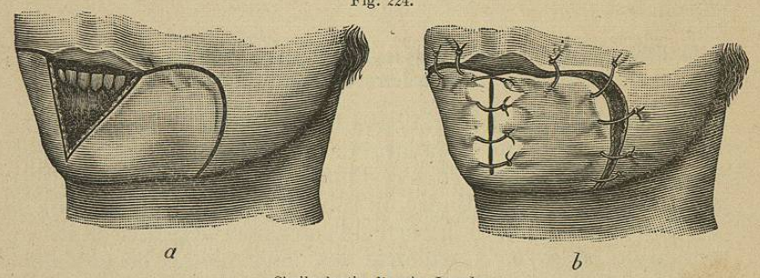

a *b*

Cheiloplastie d'après *Jaesche*.
a. Perte de substance et incisions latérales curvilignes; *b*. Cheiloplastie terminée.

Le traumatisme produit par ces grandes incisions est, il est vrai, assez considérable; néanmoins on parvient chaque fois à réunir immédiatement le tout par la suture.

De chaque angle commissural on fait partir, dans la direction de l'angle de la mâchoire, une grande incision en arc de cercle qu'on prolonge en cas de besoin jusque dans la partie supérieure des régions latérales du cou. Toute la peau comprise entre ces deux incisions est rendue suffisamment mobile pour permettre le rapprochement des bords de la perte de substance sur la ligne médiane du menton. On termine en suturant également les deux lèvres des incisions curvilignes.

2. Cheiloplastie par les procédés à lambeaux dans les cas de pertes de substance triangulaires et quadrangulaires de la lèvre inférieure.

Lorsque la brêche labiale revêt une forme quadrangulaire, le simple rapprochement des deux parties restantes de la lèvre

n'est plus guère possible. Si elle est peu considérable, on en mobilise les bords latéraux, en prolongeant de chaque côté son bord inférieur par une incision horizontale. Mais si l'on a affaire à une grande perte de substance, toute la portion restante de la lèvre, les commissures, et la lèvre supérieure elle-même doivent également être rendues mobiles pour que l'on puisse réparer la brêche labiale avec les tissus normaux des lèvres. Ce résultat s'obtient par les procédés suivants :

a) **Restauration de la lèvre inférieure aux dépens des lèvres, d'après** *v. Langenbeck* (Fig. 225).

Le bord inférieur de la perte de substance est prolongé de chaque côté par une incision qui mobilise la partie restante du bord libre de la lèvre inférieure, les deux commissures labiales et les parties latérales de la lèvre supérieure.

Fig. 225.

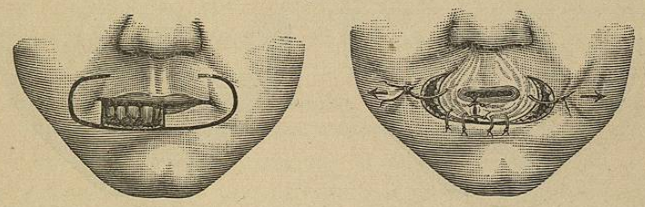

a *b*

Cheiloplastie par glissement du bord muqueux des lèvres, d'après *v. Langenbeck*.

Plus est grande la brêche à réparer, et plus près du milieu de la lèvre supérieure doivent arriver ces incisions; toujours pourtant il faudra conserver intacte la partie moyenne de cette dernière, afin de ménager les anastomoses des artères coronaires avec celles de la cloison nasale, anastomoses qui devront pourvoir à la nutrition de la lèvre détachée.

Les bords des lèvres ainsi mobilisés seront attirés vers la ligne médiane de la face antérieure du maxillaire inférieur pour être réunis tout d'abord; puis on appliquera quelques points de suture dans la région des commissures pour empêcher que celles-ci ne se déforment en s'arrondissant; on placera ensuite les sutures restantes.

Le procédé de cheiloplastie de *v. Langenbeck* n'est plus applicable lorsque la perte de substance s'étend au-delà de la portion mobile de la lèvre inférieure, car on ne parvient plus alors à déplacer suffisamment l'autre lèvre pour l'utiliser, et du reste la bouche obtenue par ce procédé serait nécessairement trop étroite, surtout s'il s'agissait d'une destruction totale de la lèvre.

b) **Restauration de la lèvre inférieure aux dépens des lèvres, d'après** *Esthlander* (Fig. 226).

Afin de pouvoir encore utiliser la lèvre supérieure pour la réparation des pertes de substance limitées à la moitié latérale de la lèvre inférieure, mais s'étendant jusque dans la région mentonnière, on a dans ces derniers temps eu plusieurs fois recours au procédé d'autoplastie préconisé par *Esthlander*, procédé qui consiste à tailler dans la lèvre supérieure un lambeau triangulaire dont la pointe remonte jusque dans la joue, et dont le pédicule correspond au bord libre de la lèvre et renferme l'artère coronaire dans son épaisseur. Le lambeau en question est tordu sur son pédicule de façon que son sommet vienne se loger dans l'angle inférieur de la perte de substance (Fig. 226). La nouvelle brêche produite par l'excision du lambeau peut être immédiatement refermée par la suture.

Fig. 226.

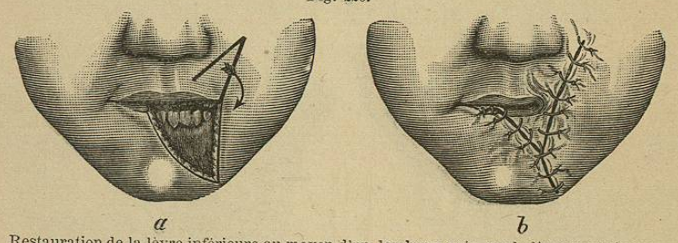

a *b*

Restauration de la lèvre inférieure au moyen d'un lambeau pris sur la lèvre supérieure, d'après *Esthlander*.
a Perte de substance et lambeau autoplastique ; *b* lèvre restaurée.

Le grand avantage des deux méthodes précédentes, c'est qu'elles permettent de reconstituer une lèvre possédant un ourlet muqueux normal, ce qui n'est pas toujours possible avec les méthodes qui vont suivre.

c) **Restauration de la lèvre inférieure par la méthode de** *v. Bruns* (Fig. 227).

Lorsque la perte de substance s'étend sur toute la largeur de la lèvre, on la répare le mieux à l'aide de deux lambeaux latéraux de forme quadrangulaire, qu'on emprunte à la lèvre supérieure et aux joues de la manière représentée dans la fig. 227. Ces lambeaux, dont les pédicules renferment des branches artérielles fournies par les faciales, subiront un mouvement de rotation qui amènera leurs bords supérieurs en contact sur la ligne médiane de la face antérieure du maxillaire. Parfois on réussit à mobiliser suffisamment la muqueuse qui tapisse leur face profonde, pour qu'il soit possible d'en ourler le bord supérieur de la nouvelle lèvre ainsi formée. Les deux

pertes de substances créées au niveau des joues peuvent être immédiatement refermées par la suture.

Lorsqu'on ne dispose pas d'assez de peau pour pratiquer la cheiloplastie par la méthode de *v. Bruns*, on est autorisé à

Fig. 227.

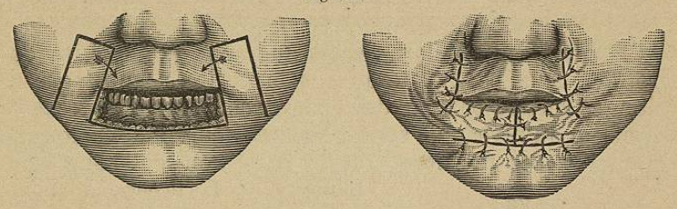

a *b*

Cheiloplastie d'après *v. Bruns*.
a Perte de substance et lambeaux géniens ; *b* lèvre restaurée.

utiliser les téguments remarquablement denses et fermes de la région mentonnière. Il va de soi qu'en pareil cas il ne peut plus être question de chercher à procurer un ourlet muqueux à la nouvelle lèvre.

d) **Restauration de la lèvre inférieure à l'aide d'un lambeau unique pris dans la peau du menton, d'après** *v. Langenbeck* (Fig. 228).

L'un des bords latéraux de la perte de substance a dû recevoir au préalable une direction légèrement oblique; on le prolonge suffisamment loin dans la peau du menton pour que plus tard, après rétraction du lambeau détaché, il ait encore une longueur égale à celle de la brêche elle-même. Entre

Fig. 228.

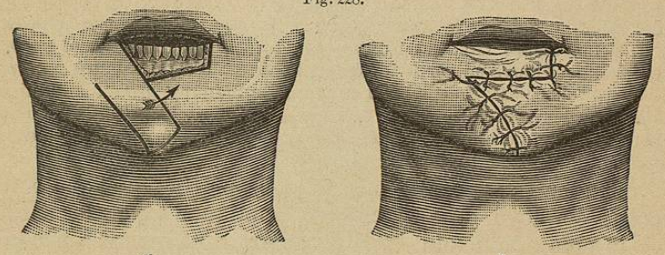

a — *b*

Restauration de la lèvre avec la peau du menton, d'après *v. Langenbeck*
a Perte de substance et lambeau autoplastique ; *b* lèvre restaurée.

l'incision qui a prolongé ce bord et le bord inférieur de la perte de substance, il reste alors un segment de peau qui servira de soutien à la peau transplantée. Deux autres incisions se rencontrant à angle droit achèvent de circonscrire le lambeau dont le pédicule regarde en haut et en dehors (Fig. 228*a*). Ce lambeau est détaché jusqu'à sa base du maxillaire sous-jacent,

puis par un mouvement de torsion est amené dans la perte de substance aux bords de laquelle on le réunit par la suture. Ici encore la brêche créée au menton peut être immédiatement refermée.

e) **Restauration de la lèvre inférieure à l'aide d'un double lambeau pris dans la peau du menton, d'après** *Syme-Buchanan* (Fig. 229).

Chaque lambeau doit reconstituer une des moitiés de la lèvre. Les deux bords latéraux de la perte de substance sont prolongés vers le bas par deux incisions *bc* et *bd* (Fig. 229) qui se croisent au niveau de son angle inférieur. Pour la longueur à donner à ces incisions, on se base non-seulement sur la hauteur de la brêche à réparer, mais encore sur la rétraction future des lambeaux. Sur l'extrémité inférieure de chacune d'elles, on fait ensuite tomber une incision parallèle au bord latéral correspondant de la perte de substance, et les deux lambeaux *a b c d* et *a' b' c' d'* ainsi délimités, sont alors détachés jusqu'au niveau de leur base, puis entraînés vers le haut de façon qu'on puisse réunir leurs bords libres sur la ligne médiane.

Fig. 229.

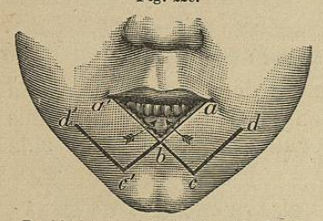

Double lambeau mentonnier de *Syme-Buchanan.*

Comme on le voit, nous n'avons plus ici le large soutien que fournit au lambeau transplanté, la peau restante au menton après le procédé de *v. Langenbeck.*

Ce n'est que dans les cas d'absolue nécessité qu'on serait autorisé à utiliser la peau de la région sous-mentonnière. On pourrait alors tailler dans la peau de la face antérieure du cou, un lambeau à pédicule étroit, semblable au lambeau frontal servant à la rhinoplastie, et propre à être également entraîné par la torsion dans la perte de substance *(Delpech).* On pourrait aussi détacher la peau de la région mentonnière en la munissant de deux larges pédicules situés aux deux côtés de la pointe du menton, pédicules qu'on décollerait également de façon à pouvoir redresser par glissement le lambeau tout entier *(Zeiss).*

Dans toutes les opérations de cheiloplastie, quel que soit le procédé employé, on s'attachera à appliquer toutes les sutures avec le plus grand soin, et l'on veillera notamment à produire un affrontement très-exact des parties au niveau du bord libre de la lèvre. Chaque point de suture embrassera les différents tissus de la lèvre, à l'exception toutefois de la muqueuse qui pourrait sans cela venir s'interposer entre les surfaces saignantes. La suture suffira à tarir l'hémorragie, d'ordinaire assez considérable; le premier point appliqué devra toujours étreindre les artères coronaires, qui jusqu'à ce moment auront été comprimées entre les doigts d'un aide, ou entre les mors d'une pince pareille à celle qu'on emploie dans l'opération du bec-de-lièvre.

QUATRIÈME CHAPITRE.

Restauration du palais: staphylorraphie et uranoplastie.

I. Staphylorraphie.

La staphylorraphie, c'est-à-dire la réunion par la suture des bords du voile du palais divisé, doit toujours commencer par l'avivement de ces mêmes bords. Le voile du palais, qui jouit d'une très grande mobilité, doit au préalable être convenablement fixé, ce qu'on obtient en saisissant avec une érigne ou une pince à griffes chaque moitié de la luette, et en l'attirant assez fortement en avant. A la base de la fissure on enfonce alors dans l'un des bords, très près de la fente, un bistouri à double tranchant qu'on pousse de haut en bas en restant toujours à la même distance de cette dernière, et qu'on fait ressortir par la partie effilée de la moitié correspondante du voile. On avive ensuite de la même manière l'autre bord de division; puis dans l'angle de réunion de la fissure, on enlève le petit pont de tissus commun aux deux bandelettes détachées, celles-ci continuant à être fixées par les deux pinces à griffes. Pour les exercices cadavériques, on peut, après avoir soigneusement nettoyé la bouche et le pharynx, créer une solution de continuité analogue à celle qui existe sur le vivant, en fendant le voile sur la ligne médiane de la façon précédemment décrite. Des cadavres frais et récents peuvent seuls convenir pour ce genre d'opérations.

Si l'on se bornait à suturer sans plus de forme les deux minces bords de la perte de substance, il serait à craindre que la trop grande tension du voile ne mît obstacle à la réunion par première intention. Pour s'opposer à cette tension, *Dieffenbach* pratiquait dans le voile, de chaque côté de la fente, une incision libératrice ou de détente (Fig. 230). Mieux vaut, à l'exemple de *Fergusson,* sectionner au bord du crochet de l'aile interne de l'apophyse ptérygoïde les muscles peristaphylins interne et externe, dont l'action a pour

Fig. 230.

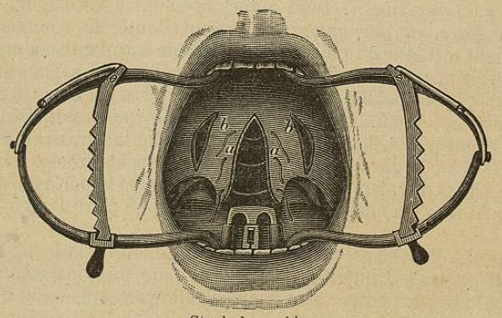

Staphylorraphie.
Spéculum buccal de *Whitehead.*

effet de tenir écartées l'une de l'autre les deux moitiés du voile. Cette section se pratique le mieux avec le ténotome à forte courbure de *v. Langenbeck* (Fig. 232*a*).

L'application des sutures dans la staphylorraphie présente toujours des difficultés assez sérieuses provenant, d'une part de la profondeur à laquelle on opère, d'autre part de ce qu'on ne peut faire pénétrer l'aiguille d'avant en arrière, c'est-à-dire sous le contrôle de l'œil, que dans le bord gauche de la