puis par un mouvement de torsion est amené dans la perte de substance aux bords de laquelle on le réunit par la suture. Ici encore la brêche créée au menton peut être immédiatement refermée.

e) **Restauration de la lèvre inférieure à l'aide d'un double lambeau pris dans la peau du menton, d'après** *Syme-Buchanan* (Fig. 229).

Chaque lambeau doit reconstituer une des moitiés de la lèvre. Les deux bords latéraux de la perte de substance sont prolongés vers le bas par deux incisions *bc* et *bd* (Fig. 229) qui se croisent au niveau de son angle inférieur. Pour la longueur à donner à ces incisions, on se base non-seulement sur la hauteur de la brêche à réparer, mais encore sur la rétraction future des lambeaux. Sur l'extrémité inférieure de chacune d'elles, on fait ensuite tomber une incision parallèle au bord latéral correspondant de la perte de substance, et les deux lambeaux *a b c d* et *a' b' c' d'* ainsi délimités, sont alors détachés jusqu'au niveau de leur base, puis entraînés vers le haut de façon qu'on puisse réunir leurs bords libres sur la ligne médiane.

Fig. 229.

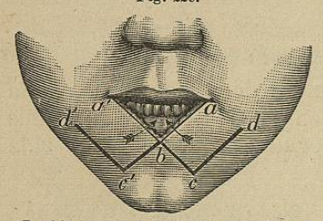

Double lambeau mentonnier de *Syme-Buchanan.*

Comme on le voit, nous n'avons plus ici le large soutien que fournit au lambeau transplanté, la peau restante au menton après le procédé de *v. Langenbeck.*

Ce n'est que dans les cas d'absolue nécessité qu'on serait autorisé à utiliser la peau de la région sous-mentonnière. On pourrait alors tailler dans la peau de la face antérieure du cou, un lambeau à pédicule étroit, semblable au lambeau frontal servant à la rhinoplastie, et propre à être également entraîné par la torsion dans la perte de substance *(Delpech).* On pourrait aussi détacher la peau de la région mentonnière en la munissant de deux larges pédicules situés aux deux côtés de la pointe du menton, pédicules qu'on décollerait également de façon à pouvoir redresser par glissement le lambeau tout entier *(Zeiss).*

Dans toutes les opérations de cheiloplastie, quel que soit le procédé employé, on s'attachera à appliquer toutes les sutures avec le plus grand soin, et l'on veillera notamment à produire un affrontement très-exact des parties au niveau du bord libre de la lèvre. Chaque point de suture embrassera les différents tissus de la lèvre, à l'exception toutefois de la muqueuse qui pourrait sans cela venir s'interposer entre les surfaces saignantes. La suture suffira à tarir l'hémorragie, d'ordinaire assez considérable; le premier point appliqué devra toujours étreindre les artères coronaires, qui jusqu'à ce moment auront été comprimées entre les doigts d'un aide, ou entre les mors d'une pince pareille à celle qu'on emploie dans l'opération du bec-de-lièvre.

QUATRIÈME CHAPITRE.

Restauration du palais: staphylorraphie et uranoplastie.

I. Staphylorraphie.

La staphylorraphie, c'est-à-dire la réunion par la suture des bords du voile du palais divisé, doit toujours commencer par l'avivement de ces mêmes bords. Le voile du palais, qui jouit d'une très grande mobilité, doit au préalable être convenablement fixé, ce qu'on obtient en saisissant avec une érigne ou une pince à griffes chaque moitié de la luette, et en l'attirant assez fortement en avant. A la base de la fissure on enfonce alors dans l'un des bords, très près de la fente, un bistouri à double tranchant qu'on pousse de haut en bas en restant toujours à la même distance de cette dernière, et qu'on fait ressortir par la partie effilée de la moitié correspondante du voile. On avive ensuite de la même manière l'autre bord de division; puis dans l'angle de réunion de la fissure, on enlève le petit pont de tissus commun aux deux bandelettes détachées, celles-ci continuant à être fixées par les deux pinces à griffes. Pour les exercices cadavériques, on peut, après avoir soigneusement nettoyé la bouche et le pharynx, créer une solution de continuité analogue à celle qui existe sur le vivant, en fendant le voile sur la ligne médiane de la façon précédemment décrite. Des cadavres frais et récents peuvent seuls convenir pour ce genre d'opérations.

Si l'on se bornait à suturer sans plus de forme les deux minces bords de la perte de substance, il serait à craindre que la trop grande tension du voile ne mît obstacle à la réunion par première intention. Pour s'opposer à cette tension, *Dieffenbach* pratiquait dans le voile, de chaque côté de la fente, une incision libératrice ou de détente (Fig. 230). Mieux vaut, à l'exemple de *Fergusson,* sectionner au bord du crochet de l'aile interne de l'apophyse ptérygoïde les muscles peristaphylins interne et externe, dont l'action a pour

Fig. 230.

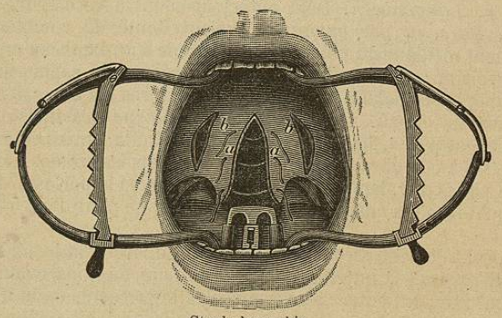

Staphylorraphie.
Spéculum buccal de *Whitehead.*

effet de tenir écartées l'une de l'autre les deux moitiés du voile. Cette section se pratique le mieux avec le ténotome à forte courbure de *v. Langenbeck* (Fig. 232*a*).

L'application des sutures dans la staphylorraphie présente toujours des difficultés assez sérieuses provenant, d'une part de la profondeur à laquelle on opère, d'autre part de ce qu'on ne peut faire pénétrer l'aiguille d'avant en arrière, c'est-à-dire sous le contrôle de l'œil, que dans le bord gauche de la

plaie seulement. A droite l'aiguille traverse en effet les tissus d'arrière en avant, ou autant dire à l'aveugle. Dans le but de pouvoir également perforer le bord droit d'avant en arrière, on a imaginé de nombreux instruments spéciaux (aiguilles à manche), dont le plus usité est celui de *v. Langenbeck* (v. p. 15). Moyennant une certaine adresse on parvient néanmoins à vaincre les difficultés les plus réelles, même en se servant d'aiguilles et de porte-aiguilles ordinaires. Dans les diverses staphylorraphies auxquelles j'eus l'occasion d'assister, je vis chaque fois qu'après avoir essayé l'un après l'autre tous ces instruments plus ou moins compliqués, on était en somme heureux d'en revenir à l'ancien porte-aiguille de *Roux* (Fig. 17, p. 14) qui donnait encore les meilleurs résultats.

Fig. 231.

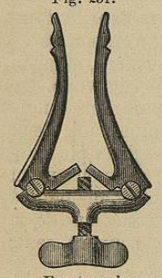

Ecarteur des mâchoires de *Heister*.

Pour les exercices d'amphithéâtre, le cadavre est couché avec la nuque soulevée par un billot de façon à rendre bien accessible le champ opératoire; on laisse pénétrer le plus de jour possible dans la bouche en maintenant les mâchoires écartées à l'aide d'un coin en bois enfoncé entre les dents. Dans la pratique, on opère le patient dans la position assise, et sans l'endormir, de crainte que le sang ne s'écoule en arrière dans les voies respiratoires. Si pourtant l'on préfère n'opérer que sur un sujet complètement anesthésié, on pourra recourir à la méthode de *E. Rose* qui place le malade la tête pendante. La bouche sera maintenue ouverte soit à l'aide de l'écarteur des mâchoires de *Heister* (Fig. 231), soit avec le spéculum buccal de *Smith*, ou celui de *Whitehead* (Fig. 230); ces deux derniers instruments abaissent en même temps la base de la langue.

2. Uranoplastie.

L'occlusion des pertes de substance du palais dur ne se pratique plus aujourd'hui d'une autre façon que par le procédé d'uranoplastie imaginé et décrit par *v. Langenbeck*. Déjà antérieurement à ce chirurgien d'autres opérateurs, *Baizeau* par exemple, avaient tenté de combler la fissure habituellement médiane du palais osseux à l'aide d'un lambeau emprunté à la muqueuse voisine; d'autres encore avaient essayé de rapprocher l'une de l'autre les apophyses palatines des maxillaires après les avoir détachées latéralement avec le ciseau. Appliquant ici le principe des incisions latérales parallèles exposé p. 353, fig. 202, *v. Langenbeck* tailla sur les côtés de la perte de substance deux lambeaux formés de toute l'épaisseur des parties molles tapissant le palais dur, lambeaux qu'il détacha avec le périoste de l'os sous-jacent, et qu'il ramena ensuite sur la ligne médiane pour les y réunir par la suture.

En opérant de cette façon, il facilitait singulièrement le décollement des lambeaux, il assurait la nutrition de ces derniers en conservant intacts les vaisseaux qui rampent entre la muqueuse et le périoste, enfin il obturait la fissure ou la perforation au moyen d'une membrane épaisse (fibro-muqueuse) qui parfois même donnait lieu à une reproduction osseuse.

Les préparatifs de l'opération sont absolument les mêmes que ceux décrits plus haut pour la staphylorraphie. Sur le cadavre il est impossible de réaliser, même approximativement, les conditions qui se présentent chez le vivant en cas de perte de substance soit acquise, soit surtout congénitale du palais. Il n'y a donc pas grand fruit à retirer pour cette opération des exercices cadavériques. Nous avons déjà vu à l'occasion de la résection du maxillaire supérieur (p. 230), comment il faut s'y prendre pour décoller le revêtement muco-périosté (fibro-muqueuse) qui tapisse la face inférieure de la voûte palatine.

Si pourtant l'on voulait s'exercer à la suture du palais en se plaçant dans des conditions se rapprochant tant soit peu de celles de la réalité, on commencerait par exciser sur le milieu de la voûte palatine un segment de muqueuse doublée de périoste, de façon à créer une perte de substance arrondie ou fusiforme, qu'on refermerait ensuite comme s'il s'agissait d'une véritable perforation du palais, en observant toutes les règles du procédé d'uranoplastie de *v. Langenbeck*.

Premier temps: Avivement des bords de la perte de substance, et délimitation de deux lambeaux latéraux muco-périostés.

La tête est placée comme pour la staphylorraphie de façon à rendre bien accessible la partie sur laquelle on opère; les deux mâchoires sont maintenues fortement écartées l'une de l'autre par le coin de bois ou l'un des instruments mentionnés plus haut. Avec un bistouri à forte courbure (Fig. 232 *b*), on fait ensuite sur les bords même de la perte de substance, deux incisions d'avivement se rencontrant à angle aigu aux deux extrémités de cette dernière, et divisant d'emblée toutes les parties molles jusqu'à l'os.

Fig. 232.



Bistouris employés par *v. Langenbeck* pour l'uranoplastie.

a ténotome; *b* bistouri convexe servant à circonscrire les lambeaux; *c* et *d* bistouri pointu et bistouri boutonné pour détacher le voile du palais.

Cela fait, sur les parties latérales, et tout contre le bord alvéolaire, on pratique deux incisions parallèles aux précédentes, qui pénètrent comme elles jusqu'à l'os, et qui s'étendent chacune de la dernière dent molaire à la dent incise externe du même côté. Le couteau ne quittera pas un seul instant la gencive, car en déviant si peu que ce soit en dedans, il pourrait atteindre sur la voûte palatine les branches de l'artère palatine, et en arrière au niveau de l'orifice inférieur du canal palatin postérieur, le tronc même de cette artère.

Deuxième temps: Décollement des lambeaux et désinsertion du voile.

Avec l'élévatoire insinué sous la lèvre interne de chacune des incisions latérales externes, on pratique le décollement sous-périosté des deux lambeaux à double pédicule ainsi délimités. Pour mieux mobiliser encore ces lambeaux en arrière, on glisse entre leur face profonde et l'os, un couteau pointu à double tranchant et recourbé sur le plat (Fig. 232 *c*), qu'on conduit jusqu'au bord postérieur du palais dur, où on l'enfonce de bas en haut en rasant l'os de très près. Dans la fente ainsi produite on introduit alors un bistouri de même forme mais boutonné, avec lequel on détache le voile du palais du bord postérieur de chacun des os palatins: les deux lambeaux muco-périostés unis au voile ainsi désinséré peuvent dès lors être très facilement entraînés vers la ligne médiane. Pour empêcher que plus tard les sutures ne soient tiraillées, on sectionne en outre les muscles péristaphylins interne et externe tout contre le crochet de l'aile interne de chaque apophyse ptérygoïde.

Troisième temps : Réunion par la suture.

On la pratique de la même façon que dans la staphylorraphie.

Les deux plaies allongées qui subsistent sur les parties latérales de la voûte palatine se guériront par bourgeonnement.

Lorsqu'une fissure congénitale atteint à la fois le voile du palais et le palais dur, on peut suivant les circonstances propres à chaque cas, tantôt pratiquer dans la même séance la staphylorraphie et l'uranoplastie, tantôt au contraire chercher d'abord à restaurer le palais dur, puis à quelque temps de là entreprendre la suture du palais mou.

Sur les jeunes enfants, *J. Wolff* pratique l'uranoplastie et la staphylorraphie en deux séances séparées, et en faisant maintenir la tête de l'opéré dans la position pendante. Il combat l'hémorragie par la compression méthodique de la plaie. Dans la première séance il façonne les lambeaux et les détache du plan osseux sous-jacent; après un délai de 5 à 8 jours, lorsque la circulation est redevenue normale dans les lambeaux décollés, il procède ensuite à la réunion sur toute l'étendue de la perte de substance. Pour terminer, il embrasse les deux pédicules postérieurs des lambeaux dans une suture spéciale, qui sert de soutien aux autres sutures, et qu'il place de la façon suivante : les deux bouts libres d'une anse de fil d'argent sont conduits, l'un par l'incision latérale externe gauche, l'autre par l'incision latérale externe droite, derrière chaque lambeau correspondant, puis ressortent à travers ces lambeaux un peu dehors de leur ligne de réunion. Au-devant de celle-ci on les noue ensuite après avoir resserré l'anse. Le traitement ultérieur consiste en irrigations fréquemment répétées qu'on pratique également en plaçant le malade la tête pendante.

La méthode opératoire que nous venons de décrire est applicable à tous les cas de fissure étendue ou même de division totale du palais.

Les petites pertes de substances qui, comme nous l'avons vu, sont celles qu'on peut le mieux imiter sur le cadavre, se réparent encore d'une façon tout-à-fait analogue.

L'occlusion de très petites perforations pourrait par contre s'obtenir à l'aide d'un lambeau pédiculé qu'on amènerait par torsion au-devant de la solution de continuité *(v. Langenbeck)*.

Huitième Partie.

Opérations qui se pratiquent sur les voies respiratoires et le thorax.

PREMIER CHAPITRE.

Ouverture des voies respiratoires. Bronchotomie.

Le champ opératoire de la bronchotomie comprend à proprement parler tout l'espace compris entre l'os hyoïde et la fossette sus-sternale ; mais comme l'ouverture pratiquée au-dessus du larynx (laryngotomie sous-hyoïdienne) donne plus particulièrement accès dans le pharynx, et que d'autre part, pour ne pas nuire aux fonctions de l'appareil de phonation, on ne se décide à ouvrir le larynx que quand le siège intralaryngé des processus morbides nécessite absolument cette intervention, pour ces motifs le champ opératoire en question se trouve en réalité réduit à l'espace qui est limité en haut par le bord inférieur du cartilage thyroïde, et en bas par le bord supérieur du sternum. L'opération faite sur un point quelconque de la partie du conduit aérien qui correspond à cet espace porte plus spécialement le nom de trachéotomie, et pour des raisons pratiques on considère alors comme faisant déjà partie de la trachée le cartilage cricoïde et le ligament conoïde ou membrane cricothyroïdienne. L'incision pratiquée au-dessus du ligament conoïde, et déjà même jusqu'à un certain point la division de cette membrane, s'appelle au contraire laryngotomie ou thyrotomie, tandis que l'on réserve plutôt le nom de pharyngotomie à l'ouverture de la membrane thyro-hyoïdienne.

I. Trachéotomie.

Anatomie topographique (Fig. 233).

La trachée (à laquelle nous rattachons le cartilage cricoïde et le ligament conoïde) descend sur la ligne médiane du cou, dans l'espace compris entre les bords antérieurs des muscles sterno-cleïdo-mastoïdiens. Alors que le cartilage cricoïde et les anneaux supérieurs de la trachée (chez l'enfant tout au moins le cartilage cricoïde) sont encore assez superficiels pour être facilement perçus par la palpation, la partie inférieure du tube aérien devient au contraire de plus en plus profonde, et par le fait même de moins en moins accessible.